tpid 1976

26. ULUSLARARASI TÜRK PROSTODONTİ ve İMPLANTOLOJİ DERNEĞİ BİLİMSEL KONGRESİ

www.tpidkongre.com
tpidkongre@cpmistanbul.com

KONGRE KİTABI

02 - 05 NOVEMBER 2023
CONCORDE DE LUXE RESORT - ANTALYA

Sevgili Meslektaşlarım,

Türk Prostodonti ve İmplantoloji Derneği'nin kuruluşunun 47. Yılında, 26. Bilimsel kongremizi düzenlemekten büyük onur ve gurur duyuyoruz.

Türkiye'de, en fazla uzman kadrosunu barındıran branş olan Protetik Diş Tedavisi Anabilim Dalı, yurt içinde ve yurtdışında gerek bilimselliği gerek de başarıları ile hizmet vermektedir. Bu başarının temellerinden biri de birlikteliğimizdir. İki sene önce 500 meslektaşımızın katılımı ile gerçekleştirdiğimiz geleneksel kongremizin tekrarını bu sene 2-5 Kasım 2023 tarihinde Concorde De Luxe Resort – Lara otelinde gerçekleştirilecektir. Son yıllardaki dayanışmamızı tekrar göstererek buluşacağımız kongremizde sizlerin ihtiyacına göre bilimsel ve mesleki açıdan dolu bir program hazırladık. Buna ek olarak hem Diş hekimleri hem de Diş teknisyenlerinin ortak olarak katılabileceği kurslar ve workshoplar hazırladık. Kongre boyunca tüm kurslara ve workshoplara ücretsiz olarak katılım gerçekleştirilecektir. Yaşadığımız sıkıntılı günleri bir nebze olsun geride bırakarak yine hep beraber olmanın mutluluğu ile bölgenin en güzel otellerinden olan Concorde De Luxe Resort Lara otelinde güzel bir organizasyon planladık. Kongre boyunca sıcak bir ortamda alacağımız öğle yemekleri ve gala gecesinde de farklı kuruluşlarda çalışan meslektaşlarımızla tanışma ve kaynaşma, ayrıca arkadaşlarımızla da buluşma olanağı bulacağız. Kongre süresince ve GALA gecesinde birbirinden güzel ve ilginç şovlarımızı ve sanatçılarımızı kaçırmamanızı tavsiye ederiz.

Organizasyon Komitesi olarak kongre ile ilgili istek ve önerilerinize açık olduğumuzu bildirir, saygı ve sevgiler sunarım.

Saygılarımla,

Prof. Dr. Yasemin Özkan
Head of TPID

COMMITTEES

BOARD OF DIRECTORS TPID

Prof. Dr. Yasemin Özkan
Prof. Dr. Betül Tuncelli
Prof. Dr. Pınar Kursoğlu
Prof. Dr. Özgür İnan
Prof. Dr. Canan Bural
Assoc. Prof. Dr. Yılmaz Umut Aslan
Ass. Prof. Dr. Burçin Karataşlı

ACADEMIC EDUCATION COMMITTEE

Prof. Dr. Emir Yüzbaşıoğlu (Head of Committee)
Prof. Dr. Nuray Çapa (Reporter)
Assoc. Prof. Dr. Buket Evren
Assoc. Prof. Dr.Nuran Yanıkoğlu
Assoc. Prof. Dr. Ayşe Koçak Büyükdere
Dt. Şükrü Can Akmansoy

ORGANISATION COMMITTEE OF CONGRESS

Prof. Dr. F. Betül Tuncelli (Head of Committee)
Prof. Dr. Özgür İnan (Reporter)
Prof. Dr. Bora Bağış
Prof. Dr. Yalçın Değer

SOCIAL COMMITTEE

Prof. Dr. Olcay Şakar (Head of Committee)
Prof. Dr. Tonguç SülünReporter
Ass.Prof.Dr. Ceren Küçük

REGISTRATION COMMITTEE

Prof. Dr. Pınar Kursoğlu
Prof. Dr. Canan Bural

SCIENTIFIC COMMITTEE

Prof. Dr. Özgür İnan (Head of Committee)
Prof. Dr. Pınar Kursoğlu (Reporter)
Prof. Dr. Zeynep Yeşil Duymuş
Prof. Dr. Olcay Şakar
Prof. Dr. Gülbahar Işık Özkol
Prof. Dr. Yurdanur Uçar
Prof. Dr. Nuran Yanıkoğlu
Prof. Dr. Şebnem Begüm Türker
Prof. Dr. Selim Erkut
Prof. Dr. Funda Bayındır
Prof. Dr. Onur Geçkili
Prof. Dr. Canan Bural
Prof. Dr. Kerem Kılıç
Prof. Dr. Funda Kahn
Prof. Dr. MarioImburgia
Prof. Dr. MaherAlmasri
Prof. Dr. Bichacho
Dr. Giancarlo Pongione
Dr. Sergio Piano
Dr. Marko Jakovac
Dr. Dragan Stolica
Dr. Renato Grilli
Dr.Andrea Agnini
Prof. Dr. Muhamed Ajanović

TECHNICAL COMMITTEE

Prof. Dr. Bülent Şermet (Head of Committee)
Prof. Dr. Erdal Eroğlu (Reporter)
Assoc. Prof. Dr. Rifat Gözneli

2 NOVEMBER 2023

15:00	- OPENING CEREMONY
15:30	- DR. GALIP GÜREL Set The Stage Before You Start
16:30	- COFFEE BREAK
17:00	- DR. GIANCARLO PONGIONE Aesthetic Managment of The Anterio

3 NOVEMBER 2023

10:00	- DR. SERGIO PIANO Immediate Loading in The Edentulous Patient: The Digital Workflow in The Daily Practice
11:00	- COFFEE BREAK
11:15	- PROF. DR. YASEMİN ÖZKAN Immediate Restorations in Full Arch Edentulism
12:15	- LUNCH
13:00	- WORKSHOP AND ORAL PRESENTATIONS

4 NOVEMBER 2023

10:00	- DR. ANDREA AGNINI The Nightmare of The Perimplant Papilla: Digital Prosthetic Approach
11:00	- COFFEE BREAK
11:15	- DR. MARKO JAKOVAC / DR. DRAGAN STOLICA Protocol in Minimally Invasive Dentistry
12:45	- LUNCH
14:00	- WORKSHOP AND ORAL PRESENTATIONS

Room 1 PRESENTATION PROGRAM

Friday	3 november 03.11.2023	
13.00	**14.15**	**Moderator: Doç. Dr. ÇAĞATAY DAYAN**
13.00	**13.15**	**Dilaycan Uğureli** Polietereterketon hakkında bilgi vermeyi amaçlayan youtube videolarının nitel değerlendirilmesi
13.15	**13.30**	**Rana Turunç Oğuzman** Kolajen tozu takviyelerinin direkt ve indirekt rezin kompozitlerin yüzey pürüzlülüğü ve parlaklığı üzerindeki etkisi
13.30	**13.45**	**Murat Feriz** Estetik gülüş algısını oluşturan parametreler
13.45	**14.00**	**Simay Kocaağa** Immediat dentin kapama ve geçici uygulama teknikleri sonrası farklı yüzey temizleme protokollerinin Bağlanma dayanımına etkisinin in vitro değerlendirilmesi
14.00	**14.15**	**Pınar Yıldız** İterbiyum fiber lazerler ile pürüzlendirmenin lityum disilikat seramiklerin sığır dişlerine bağlanma dayanımı üzerine etkisinin değerlendirilmesi
14.15	**15.30**	**Moderator: Doç. Dr. ZEYNEP BAŞAĞAOĞLU DEMİREKEN**
14.15	**14.30**	**Emir Yılmaz** Maksiller santral diş eksikliğinin implantüstü estetik restorasyonların farklı dayanakları kullanılarak rehabilitasyonu: 3 olgu sunumu
14.30	**14.45**	**Alper Aktosun** Immediat protez üretiminde dijital iş akışı: Bir vaka raporu
14.45	**15.00**	**Tuğba Temizci** Genç yetişkinlerde cinsiyete göre maksiller santral ve kanin dişlerdeki renk farklarının dijital spektrofotometre kullanarak değerlendirilmesi
15.00	**15.15**	**Enes Akpınar** Oligodonti vakalarında oklüzal dikey boyut rehabilitasyonu: Vaka serisi
15.15	**15.30**	**Nuray İskefli** Diş hekimliği fakültesi klinik öğrencilerinin protez hastalarınınoral hijyen prosedürlerine dair bilgi düzeyinin değerlendirilmesi

Room 1 PRESENTATION PROGRAM

Friday	3 november 03.11.2023	
15.30	**17.00**	**Moderator: Doç. Dr. NECLA DEMİR**
15.30	**15.45**	**Hale Arıkan Kalaycı** Hex ve NON-HEX titanyum taban dayanaklar üzerindeki çok üyeli monolitik zirkon köprülerde kuvvet dağılımının karşılaştırılması: Sonlu elemanlar stres analizi çalışması
15.45	**16.00**	**Azize Demir** Preklinik diş hekimliği öğrencilerinin kişilik özelliklerine göre ağız hijyeni bilgileri
16.00	**16.15**	**Gökçe Keçeci** CAD/CAM geçici restorasyonların renk değişimi ve diş hassasiyetinin değerlendirilmesi: randomize klinik çalışma
16.15	**16.30**	**Orhun Türkyılmaz** Yumuşak astar materyalinin geleneksel, 3F yazıcı ve CAD-CAM kazımalı protez kaide malzemeleri üzerindeki bağlanma dayanımı
16.30	**16.45**	**Ayşe Türkyön Karacan** Farklı post materyalleri ile restore edilmiş apikal lezyonlu dişlerin dayanak olduğu protetik restorasyonların çiğneme kuvveti altında ortaya çıkan yapısal gerilme dağılımlarının sonlu elemanlar analizi ile incelenmesi
16.45	**17.00**	**Burcu Korkmaz** Maloklüzyona sahip sınıf III çene ilişkisi olan hastanın ortognatik cerrahi sonrası tprotetik rehabilitasyonu: Vaka raporu
17.00	**18.30**	**Moderator: Doç. Dr. AYÇA DENİZ İZGİ**
17.00	**17.15**	**Edanur Aydogdu** Farklı materyaller kullanılarak Non-Prep parsiyel lamine ile tedavi edilmiş diastema kapatılmasının fonksiyonel kuvvetler altında stres dağılımı: 3D sonlu elemanlar analizi
17.15	**17.30**	**Hatice Eroğlu** Ön bölge lateral diş eksikliğinin implant destekli restorasyon ile estetik ve fonksiyonel rehabilitasyonu
17.30	**17.45**	**Aslı Sıncı** Ön bölge dişlerinin renklerinin incelenmesi
17.45	**18.00**	**Işıl Karaokutan** Orofasiyal estetik ölçeği'nin türkçe versiyonunun geliştirilmesi ve geçerliliği
18.00	**18.15**	**Beste Çetin** CAD-CAM sistemi ile üretilen implant üstü köprü restorasyonlarda bükülme ve Kırılma dayanımına konnektör tasarımının etkisi

Room 2 PRESENTATION PROGRAM

Friday	3 november 03.11.2023	
15.30	**17.00**	**Moderator: Doç. Dr. BURCU DİKER**
15.30	**15.45**	**Ebubekir Saçlı** Dijital fotoğraf parametrelerinin renk seçimi doğruluğu üzerindeki etkisinin değerlendirilmesi
15.45	**16.00**	**Afra Avar** Geriatrik bireylerde dişsizlik ve protez tipinin yaşam kalitesi üzerine etkisinin farkli ölçeklerle incelenmesi
16.00	**16.15**	**Ecem Kahya** Üç boyutlu yazıcılar ile üretilen daimi reçine restorasyonları; vaka serisi
16.15	**16.30**	**Şeyma Evrin** CAD/CAM hibrit seramik ve rezin nanoseramik blokların in vivo ve in vitro yöntem ile Renk değişimlerinin karşılaştırılması: yeni bir yöntem
16.30	**16.45**	**Refika Yılmaz** Çene yüz protezlerinde kullanilan silikon elastomerlerine ilave edilen Nanopartiküllerin sitotoksisitesinin değerlendirilmesi
16.45	**17.00**	**Muhammed Kürüm** Konjenital lateral diş eksikliğinin ortodontik tedavi sonrası implant ile tedavisi: Vaka raporu
17.00	**18.30**	**Moderator: Doç. Dr. CEYDA AKIN**
17.00	**17.15**	**Erkin Ergezen** Diş hekimliğinde kullanılan CAD/CAM materyalleri
17.15	**17.30**	**Begüm Buzbaş** CAD/CAM tekniği ve 3 boyutlu yazıcılarla hazırlanan üst hareketli tam protezlerde kaide plağı kalınlığının dinamik mekanik özelliklerle ilişkisinin incelenmesi
17.30	**17.45**	**Beyza Betül Şencan** Çekilmiş üst lateral dişin geçici kron olarak kullanılması: Vaka sunumu
17.45	**18.00**	**Başak Tımarcıoğlu** Dikey boyut kaybının 2 farklı yöntem ile sabit protetik rehabilitasyonunun karşılaştırılması
18.00	**18.15**	**Berfin Nur Eriş** Mandibular rekonstrüksiyonu olan tam dişsizlik olgusunda nötral alan tekniği ile protez yapımı

Room 2 PRESENTATION PROGRAM

Friday	3 november 03.11.2023	
13.00	**14.15**	**Moderator: Doç. Dr. GÜLSÜM SAYIN ÖZEL**
13.00	**13.15**	**Sinem Gümüş** Eski kompozit restorasyonlarin cam seramik restorasyonlar ile estetik rehabilitasyonu
13.15	**13.30**	**Ogün Otlu** Post-kor restorasyonlu maksiller santral dişe uygulanan üç farklı kron materyalinin yapısal gerilmelerinin sonlu elemanlar metoduyla analizi
13.30	**13.45**	**Burcu Aşık** Çeşitli lazer uygulamalarının polietereterketon ve kompozit rezin arasındaki bağlanma dayanımı üzerindeki etkisi
13.45	**14.00**	**Nur Küçük** Renk, translüsensi ve kalınlığın zirkonya ile güçlendirilmiş lityumsilikat restorasyonların metamerizmine etkisi
14.00	**14.15**	**Selin Özel** Lityum disilikat restorasyonların metamerizmine renk, translüsensi ve kalınlığın etkisi
14.15	**15.30**	**Moderator: Doç. Dr. AYŞE KOÇAK BÜYÜKDERE**
14.15	**14.30**	**Muteber Aydın** Üç boyutlu üretilen indirekt restorasyon materyalinin tamirinde uygulanan farklı yüzey işlemleri ve rezin materyallerin bağlanma dayanımına etkisi
14.30	**14.45**	**Mustafa Ayata** Atrofik üst çeneye sahip hastanın kişiye özel üretilen subperiosteal implant ve hibrit protez ile rehabilitasyonu: Bir vaka sunumu
14.45	**15.00**	**Züliye Kurultay** Çoklu diş eti çekilmesi yaşayan hastanın maksiller anterior estetik rehabilitasyonu: Olgu sunumu
15.00	**15.15**	**Pınar Şeşen** CAD/CAM oklüzal vener restorasyonların kırılma dayanımlarının farklı materyal kalınlıklarına ve preparasyon dizaynlarına göre karşılaştırılması
15.15	**15.30**	**Ebru Yıldız** Isı ile polimerize olan akrilik rezin materyaline kitosan ve çay ağacı yağı eklenmesinin candida albicans inhibisyonu ve yüzey pürüzlülüğüne etkisi

Room 3 PRESENTATION PROGRAM

Friday	3 november 03.11.2023	
15.30	**17.00**	**Moderator: Doç. Dr. SİBEL DİKİCİER**
15.30	**15.45**	**İlknur Usta Kutlu** Zirkonyum ve lityum disilikat seramiklerin farkli yüzey işlemleri ve termal olmayan atmosferik plazma uygulamasi sonrasi yüzey analizleri ve makaslama bağlanma dayanimlarinin incelenmesi
15.45	**16.00**	**Nihan Ceylan** Üç boyutlu yazıcı ve konvansiyonel yöntemlerle üretilen oklüzal splint materyallerinin gastrik asit ortaminda yüzey pürüzlülüğü ve mikro sertliklerinin değerlendirilmesi
16.00	**16.15**	**Senay Melis Korkmaz** Konvansiyonel ve dijital yöntemlerle üretilen protez kaide materyallerinin bükülme dayanımlarının değerlendirilmesi
16.15	**16.30**	**Aleyna Dilekçi** İki farklı hibrit seramik materyalin renk stabilitesi, yüzey pürüzlülüğü ve yüzey sertliğinin değerlendirilmesi
16.30	**16.45**	**Elvan Elif Yüksel** Üç farklı ağız dışı tarayıcının hassasiyetinin (kesinlik ve doğruluk) değerlendirilmesi
16.45	**17.00**	**Ferruh Semir Smail** Glaze fırınlama işleminin zirkonya ile güçlendirilmiş lityum silikat seramiklerin marjinal uyumu üzerindeki etkisi
17.00	**18.30**	**Moderator: Doç. Dr. AYŞE ATAY**
17.00	**17.15**	**Necla Demir** Occlusense® bilgisayarlı oklüzal analiz sistemi ile tam protez hastalarında oklüzyon analizi
17.15	**17.30**	**Seda Yıldızlar** Yüksek translusens monolitik zirkonya materyallerinin translusensi ve iki eksenli bükülme dayanımına tekrarlanan fırınlamanın etkisi
17.30	**17.45**	**Fatmanur Çolak** Aşırı kret rezorbsiyonu olan tam dişsiz vakaların implant destekli overdenture ile rehabilitasyonu
17.45	**18.00**	**Fatma Vardar** PEEK alt yapı ve simante zirkonyum kronlardan yapılmış parsiyel hibrit protezlerin komplikasyonları ve çözüm yöntemi: Vaka sunumu
18.00	**18.15**	**Elif Nur Köroğlu** Konvansiyonel ve dijital ölçü tekniklerinin zaman etkinliği ve tedavi konforu açısından karşılaştırılması

Room 1 PRESENTATION PROGRAM

Saturday	4 november 04.11.2023	
14.00	**15.15**	**Moderator: Doç. Dr. ÖZGÜN YUSUF ÖZYILMAZ**
14.00	**14.15**	**Nazire Esra Özer** Farklı tekniklerle üretilen polimer esaslı geçici sabit protetik restorasyonların mikrosertliklerinin karşılaştırmalı incelenmesi
14.15	**14.30**	**Büşra Uğurgelen** Farklı dijital oklüzal analiz cihazları ile elde edilen interoklüzal kayıtların doğruluk ve tekrarlanabilirliğinin karşılaştırılması
14.30	**14.45**	**Mihriban Uçar Kartal** Yetersiz kemik desteği bulunan hastada subperiostal implantlar ile tam dijital protetik rehabilitayon: Olgu sunumu
14.45	**15.00**	**İkbal Leblebicioğlu Kurtuluş** Tam dişsizliğin implant destekli protezlerle tedavisinde protez tipinin kemik kaybı, periodontal sağlık ve hasta memnuniyeti üzerine etkisi: 5 yıllık retrospektif bir çalışma
15.00	**15.15**	**Berkman Albayrak** Gıdaları taklit eden sıvıların üç boyutlu dental yazıcılar ile üretilen geçici kron materyallerinin mekanik özelliklerine etkisinin incelenmesi
15.15	**16.30**	**Moderator: Doç. Dr. ELİF YEĞİN**
15.15	**15.30**	**Bedirhan Dökülmez** Estetik bölgede tek diş çekimi sonrası immediat implant ve immediat yükleme olgu sunumu
15.30	**15.45**	**Rümeysa Demirdeşen** Diş hekimliği lisansüstü öğrencilerinin tam protezlerde oklüzyon bilgi seviyelerinin değerlendirilmesi
15.45	**16.00**	**İrem Cüce Uğur** Tekrarlanan fırınlamanın tam ve yarı kristalize CAD-CAM monolitik cam seramiklerin mekanik özellikleri üzerine etkisinin değerlendirilmesi: Pilot çalışma
16.00	**16.15**	**Büşra Nur Çimen** Er-YAG lazer ve asit ile pürüzlendirilmiş dentinin hibrit katmanının in vivo değerlendirilmesi
16.15	**16.30**	**Ali Eren Kızıltepe** Farklı kompozit rezin simanlarla simante edilen indirekt restorasyon materyalinin yaşlandırma sonrası renk değişimi

Room 1 PRESENTATION PROGRAM

Saturday	4 november 04.11.2023	
16.30	**17.30**	**Moderator: Doç. Dr. VOLKAN TURP**
16.30	**16.45**	**Beyzanur Dursun** Diş hekimliğinde klinik öncesi ve klinik öğrencilerinin gülüş estetiğine ilişkin bakış açılarındaki farklılıklarının karşılaştırılması bir anket çalışması
16.45	**17.00**	**Ceyhun Ertürk** Tekrarlanan fırınlamanın tam ve yarı kristalize CAD-CAM monolitik cam seramiklerin optik özellikleri üzerine etkisinin değerlendirilmesi: Pilot çalışma
17.00	**17.15**	**Arzu Akyüz** Maksilla ön bölgede immediat implantasyon sonrası hemen yükleme: Bir olgu sunumu
17.15	**17.30**	**Burcu Yılmaz** Farklı materyal ve teknikler ile üretilen tam ark implant üstü sabit protezlerde iş akışı ve meydana gelen protetik komplikasyonların yönetimi: 6 vaka raporu

Room 2 PRESENTATION PROGRAM

Saturday	4 november 04.11.2023	
14.00	**15.15**	**Moderator: Doç. Dr. ÖZLEM KARA**
14.00	**14.15**	**Esra Dilaverler Yardım** Farklı hibrit abutmentlar üzerine hazırlanan farklı kalınlıklardaki zirkonya ile güçlendirilmiş lityum silikat cam seramiklerin optik özelliklerinin in-vitro olarak incelenmesi
14.15	**14.30**	**Haydar Albayrak** Tarama aralığının seçici lazer ergitme yöntemi ile üretilmiş metal altyapıların porselen bağlantı dayanımına etkisi
14.30	**14.45**	**Kübranur Canbaz** Üç farklı materyal ile üretilen 4 implant destekli tam ark sabit protezlerin 5 yıllık klinik değerlendirmesi: Pilot çalışma
14.45	**15.00**	**Ekin Ezgi Baran** Atrofik alt çene kemiğine uygulanan subperiosteal ve kısa intraosseöz implantlara gelen kuvvetlerin sonlu elemanlar stres analizi yöntemi ile değerlendirilmesi
15.00	**15.15**	**Merve Cansızoğlu** 3B Yazıcı teknolojisi ile üretilen protezlerde kaide plaği ve diş bağlantisinin incelenmesi
15.15	**16.30**	**Moderator: Doç. Dr. BERİVAN DÜNDAR YILMAZ**
15.15	**15.30**	**Sevda Miray Soydaş Smail** Bruksist bireylerde iki farklı üretim yöntemi ile üretilen splintlerin aşınma farklılıklarının karşılaştırılması: Pilot çalışma
15.30	**15.45**	**Aslıhan Cantürk** Implant destekli overdenturelarda ölçü parçası bulunmayan top başlı abutmenların ölçüsü için kullanılabilecek iki teknik
15.45	**16.00**	**Muhammet Safa Taşan** Yüzey bitim işlemlerinin anterior bölgede uygulanan farklı içerikteki restorasyonların rengine etkisinin in-vivo olarak retrospektif değerlendirilmesi
16.00	**16.15**	**Onur Taşdemir** İskeletsel sınıf 3 maloklüzyona sahip hastanın multidisipliner tedavi yaklaşımıyla estetik ve fonksiyonel rehabilitasyonu: Vaka raporu
16.15	**16.30**	**Gizem Arslan** Maksilla anterior bölgede implant sonrası dişeti şekillendirmesi

Room 2 PRESENTATION PROGRAM

Saturday	4 november 04.11.2023	
16.30	**17.45**	**Moderator: Doç. Dr. HAYDAR ALBAYRAK**
16.30	**16.45**	**Gamze Işıl Yangel** Diş hekimliği öğrencilerinde temporomandibular eklem (TME) rahatsızlıklarının görülme sıklığı ve stres ile ilişkisi: Bir anket çalışması
16.45	**17.00**	**Beyza Tandoğan** İleri derecede atrofik dişsiz üst çenenin özel yapım subperiosteal implant ile rehabilitasyonu: Bir olgu sunumu
17.00	**17.15**	**İzim Türker** Hipokloröz asit içeren ağız gargaralarının hibrit CAD-CAM seramiklerin optik ve yüzey özelliklerine etkisi
17.15	**17.30**	**Tuğçe Koç** Klorlu yüzme havuzu suyunun restoratif materyallerin renklenmesine etkisi

Room 3 PRESENTATION PROGRAM

Saturday	4 november 04.11.2023	
16.15	**17.30**	**Moderator: Doç. Dr. IŞIL KARAOKUTAN**
16.15	**16.30**	**Mine Karagöz** Aktif karbonlu diş macununun akrilik rezinin yüzey pürüzlülüğü üzerine etkisi
16.30	**16.45**	**Sinem Vural** Farklı materyaller ile restore edilmiş farkli bağlantı sistemlerine sahip konometrik tek kron restorasyonlarda stres dağılımının 3 boyutlu sonlu elemanlar analizi ile değerlendirilmesi
16.45	**17.00**	**Binnaz Açık** Çift taraflı dudak damak yarığı olan erişkin hastanın protetik rehabilitasyonu: Olgu sunumu
17.00	**17.15**	**Berna Aydemir** Fonksiyonel analiz ve gülüş tasarımı
17.15	**17.30**	**Melike Özlem Eken** Uygun olmayan pozisyonda yerleştirilen komşu implant restorasyonlarinin üretimi için geleneksel ve dijital teknikler: İki vaka vaporu

SÖZLÜ SUNUM

EFFECT OF REPEATED FIRING ON TRANSLUCENCY AND BIAXIAL FLEXURAL STRENGTH OF HIGH TRANSLUCENCY MONOLITHIC ZIRCONIA MATERIALS

Seda Yıldızlar[1], Tuba Yılmaz Savaş[1]

[1]Selcuk University Faculty of Dentistry, Department of Prosthodontics

The aim of this in vitro study was to investigate the effect of repeated firing on the translucency parameter (TP^{00}) and biaxial flexural strength of three different 4Y-TZP monolithic zirconia materials. One hundred and eighty disc-shaped specimens (14.00 ± 0.01 mm diameter and 1.20 ± 0.01 mm thickness) were produced from monolithic zirconia materials (Vita YZ/ST, Katana STML, and DD Cube ONE/ML). All sintered specimens were glazed. The specimens were then randomly divided into 4 subgroups according to additional firing process (n=15): control, 2, 3, and 5 additional firings. The color coordinates of the specimens were measured with a spectrophotometer and TP^{00} values were calculated. The biaxial flexural strength values of all specimens were then obtained by piston testing on three balls. The phase transformation was evaluated by X-ray diffraction (XRD). Statistical analysis was performed by two-way ANOVA, two-way robust ANOVA, Spearman's rho correlation coefficient, and Bonferroni correction. Biaxial flexural strength values were additionally evaluated by Weibull analysis (α=0.05).

The effect of material type was statistically significant on the median TP^{00} values (P=0.029), whereas the effect of firing on median TP^{00} values was not statistically significant (P=0.715). The median TP^{00} value of Vita material was statistically higher than the other materials (P<0.05). The interaction of material and firing was statistically significant on the mean flexural strength values (P<0.001). However, the interaction of material and firing did not create a statistically significant difference in the biaxial flexural strength values (P=0,918). The correlation between biaxial fexural strength values and TP^{00} values was not statistically significant (P>0.05).

The TP^{00} values of monolithic zirconia materials were influenced by material type. However, repeated firing did not affect the TP^{00} values monolithic zirconia materials. Biaxial flexural strength values were affected by different monolithic zirconia materials and firing processes. It should be considered that the optical and mechanical properties of 4Y-TZP-based monolithic zirconia materials may be affected if these parameters need to be changed in clinical conditions.

Keywords: Repeated firing, Monolithic zirconia, Flexural strength, translucency

YÜKSEK TRANSLUSENS MONOLİTİK ZİRKONYA MATERYALLERİNİN TRANSLUSENSİ VE İKİ EKSENLİ BÜKÜLME DAYANIMINA TEKRARLANAN FIRINLAMANIN ETKİSİ

Seda Yıldızlar[1], Tuba Yılmaz Savaş[1]

[1]Selçuk Üniversitesi Diş Hekimliği Fakültesi Protetik Diş Tedavisi Anabilim Dalı

Bu in vitro çalışmanın amacı; tekrarlanan fırınlamanın üç farklı 4Y-TZP monolitik zirkonya materyalinin translusens parametresi (TP^{00}) ve iki eksenli bükülme dayanımına olan etkisinin incelenmesidir. Yüz seksen adet (14,00 ± 0,01 mm çap ve 1,20 ± 0,01 mm kalınlık) disk şeklindeki örnek monolitik zirkonya materyallerinden (Vita YZ/ST, Katana STML ve DD Cube ONE/ML) üretildi. Sinterlenen tüm örneklere glaze işlemi yapıldı. Ardından örnekler ek fırınlama işlemine göre rastgele 4 alt gruba ayrıldı (n=15): kontrol, 2, 3 ve 5 ek fırınlama. Örneklerin renk koordinatları bir spektrofotometre ile ölçüldü ve TP^{00} değerleri hesaplandı. Ardından üç top üzerinde piston testi tüm örneklerin iki eksenli bükülme dayanımı değerleri elde edildi. Faz dönüşümü değerlendirilmesi X ışını kırınımı (XRD) ile yapıldı. İstatistiksel analiz; iki yönlü ANOVA, iki yönlü Robust ANOVA, Spearman's rho korelasyon katsayısı ve Bonferroni düzeltmesi ile yapıldı. İki eksenli bükülme dayanımı değerleri ek olarak Weibull analizi ile de değerlendirildi (α=0,05).

Materyalin tipinin etkisi TP^{00} ortanca değerleri üzerinde istatistiksel olarak anlamlı bulunmuşken (P=0,029); fırınlamanın TP^{00} ortanca değerleri üzerindeki etkisi istatistiksel olarak anlamlı bulunmamıştır (P=0,715). Vita materyalinin ortanca TP^{00} değeri diğer materyallerden istatistiksel olarak yüksektir (P<0,05). Materyal ve fırınlama etkileşimi bükülme dayanımı ortalama değerleri üzerinde istatistiksel olarak anlamlı bulunmuştur (P<0,001). Ancak materyal ile fırınlama etkileşimi iki yönlü bükülme dayanımı değerleri üzerinde istatistiksel olarak anlamlı bir fark yaratmamıştır (P=0,918). İki eksenli bükülme dayanımı değerleri ile TP^{00} değerleri arasındaki korelasyon istatistiksel olarak anlamlı bulunmamıştır (P>0,05).

Monolitik zirkonya materyallerinin TP^{00} değerleri materyal tipinden etkilenmiştir. Ancak tekrarlanan fırınlama işlemi monolitik zirkonya materyallerinin TP^{00} değerlerini etkilememiştir. İki eksenli bükülme dayanımı değerleri ise farklı monolitik zirkonya materyallerinden ve fırınlama işleminden etkilenmiştir. Klinik koşullarda bu parametrelerin değiştirilmesi gerektiğinde, 4Y-TZP içerikli monolititk zirkonya materyallerinin optik ve mekanik özelliklerinin etkilenebileceği göz önünde bulundurulmalıdır.

Anahtar Kelimeler: Tekrarlanan fırınlama, Monolitik zirkonya, Bükülme dayanımı, Translusensi

COMPLETE DIGITAL PROSTHETIC REHABILITATION WITH SUBPERIOSTEAL İMPLANTS İN A PATIENT WIHT İNSUFFICIENT BONE SUPPORT: A CASE REPORT

Mihriban Uçar Kartal[1], Dilara Şeyma Alpkılıç İşsever[1], Sabire İşler[1]

[1]Istanbul University

Introduction: Nowadays, implant-retained fixed prostheses are widely used as an alternative to removable prostheses in the treatment of edentulism with higher comfort for the patient. However, in patients with severe bone destruction, advanced surgical procedures are required to compensate for insufficient bone support. Subperiosteal implants are used for oral rehabilitation of patients with severe bone loss. With the developing technology, digital systems are widely used in all areas of dentistry. The full digital workflow facilitates physicians in the prosthetic treatment of patients with insufficient bone support.

Case Report: A 40-year-old male patient with no systemic disease was admitted to our clinic with the complaint of complete edentulism. In the anamnesis, the patient stated that he lost his teeth by shaking. As a result of the tomographic examination, advanced maxillary atrophy and vertical bone loss in the posterior mandible were detected. Since the patient did not want augmentation operation, subperiosteal implant with 6 abutments consisting of 2 parts was planned for the upper jaw and all-on-4 treatment was planned for the lower jaw. Before the surgical operation, the patient's total prosthesis containing barium sulfate was completed and the patient's implants were placed with guided surgery. Prosthodontic treatment was started after osseointegration was achieved in the lower jaw (3 months) in order to perform prosthodontic treatment of the maxilla and mandible simultaneously. The impressions taken from the patient were transferred to the laboratory in a virtual environment using an intraoral scanner (TRIOS 5, 3Shape, Denmark). The digitally designed prosthetic treatment was completed on 3D printed models. No prosthetic complications were encountered in the 1-month follow-up of the patient.

Conclusion: Prosthetic rehabilitation of the patient with severe bone destruction was completed with full digital workflow and subperiosteal implants.

Keywords: ''Subperiosteal Implant'', ''Oral Rehabilitation'', ''Intraoral Scanner'', ''Digital Dentistry''

YETERSİZ KEMİK DESTEĞİ BULUNAN HASTADA SUBPERIOSTAL İMPLANTLAR İLE TAM DİJİTAL PROTETİK REHABİLİTAYON: OLGU SUNUMU

Mihriban Uçar Kartal[1], Dilara Şeyma Alpkılıç İşsever[1], Sabire İşler[1]

[1]Istanbul University

Yetersiz kemik desteği bulunan dişsiz maksilla ve mandibula, protetik rehabilitasyon açısından önemli zorluklar teşkil etmektedir. Yaygın kemik yıkımı olan hastaların geleneksel endosseöz implant destekli overdenturelar ve immediat yükleme protokolleri ile rehabilitasyonu günümüzde hala klinik bir zorluk teşkil etmektedir. Literatürde bu sorunun üstesinden gelmek için birçok teknik kullanılmıştır. [1] Atrofik dişsiz çenelerin dental rehabilitasyonu için kullanılan yöntemler; geleneksel olarak kemik greftleri, çene osteotomileri, sinüs lifting, alveoler kret distraksiyonu, zigomatik implantlar ve bariyer membranlar gibi ustalık gerektiren cerrahi işlemlerdir. [2]

Yukarıda bahsedilen tedavi yöntemlerinin yanı sıra atrofik çenelerin rehabilitasyonunda subperiostal implantlar alternatif bir tedavi şekli olmuştur.

Subperiostal implant: periosteumun altına ve kemiğin üzerine uzanacak şekilde dizayn edilen, fibrointegrasyon ve kemik desteği ile stabilize olan kafes şeklinde tasarlanmış implantlardır. Maksilla ve mandibulaya uygulanabilmektedir. Bu tasarım sayesinde çiğneme kuvvetleri protez üzerinden geniş alanda desteklenen kemiğe aktarılmaktadır. [3] Subperiostal implantın parçalarından; periost altında bulunan alt yapı, protezin desteğinden sorumlu olan ve kemiğin üstünde bulunan kısmıdır. Bu kısım "çerçeve" olarak da isimlendirilmektedir.Dayanaklar, mukozadan çıkar ve protez tutucuları olarak görev yaparlar.

Geçmişten günümüze subperiostal implantlarda materyal ve tasarım özellikleri, yüzey işlemleri, ölçü yöntemleri gibi teknik konularda çeşitli modifikasyonlar yapılmıştır.1937 yılında Müller'in subperiostal implantı tanımlaması üzerine, ilk subperiostal implant 1940 yılında Gustov Dahl tarafından uygulanmıştır. [4]Ancak yaşanan başarısızlıklar ve problemler zaman içerisinde subperiostal implantların geliştirilmesi adına hekimleri yol göstermiştir.Bu sayede ilk üretilen subperiostal implantlar vitalyumdan (krom-kobalt-molibden) üretilirken günümüzde titanyum kullanılması osseointegrasyon başarısını arttırmıştır.Tasarımlarda yapılan çeşitli modifikasyonlarla da alveoler kemiğin şekline daha uygun subperiostal implantlar üretilmiştir.Ayrıca yüzey özelliklerini geliştirmek ve osseointegrasyonu sağlamak için implant yüzeyleri hidroksiapatitle kaplanmıştır. [5-6]

Yumuşak doku üzerinden alınan ölçülerle alveoler kemiğin yüzey özelliklerinin net bir şekilde alınamaması üzerine implant-kemik uyumu yetersiz bulunmuş ve alveoler kemiğin direk ölçüsünün alınması gerektiği belirtilmiştir.[4]

Kemik içi implantların yaygınlaşması ile önemini yitiren subperiostal implantlar dijital yöntemlerin gelişmesi ile yeniden gündeme gelmiştir.1985 yılında konik ışınlı bilgisayarlı tomografinin (KIBT) subperiostal implantlar için kullanılması sonucunda ölçü işlemi için yapılması gereken ikinci bir cerrahi aşama elimine edilmiştir.Aynı zamanda implant tasarımı sanal ortamda hastanın KIBT görüntülerinden elde edilen kemik modeli üzerinde kişiye özgü olarak hazırlanmıştır.Gelişen bilgisayar destekli tasarım ve bilgisayar destekli üretim (CAD/CAM) sistemleri sayesinde de alveoler kemiğin geometrisiyle uyumlu titanyum subperiostal implantlar üretilmiştir.[7]

Subperiostal implantların dijital iş akışı ile üretilmesinin; mükemmel ipmlant-kemik uyumu, implantın geniş yüzey alanı sayesinde streslerin daha iyi dağılması, tedavi süresinin daha kısa olması ve dijital verilerin saklama kolaylığı gibi avantajlarının yanı sıra donanımlı bir laboratuvar ihtiyacı ve yüksek maliyetler gibi zorlukları mevcuttur. [8-9-10]

Olgu Sunumu: 40 yaşında, sistemik rahatsızlığı bulunmayan erkek hasta, tam dişsizlik şikayeti ile kliniğimize başvurmuştur.Alınan anamnezde hasta dişlerini sallanarak kaybettiğini belirtmiştir.

İlk olarak hastadan başlangıç ağız içi fotoğrafları alınmış ve hastanın panaromik radyoğrafisi çekilmiştir.Başlangıç tomografi görüntüleri alınarak hazırlıklar tamamlanmış ve hastanın detaylı muayenesi yapılmıştır. Yapılan tomografik inceleme sonucu hastada ileri seviye maksiller atrofi ve mandibula posteriorda vertikal kemik kaybı tespit edilmiştir.Hasta ogmentasyon operasyonu istemediği için üst çeneye 2 parçadan oluşan 6 adet dayanağı bulunan subperiostal implant, alt çenede ise all-on-4 tedavisi planlanmıştır. Cerrahi operasyon öncesi hastanın baryumsülfat içeren total protezi tamamlanmış ve bu şekilde tomografisi alınarak dijital ortamda cerrahi rehber hazırlanmıştır.Elde edilen dijital veriler sonucunda hastanın subperiostal implant tasarımları da dijital ortamda hazırlanıp CAD-CAM sistemleri ile titanyumdan üretilmiştir Hastanın implantları rehberli cerrahi ile yerleştirilmiştir.Alt ve üst çenenin protetik tedavisinin eş zamanlı yapılması için alt çenede osseointegrasyonun sağlanması sonrası (3 ay) protetik tedaviye başlanmıştır. Ağız içi tarayıcı (TRIOS 5, 3Shape, Danimarka) kullanılarak hastadan dijital ölçüler alınmıştır. Alt ve üst çene taramaları tarama parçaları ile tamamlanmıştır.Tarama parçaları ağız içerisinde iken hazırlanan iki parçadan oluşan polivinil siloksan ölçü malzemesi alt ve üst çene arklarına yerleştirilip hastanın dikey boyutuna uygun kapanış alınmıştır.Ölçü malzemesinin polimerizasyonu tamamlandıktan sonra bir bistüri yardımı ile silikon üzerinde işaretlemeler yapılmıştır.Silikon ölçü yardımı ile alınan kapanış kaydı ağız içinden çıkarıldıktan sonra dikey yönde kesilerek iki ayrı parçaya ayrılmıştır.Hastanın dijital kapanış ölçülerinin alınması için sağ silikon kapanış kaydı ağza yerleştirilip tarama parçaları ile sol kapanış taraması yapılmıştır.Ardından sol silikon kapanış kaydı ağız içerisine yerleştirilip tarama parçaları ile sağ bölge kapanış taraması tamamlanmıştır. Alınan ölçüler sanal ortamda laboratuvara aktarılmıştır. Metal prova öncesi plastik bir prova yapılmış ve fotoğrafları çekilmiştir.Dijital olarak tasarlanan üç boyutlu olarak baskısı sağlanan modeller üzerinde krom-nikel metal alt yapı üretilmiştir. Daha sonra hastanın metal alt yapı provası tamamlanmış ve metal alt yapı ağız içerisinde iken panoramik radyografisi alınmıştır.Bu seansata hasta istekleri de dikkate alınarak daimi protez için renk seçilmiştir.Son olarak hastanın dentin provası gerçekleştirilmiş ve gerekli oklüzyon düzenlemeleri yapılmıştır. Hastanın dentin ağızda iken panoramik röntgeni çekilerek son kontrolleri tamamlanmıştır.Protezin cila işlemleri tamamlandıktan sonra hastaya teslim edilmiştir. Hastanın 1 aylık kontrolünde herhangi bir protetik komplikasyon ile karşılaşılmamıştır. Sonuç: Şiddetli kemik yıkımı bulunan hastanın tam dijital iş akışı ve subperiostal implantlar ile protetik rehabilitasyonu tamamlanmıştır.

Anahtar Kelimeler: ''Subperiostal İmplant'', ''Oral Rehabilitasyon'', ''Ağız İçi Tarayıcı'', ''Dijital Diş Hekimliği''

IMMEDIATE LOADING AFTER IMMADIATE IMPLANTATION IN MAXILLARY ANTERIOR REGION: A CASE REPORT

Arzu Akyüz[1], Gökçen Ateş[1], Onur Geçkili[1]

[1]İstanbul University Faculty of Dentistry

Introduction: Today, treatment with dental implants achieve high esthetic success, especially in anterior restorations. Due to the time (3-6 months) required to ensure osteointegration of the implants in conventional and early loading protocols, patients experienced esthetic problems and discomfort. For these reasons, implant placement immediately after tooth extraction and immediate loading has become a frequently preferred approach in recent years. This protocol aims to rapidly restore the lost esthetics and function of the patient.

Purpose: The aim of this case report was to re-achieve the esthetics with immediate implantation and loading after extraction of #11.

Materials and Methods: It was decided to extract fractured tooth #11 as a result of trauma. After the appropriate surgical extraction without damaging the alveolar bone, a dental implant was inserted in the extraction socket and it was loaded 2 hours later with a screwed retained temporary restoration fabricated in the clinic. After 3 months, a digital impression was made and after the fabrication of a new temporary, gingiva was shaped with the addition of composite to the temporary for 2 weeks. Zirconia customized abutment was fabricated after the final digital Impression and full porcelain was used for the patient's permanent crown.

Conclusion: With the immediate implantation and loading protocol in maxillary anterior tooth loss where esthetics is of high importance, patients are never with a missing tooth and their expectations are fulfilled. Emergence profile is provided with contouring the gingiva afterwards and superior esthetics can be maintained.

Keywords: implant, immediat loading, immediat implantation, maxilla

IMMEDIATE LOADING AFTER IMMADIATE IMPLANTATION IN MAXILLARY ANTERIOR REGION: A CASE REPORT

Arzu Akyüz[1], Gökçen Ateş[1], Onur Geçkili[1]

[1]İstanbul Üniversitesi Diş Hekimliği Fakültesi

Giriş: Günümüz diş hekimliğinde implant uygulamaları özellikle ön bölge restorasyonlarda yüksek estetik başarıya ulaşmaktadır. Geleneksel ve erken yükleme protokolünde implantların osteointegrasyonu için emin olunması adına beklenilen süreden (3-6 ay) dolayı hastalar estetik kaygı ve konforsuz bir süreç yaşamaktaydı. Bu sebeplerden dolayi dis cekiminden hemen sonra uygulanan immediat implantasyon sonrası hemen yükleme protokolu son yillarda siklikla tercih edilen bir yaklasim olmustur. Bu protokol, hastanın kaybettiği estetik ve fonksiyonu hızlı şekilde geri kazandırmayı amaçlamaktadır.

Amaç: Bu olgu sunumunda, #11 diş çekimi sonrası immediat implantasyon ve sonrasında hemen yükleme yapılan ön bölge geçici restorasyon ile estetiğin yeniden sağlanması amaçlanmıştır.

Yöntemler: Travma sonucu kole bölgesinde kırık mevcut olan #11 dişin çekimine karar verilmiştir. Diş çekimi kemiğe zarar vermeden hassas bir şekilde yapılmış, sonrasında bölgeye implant yerleştirilip klinikte yapılan vidalı geçici bir restorasyonla yüklenmiştir. 3 ay sonra dijital ölçü alınıp yeni bir geçici yapılmış ve bu restorasyona kompozit ilavesi ile 2 hafta boyunca diş eti şekillendirilmiştir. Alınan son dijital ölçü sonrasında hastaya zirkonya bireysel abutment üretilmiş ve daimî restorasyon için tam seramik kullanılarak tedavi tamamlanmıştır.

Bulgular: Hasta santral dişin kaybından sonra hiç dişsiz kalmamış, osseointegrasyonu takiben de uygun çıkış profili sağlanarak estetik beklentileri karşılanmıştır. Yapılan periyodik kontrollerde herhangi bir komplikasyona rastlanmamış hasta memnuniyeti üst düzey olarak gözlemlenmiştir.

Sonuç: Estetiğin en önemli olduğu üst çene ön bölgedeki diş kayıplarında immediat implantasyon sonrası hemen yükleme protokolü ile tedavi süresince hastalar dişsiz kalmayarak beklentileri karşılanmaktadır. Sonrasında, ön bölgede çıkış profili diş eti şekillendirilmesi ile sağlanarak üst düzey bir estetik sağlanabilmektedir.

Anahtar Kelimeler: implant, immediat yükleme, immediat implantasyon, maksilla

INFLUENCE OF COLLAGEN POWDER SUPPLEMENTS ON SURFACE ROUGHNESS AND GLOSS OF DIRECT AND INDIRECT RESIN COMPOSITES

Rana Turunç Oğuzman[1]

[1]Altınbaş University

Aim: To evaluate the change in surface roughness and gloss of resin composites, with different manufacturing processes and chemical compositions, following immersion in diverse collagen powder supplement solutions for varying periods.

Materials and Methods: Specimens of two direct resin composites namely Filtek Ultimate (FU), Gradia Direct (GD) and two CAD-CAM resin composites namely Brilliant Crios, Paradigm MZ100 (MZ) were fabricated with 2-mm thickness, using a precision cutter (n=30). The upper surfaces of specimens were polished with 600-800-1200-2000 grit silicon carbide paper respectively. Initial Ra and GU values were measured with a contact profilometer and a glossmeter. Specimens were then allocated into three groups (n=10) and were subjected to immersion in solutions: distilled water, Vital Proteins, or Naturanest collagen powder supplements, following manufacturer guidelines, for 2 minutes daily over 24-weeks. Ra and GU values were assessed at the 12th and 24th weeks, and ΔRa and ΔGU values were computed. Analyzing the influence of both restorative material type and solution type on quantitative variables, two-way repeated measures ANOVA test along with post hoc Bonferroni tests are employed ($p<0.05$).

Results: Both the type of restorative material, solution, and period influenced ΔRa and ΔGU values significantly. While ΔRa values of direct resin composites significantly increased in each period, ΔGU values of direct resin composites significantly decreased when immersed in collagen powder supplement solutions. ΔRa values of direct resin composites, immersed in collagen powder supplement solutions, exceeded the 0.2µm threshold which might favor the adhesion and development of the bacterial biofilm and can subsequently lead to failure of the restoration*. There was no significant difference between the collagen powder supplements. The solutions did not affect ΔRa and ΔGU values of CAD-CAM resin composites significantly.

Conclusion: The utilization of collagen powder supplements, particularly over extended periods, has the potential to increase surface roughness and diminish gloss in restorative materials, particularly direct resin composites. Consequently, dentists should be aware of this potential and enlighten their patients accordingly.

Keywords: CAD/CAM, Resin composites, Surface Roughness, Gloss, Collagen Powder Supplements

KOLAJEN TOZU TAKVİYELERİNİN DİREKT VE İNDIREKT REZİN KOMPOZİTLERİN YÜZEY PÜRÜZLÜLÜĞÜ VE PARLAKLIĞI ÜZERİNDEKİ ETKİSİ

Rana Turunç Oğuzman[1]

[1]Altınbaş University

Amaç: Farklı üretim süreçlerine ve kimyasal bileşimlere sahip rezin kompozitlerin çeşitli kolajen tozu takviyesi çözeltilerine farklı sürelerde daldırıldıktan sonra yüzey pürüzlülüklerindeki ve parlaklıklarındaki değişimi değerlendirmektir.

Gereç ve Yöntemler: Filtek Ultimate (FU), Gradia Direct (GD) olmak üzere iki direkt rezin kompozit ve Brilliant Crios, Paradigm MZ100 (MZ) olmak üzere iki CAD-CAM rezin kompozit numuneleri hassas kesme cihazı kullanılarak 2 mm kalınlığında üretilmiştir (n=30). Numunelerin üst yüzeyleri sırasıyla 600-800-1200-2000 grit silikon karbür kağıt ile parlatılmıştır. Başlangıç Ra ve GU değerleri temaslı profilometre ve parlaklık ölçer ile ölçülmüştür. Numuneler daha sonra üç gruba ayrılmış (n=10) ve 24 haftalık bir süre boyunca günde 2 dakika süreyle üretici talimatlarına uygun olarak distile su, Vital Proteins veya Naturanest kolajen tozu takviyesi solüsyonlarına daldırılmıştır. Ra ve GU değerleri 12. ve 24. haftalarda değerlendirilmiş ve ΔRa ve ΔGU değerleri hesaplanmıştır. Hem restoratif materyal tipinin hem de solüsyon tipinin kantitatif değişkenler üzerindeki etkisini analiz etmek için, iki yönlü tekrarlı ölçümler ANOVA testi ile birlikte post hoc Bonferroni testi kullanılmıştır ($p<0.05$).

Sonuçlar: Hem restoratif materyal tipi, hem solüsyon hem de süre ΔRa ve ΔGU değerlerini anlamlı olarak etkilemiştir. Direkt rezin kompozitler kollajen tozu takviye solüsyonlarına daldırıldığında ΔRa değerleri iki zaman aralığında da anlamlı olarak artarken, ΔGU değerleri anlamlı olarak azalmıştır. Kolajen tozu takviye solüsyonlarına daldırılan direkt rezin kompozitlerin ΔRa değerleri, bakteriyel biyofilmin yapışmasına ve gelişmesine zemin hazırlayabilecek ve daha sonra restorasyonun başarısızlığına yol açabilecek 0.2µm eşiğini aşmıştır*. Kolajen tozu takviyeleri arasında ΔRa ve ΔGU açısından anlamlı bir fark bulunmamıştır. Solüsyonlar CAD-CAM rezin kompozitlerin ΔRa ve ΔGU değerlerini anlamlı ölçüde etkilememiştir.

Sonuç: Kolajen tozu takviyelerinin özellikle uzun süreli kullanımı, başta direkt rezin kompozitler olmak üzere restoratif materyallerde yüzey pürüzlülüğünü artırma ve parlaklığı azaltma potansiyeline sahiptir. Diş hekimleri bu potansiyelin farkında olmalı ve hastalarını bu konuda bilgilendirmelidir.

Anahtar Kelimeler: CAD/CAM, Rezin kompozitler, Yüzey Pürüzlülüğü, Parlaklık, Kolajen tozu takviyeleri

EVALUATION OF THE EFFECT OF ETCHING WITH YTTERBIUM FIBER LASERS ON THE BOND STRENGTH OF LITHIUM DISILICATE CERAMICS TO BOVINE TEETH

Pınar Yıldız[1], Nazire Nurdan Çakır Kılınç[2], Damla Güneş Ünlü[2]

[1]Ministry of Health Nimet Bayraktar Oral and Dental Health Hospital
[2]Nuh Naci Yazgan University

Purpose: The purpose of this study is to investigate the effect of surface treatment with ytterbium fiber lasers on the shear bond strength of lithium disilicate ceramics.

Material and Methods: Sixty samples (6x6) in 3 different thicknesses (0.5-1-1.5) were cut from lithium disilicate blocks with the help of a slow-speed diamond-saw sectioning machine. Samples of all thicknesses were divided into 2 groups to apply different surface treatments. in the first group, 9% hydrofluoric acid was applied to the samples for 20 seconds. For the samples in the second group, a 1070 nm ytterbium-doped pulsed fiber laser with a maximum average output power of 20 W, a fixed pulse duration of 100 ns, and a repetition rate of 20 kHz was used. After surface treatments, silane was applied to all samples. Permanent mandibular bovine teeth were used for the cementation of the etched samples. The labial surfaces of the teeth whose roots were cut, were embedded in acrylic resin, leaving them outside. 35% phosphoric acid and resin bond were applied to the tooth surface. The samples with surface treatments were cemented to bovine teeth with composite resin cement. Shear bond strengths were measured with a universal testing machine. Fracture types were examined with a stereomicroscope. One sample from each group was examined by SEM analysis. The data obtained were examined by two-way analysis of variance.

Results: As a result of a two-way analysis of variance, it was seen that the thickness of the samples or the applied surface treatment did not cause a statistically significant difference in the shear bond strength.

Conclusions: Lithium disilicate ceramic surfaces treated with a ytterbium fiber laser and hydrofluoric acid have comparable shear bond strengths. Lithium disilicate ceramics can be etched with Ytterbium fiber lasers.

Keywords: Ytterbium fiber laser,lithium disilicate, shear bond strength

İTERBIYUM FİBER LAZERLER İLE PÜRÜZLENDİRMENİN LİTYUM DİSİLİKAT SERAMİKLERİN SIĞIR DIŞLERİNE BAĞLANMA DAYANIMI ÜZERİNE ETKİSİNİN DEĞERLENDİRİLMESİ

Pınar Yıldız[1], Nazire Nurdan Çakır Kılınç[2], Damla Güneş Ünlü[2]

[1]Sağlık Bakanlığı Nimet Bayraktar Ağız ve Diş Sağlığı Hastanesi
[2]Nuh Naci Yazgan Üniversitesi

Amaç: Bu çalışmanın amacı, iterbium fiber lazerler ile yapılan yüzey pürüzlendirilmesinin lityum disilikat seramiklerin makaslama bağlanma direncine etkisinin araştırılmasıdır.

Materyal ve Metot: Hassas kesme makinası yardımı ile lityum disilikat CAD bloklardan 3 farklı kalınlıkta (0,5-1-1,5) 60 adet örnek(6x6) kesilerek hazırlanmıştır. Tüm kalınlıklardaki örnekler farklı yüzey işlemleri uygulanmak üzere 2 şer gruba ayrılmıştır. Birinci gruptaki örneklere %9'luk hidroflorik asit 20 saniye boyunca uygulanmıştır. İkinci gruptaki örneklere maksimum ortalama çıkış gücü 20 W, sabit darbe süresi 100 ns ve tekrarlama oranı 20 kHz olan 1070 nm iterbium katkılı darbeli fiber lazer kullanılmıştır. Yüzey pürüzlendirme işlemlerinin ardından tüm örneklere silan uygulanmıştır. Pürüzlendirilen örneklerin simantasyonu için daimi mandibular sığır dişleri kullanılmıştır. Kökleri kesilen dişlerin labial yüzeyleri dışarıda kalacak şekilde akrilik rezin içerisine gömülmüştür. Diş yüzeyine %35'lik fosforik asit ve rezin bond uygulanmıştır. Yüzey işlemleri uygulanan örnekler, kompozit rezin siman ile sığır dişlerine simante edilmiştir. Makaslama bağlanma dirençleri universal test makinası ile ölçülmüştür. Kırık tipleri streomikroskop ile incelenmiştir. Her gruptan bir örnek SEM analizi ile incelenmiştir. Elde edilen veriler iki yönlü varyans analizi ile incelenmiştir.

Bulgular: İki yönlü varyans analizi sonucunda örneklerin kalınlıklarının, ya da uygulanan yüzey işleminin makaslama bağlantı dirençleri üzerine istatistiksel olarak anlamlı bir farklılığa neden olmadığı görülmüştür.

Sonuç: İterbiyum fiber lazer ve hidroflorik asit ile yüzey pürüzlendirilmesi yapılan lityum disilikat seramiklerin makaslama bağlantı dirençleri benzerdir. İterbiyum fiber lazerler lityum disilikat seramiklerin pürüzlendirilmesinde kullanılabilir.

Anahtar Kelimeler: İterbiyum fiber lazer, lityum disilikat, makaslama bağlanma direnci

TWO TECHNIQUES THAT CAN BE USED FOR THE IMPRESSION OF BALL ABUTMENTS OF IMPLANT RETAINED OVERDENTURES HAVING NO IMPRESSION COPINGS

Aslıhan Cantürk[1], Esra Bilgi[2], Onur Geçkili1

[1]İstanbul University
[2]Yeni Yuzyil University

Background: In implant-retained overdentures, connection of the attachments to the prosthesis directly in flasking, eliminates the color difference caused by cold curing acrylic and prevents the release of residual monomers into the oral cavity during polymerization. However, many companies have analogs of their ball abutments, whereas no impression copings.

Objective: This study aimed to describe two different impression techniques for ball abutments with no impression copings.

Methods: In the first technique, abutment replicas were created using an impression compound and final impression was made with zinc oxide eugenol. In the second technique, attachments were directly connected to individual impression trays and then to record bases, and all sessions including impression were performed using the attachments.

Results: Both techniques were successful in obtaining accurate and reproducible impressions. The first technique was more time-consuming than the second, but it was possible to deliver new attachments that were only used during flasking to the patients. Most important advantage of the second technique was the maintenance of the retention during all the treatment periods.

Conclusion: Both techniques can be used safely for making impressions of ball abutments with no impression copings. The choice of technique depends on the clinician's preference and the specific clinical situation.

Keywords: Ball abutments, implant retained overdentures, impression techniques

İMPLANT DESTEKLİ OVERDENTURELARDA ÖLÇÜ PARÇASI BULUNMAYAN TOP BAŞLI ABUTMENLARIN ÖLÇÜSÜ İÇİN KULLANILABİLECEK İKİ TEKNİK

Aslıhan Cantürk[1], Esra Bilgi[2], Onur Geçkili[1]

[1]İstanbul Üniversitesi
[2]Yeni Yüzyıl Üniversitesi

Giriş: İmplant destekli overdenture'lerde, ataşmanların direk muflada proteze bağlanması, soğuk akrilikten kaynaklanan renk farkını ortadan kaldırmakta ve soğuk akriliğin sertleşmesi sırasında artık monomerlerin ağız ortamına çıkmasını önlemektedir. Ancak, birçok firmanın top başlı abutmentlarının analoğu olmasına rağmen ölçü parçası bulunmamaktadır.

Amaç: Bu çalışmada, ölçü parçası bulunmayan top başlı abutmentlar için iki farklı ölçü tekniğini anlatılmıştır.

Yöntemler: İlk teknikte, stenç kullanılarak abutment replikaları oluşturularak çinko oksit ojenol ile ölçü alınmıştır. İkinci teknikte ise ataşmanlar direk bireysel ölçü kaşıklarına sonrasında da kaidelere bağlanmış ve ölçü dahil tüm seanslar ataşmanlar kullanılarak gerçekleştirilmiştir.

Bulgular: Her iki teknik de doğru ve tekrarlanabilir ölçüler elde etmede başarılı olmuştur. İlk teknik, ikinciye göre daha zaman alıcıdır, fakat ataşman sadece muflalama sırasında kullanılarak hastaya protezle beraber yeni ataşman teslim edilebilmektedir. İkinci tekniğin en büyük avantajı ise ataşman kullanımı ile tüm seanslarda alt protezin tutuculuğunun sağlanabilmesidir.

Sonuç: Her iki teknik de ölçü parçası bulunmayan top başlı abutmentlar için güvenle kullanılabilir. Teknik seçimi, klinisyenin tercihine ve spesifik klinik duruma bağlıdır.

Anahtar Kelimeler: Top başlı abutment, implant destekli overdenture protezler,ölçü teknikleri.

EFFECT OF REPEATED FIRINGS ON OPTICAL PROPERTIES OF FULLY AND PARTIALLY CRYSTALLIZED CAD-CAM MONOLITHIC GLASS CERAMICS: A PILOT STUDY

Ceyhun Ertürk[1], Tansu Şendurur[1], Rifat Gözneli[1]

[1]Marmara University

Purpose: To evaluate the effect of multiple firings on the optical properties of lithium disilicate (LDS) and zirconia reinforced lithium silicate (ZLS) CAD/CAM monolithic partially crystallized and fully crystallized glass ceramics.

Materials and Methods: A total of 24 specimens of 4 different all-ceramic materials were tested. A fully crystallized (GC Initial LiSi, Tokyo, Japan) (LDS1) and a partially crystallized lithium disilicate (LDS2) (IPS E.max CAD, Ivoclar Vivadent) and a fully crystallized (ZLS1) (Celtra Duo, Dentsply Sirona, Konstanz, Germany), and a partially crystallized zirconia lithium silicate (ZLS2) (Vita Suprinity PC, Vita Zahnfabrik) glass ceramics in 8 groups (n=3) sectioned in disc shape and polished to obtain thickness of 0.6 and 1.2 mm. The crystallization firing performed for the partially crystallized ceramics. The color coordination of all specimens measured by spectrophotometer (Vita Easyshade V; VITA North America). Then all specimens were fired 5 times according to the manufacturer's glaze firing recommendations. After the 1st firing (1F), 3rd firings (3F) and 5th firings (5F), color values were measured by spectrophotometer. Translucency Parameter (TP) was calculated to determine the translucency level. ΔE value is calculated to determine the color change of the materials.

Results: The highest ΔE value was seen in ZLS1, which was 0.6 mm thick and fired 3 times (ΔE = 3.97). The lowest ΔE value was seen in the ZLS2 group, which was 1.2 mm thick and fired once. The color change was measured to be clinically acceptable in all groups except the 0.6 mm fully crystallized LDS and 0.6 mm partially crystallized ZLS groups (ΔE<2). The 0.6 mm-hick specimens of all materials had significantly higher translucency than 1 mm thick specimens. The highest translucency was noted in 0.6 mm thick ZLS2.

Conclusion: Repeated firings significantly affected the translucency of LDS and ZLS CAD-CAM glass-ceramics. The translucency increased with decreasing thickness.

Keywords: Repeated firings, glass ceramic, translucency

TEKRARLANAN FIRINLAMANIN TAM VE YARI KRİSTALİZE CAD-CAM MONOLİTİK CAM SERAMİKLERİN OPTİK ÖZELLİKLERİ ÜZERİNE ETKİSİNİN DEĞERLENDİRİLMESİ: PİLOT ÇALIŞMA

Ceyhun Ertürk[1], Tansu Şendurur[1], Rifat Gözneli[1]

[1]Marmara Üniversitesi

1. Giriş ve Amaç

Doğal görünümlü restorasyonlar için hasta beklentileri son yıllarda artmıştır. Böylece, seramik restorasyonlar, geliştirilmiş estetik özellikleri ile diş restorasyonlarının imalatı için popüler hale gelmiştir. Başarılı restorasyonlar için yarı saydamlık, renk, doku, kontur ve opaklık gibi faktörler çok önemlidir. (Bayindir ve Ozbayram, 2019).

Feldspatik porselen, estetiği geliştirmek için zirkonya kopingleri veneerlemede yaygın olarak kullanılmış ve önceki çalışmaların konusu olmuştur. Bununla birlikte, chipping, sabit restorasyonların önemli bir sorunudur. Diğer problemler, opak bir çerçevenin varlığı ve fazla diş dokusu küçültme ihtiyacı ile ilgilidir. Sonuç olarak, monolitik seramikler verimli bir alternatif olarak tanıtılmıştır. (Zhang ve ark., 2016).

Bilgisayar destekli tasarım ve bilgisayar destekli üretimin (CAD-CAM) ortaya çıkışı, protezlerde devrim yaratmış ve bu teknik, restorasyonların hızlı üretimini kolaylaştırmak için zaman içinde ilerlemiştir. (Kanat, 2020). CAD-CAM monolitik cam seramikler, tek bir ziyarette indirekt diş restorasyonlarının üretimi için tanıtılmış ve hasta memnuniyetini arttırmıştır. (Jurado ve ark., 2022)

Günümüzde, CAD/CAM (bilgisayar destekli tasarım/bilgisayar destekli üretim) lityum disilikat seramikler, iyi estetik ve mekanik özelliklerin birleşimi nedeniyle diş hekimliğinde en çok kullanılan restoratif materyallerden biridir. (Miranda ve ark., 2020)

Bununla birlikte, bir CAD-CAM restorasyonu teslim edilmeden önce şekil veya renk düzeltmesi gerektirebilir. (Nejatidanesh ve ark., 2020)

Çalışmamızda tekrarlanan fırınlamaların tam ve yarı kristalize lityum disilikat (LDS) ve zirkonyayla güçlendirilmiş lityum silikat (ZLS) CAD/CAM monolitik cam seramiklerin optik özellikleri üzerindeki etkisini değerlendirmek amaçlanmıştır.

2. Materyal ve Metod

4 farklı tam seramik materyalden toplam 24 numune test edildi. Tam kristalize (GC Initial LiSi, Tokyo, Japan) (LDS1) ve yarı kristalize lityum disilikat (IPS E.max CAD, Ivoclar Vivadent) (LDS2), ve tam kristalize (Celtra Duo, Dentsply Sirona, Konstanz, Germany) (ZLS1) ve yarı kristalize zirkonya ile güçlendirilmiş lityum silikat (Vita Suprinity PC, Vita Zahnfabrik) (ZLS2) cam seramikler kullanılarak (n=3) olacak şekilde 8 grup oluşturmak üzere kalınlıkları 1.2 mm ve 0.6 mm olan toplam 24 adet disk şeklinde örnekler kesildi. Yarı kristalize örneklere üretici firma önerileri doğrultusunda kristalizasyon fırınlaması uygulandı. Tüm örneklerin renk ölçümleri spektrofotometre (Vita Easyshade V; VITA North America) ile yapıldı. Daha sonra tüm örneklere üretici firma önerileri doğrultusunda 5 kez glaze fırınlaması uygulandı. İlk fırınlama sonrası (1F), üçüncü fırınlama sonrası (3F) ve beşinci fırınlama (5F) sonrasında numunelerin renk ölçümleri yapıldı ve değerler kaydedildi. Translüsensi değişimini incelemek üzere 'translüsensi parametresi' ve renk değişimini incelemek üzere ΔE değerleri hesaplandı.

3. Bulgular

1.2 mm tam kristalize Lityum disilikat (LDS2 -1.2mm-) grubunda her fırınlama sonrasında anlamlı bir şekilde düşüş gözlenmiştir (p:0,049).

1.2 mm yarı kristalize lityum disilikat (LDS1-1.2mm-) grubunda her fırınlama sonrasında istatistiksel olarak anlamlı bir şekilde düşüş gözlenmiştir (p:0,001).

0.6 mm tam kristalize lityum disilikat (LDS2-0,6mm-) grubu fırınlama öncesi (0), 1.fırınlama, 3.fırınlama ve 5.fırınlama ortalamaları, 1.2 mm tam kristalize lityum disilikat (LDS2-1,2mm-) grubuna göre daha yüksektir. 0.6 mm yarı kristalize zirkonya lityum silikat (ZLS1 -0,6mm-) grubu 1.fırınlama, 3.fırınlama ve 5.fırınlama ortalamaları, 1.2 mm yarı kristaliza zirkonya lityum silikat (ZLS1-1,2mm-) grubuna göre daha yüksektir.

Kalınlıklardan bağımsız olarak 3 kez ve 5 kez fırınlanan ZLS2 grubunun DE değeri ortalamaları 3 kez ve 5 kez fırınlanan ZLS1 grubuna göre anlamlı olarak daha yüksektir.

Materyallerden bağımsız olarak 0.6 mm kalınlıktaki numunelerin 1 kez ve 5 kez fırınlanma sonrası DE değeri ortalamaları 1.2 mm kalınlıktakı 1 kez ve 5 kez fırınlanan numunelere göre istatistiksel olarak anlamlı bir şekilde daha yüksektir.

4. Tartışma

Campanelli ve ark 2020 yılında yaptıkları çalışmada tekrarlanan fırınlamaların Ips E max Cad ve Vita Suprinity bloklar üzerindeki optik etlileri incelenmiştir. 1,2 mm kalınlığında disk şeklinde numuneler elde edilmiştir. 2 kez fırınlanan kontrol gurubu, 5 kez fırınlanan grup, 7 kez fırınlanan grup olmak üzere gruplara ayrılmıştır. İlk 2 fırınlamada kristalizasyon ve glaze fırınlaması, diğer fırınlamalarda tamir fırınlaması prosedürü gerçekleştirilmiştir. Her 2 materyal de 7 kez fırınlama sonucunda translüsensi açısından anlamlı fark göstermişlerdir. ZLS 5 kez fırınlamalarda ve 7 kez fırınlamalarda renk değişimine uğramıştır. (Campanelli ve ark., 2021)

Bizim çalışmamızla benzer olarak tekrarlanan fırınlama cam seramikler üzerinde renk ve translüsensi değişimine sebep olmuştur.

Nejatidanesh ve ark. 2020 yılında yaptıkları çalışmada tekrarlanan fırınlamalar sonucunda ZLS ve LDS bloklarının translüsensi değişimlerini incelemişlerdir. HT ve LT bloklardan 0,6 ve 1,0 mm kalınlığında numuneler elde etmişlerdir. Numuneler kristalizasyon, tamir ve glaze fırınlaması olmak üzere 3 kez fırınlanmış ve her fırınlama arasında ölçümler yapılmıştır. 1 mm kalınlığındaki örneklerin translüsensi değeri etkilenmemiştir. 0,6 mm kalınlıktaki LT LDS ve HT ZLS blokların translüsensi değerini anlamlı olarak değiştirmiştir. Tüm 0,6 mm kalınlığındaki örnekler 1 mm kalınlığındaki örneklere göre daha yüksek translüsensi değerlerine sahiptir. (Nejatidanesh ve ark., 2020)

Bizim çalışmamızla benzer olarak kalınlığı az olan numuneler daha yüksek translüsensi değerleri vermiştir. Ancak bizim çalışmamızda bu çalışmadan farklı olarak 0.6 mm kalınlıktaki numunelerde tekrarlanan fırınlamalar sonrası anlamlı translüsensi değişimi gözlenmemiştir.

5. Sonuç

Tekrarlanan fırınlamalar 1,2 mm kalınlıktaki yarı krsitalize lityum disilikat (LDS1) ve tam kristalize lityum disilikat (LDS2) gruplarının translüsensi değerini etkilemiştir. Cam seramiklerin kalınlıkları azaldıkça translüsensi değerleri artmıştır. Tam kristaliz zirkonya ile güçlendirilmiş lityum silikat (ZLS2) grupları Yarı kristalize zirkonya ile güçlendirilmi lityum silikat (ZLS1) gruplarına göre tekrarlanan fırınlamalar sonucu daha fazla renk değişimine uğramıştır. Cam seramiklerin kalınlıkları azaldıkça tekrarlanan fırınlamalar daha fazla renk değişimine sebep olmuştur.

EFFECT OF ADDING CHITOSAN AND TEA TREE OIL TO HEAT-POLYMERIZED ACRYLIC RESIN MATERIAL ON CANDIDA ALBICANS INHIBITION AND SURFACE ROUGHNESS

Ebru Yıldız[1], Ulviye Şebnem Büyükkaplan[1], Mehmet Mustafa Özarslan[2]

[1]Akdeniz University, Faculty of Dentistry, Department of Prosthodontics, Antalya
[2]Bilim University, Faculty of Dentistry, Department of Prosthodontics, Antalya

Purpose: The aim of the present study was to compare the microbiological activity of polymethylmethacrylate to which chitosan and tea tree oil were added to provide antifungal effect before and after thermal cycling and to evaluate the effect of added chitosan and tea tree oil on the surface roughness of the base material.

Material-Method: A total of 176 samples (n=11) were prepared for surface roughness measurement (20x10x3 mm) and microbiology tests (2x10 mm) by adding 10% chitosan, 10% tea tree oil and 5% chitosan + 5% tea tree to heat-polymerized polymethylmethacrylate. Half of the samples were subjected to 5,000 cycles of thermal cycling between 5-55°C. Surface roughness (Ra) measurements were performed using a contact profilometer tester. The optical density of Candida Albicans was measured in the samples taken from the test tubes at 24 hours and 48 hours in the spectrophotometer. “Wilcoxon sign test analysis” and “Kruskall Wallis test” were used to compare the measurements. The relationship between the tests was evaluated by “Correlation Coefficient (ICC)”.

Results: Before thermal cycling, there was a significant decrease in Candida Albicans growth in the chitosan and tea tree oil added groups compared to the control group, while there was no significant difference in surface roughness between the groups. When Candida Albicans growth and roughness values were examined after the thermal cycle, no significant difference was found between the control group and the group with 10% tea tree oil added, while a significant increase was observed in all groups with chitosan added.

Conclusion: Within the limititations of the present study, tea tree oil imparted antifungal properties to polymethylmethacrylate and did not adversely affect the surface roughness. Despite the initial antifungal effect of Chitosan, increased surface roughness after thermal cycling caused more Candida Albicans growth.

Keywords: Chitosan, Tea tree oil, Polymethylmethacrylate, Candida albicans, Surface roughness

ISI İLE POLİMERİZE OLAN AKRİLİK REZİN MATERYALİNE KİTOSAN VE ÇAY AĞACI YAĞI EKLENMESİNİN CANDIDA ALBICANS İNHİBİİSYONU VE YÜZEY PÜRÜZLÜLÜĞÜNE ETKİSİ

Ebru Yıldız[1], Ulviye Şebnem Büyükkaplan[1], Mehmet Mustafa Özarslan[2]

[1]Akdeniz Üniversitesi, Diş Hekimliği Fakültesi, Protetik Diş Tedavisi Anabilim Dalı, Antalya
[2]Bilim Üniversitesi, Diş Hekimliği Fakültesi, Protetik Diş Tedavisi Anabilim Dalı, Antalya

Amaç: Bu çalışmanın amacı, antifungal etki sağlamak üzere kitosan ve çay ağacı yağı eklenen polimetilmetakrilatın, termal döngü öncesi ve sonrasında mikrobiyolojik etkinliğinin karşılaştırılması ve eklenen kitosan ve çay ağacı yağının kaide materyalinin yüzey pürüzlülüğüne etkisinin değerlendirilmesidir.

Yöntem: Çalışmada, ısı ile polimerize olan polimetilmetakrilata %10 kitosan, %10 çay ağacı yağı ve %5 kitosan + %5 çay ağacı eklenerek; yüzey pürüzlülüğü ölçümü (20x10x3 mm) ve mikrobiyoloji testleri için (2x10 mm) toplam 176 örnek hazırlandı (n=11). Örneklerin yarısı 5-55°C sıcaklıkları arasında 5.000 devirlik termal döngüye tabi tutuldu. Yüzey pürüzlülüğü (Ra) ölçümleri, kontakt profilometre test cihazı kullanılarak gerçekleştirildi. Spektrofotometre cihazında, test tüplerinden 24. saat ve 48. saat sonunda alınan örneklerde Candida Albicans'ın optik yoğunluğu ölçüldü. Yapılan ölçümlerin karşılaştırmasında "Wilcoxon işaret testi analizi" ve "Kruskall Wallis testi" kullanıldı. Testler arasındaki ilişki "Korelasyon Katsayısı (ICC)" ile değerlendirildi.

Bulgular: Termal döngü uygulanmadan önce kitosan ve çay ağacı yağı eklenen gruplarda, kontrol grubuna kıyasla Candida Albicans üremesinde anlamlı azalma görülürken, yüzey pürüzlülüğünde gruplar arasında anlamlı farklılık görülmedi. Termal döngü sonrasında Candida Albicans üremesi ve pürüzlülük değerleri incelendiğinde, kontrol grubu ve %10 çay ağacı yağı eklenen grup arasında anlamlı fark bulunamazken, kitosan eklenen tüm gruplarda anlamlı derecede artış görüldü.
Sonuç: Bu çalışmanın sınırları dahilinde çay ağacı yağının, polimetilmetakrilata antifungal özellik kazandırdığı ve yüzey pürüzlülüğünü olumsuz etkilemediği görüldü. Kitosanın ise başlangıçta kazandırdığı antifungal etkiye rağmen termal döngü sonrasında yüzey pürüzlülüğünü artırdığı ve daha fazla Candida Albicans üremesine sebep olduğu görüldü.

Anahtar Kelimeler: Kitosan, Çay ağacı yağı, Polimetilmetakrilat, Candida albicans, Yüzey pürüzlülüğü

EVALUATING ACCURACY (PRECISION AND TRUENESS) OF THREE EXTRAORAL SCANNERS

Elvan Elif Yüksel[1], Muhammed Mustafa Türüdü[1], Faruk Emir[2], Gülsüm Ceylan[1]

[1]Istanbul Medipol University
[2]University of Health Sciences

Purpose: The purpose of this in vitro study was to evaluate the accuracy parameters (trueness and precision) of three prevalently utilised extraoral scanners (EOSs).

Materials and Methods: A full-arch master model was designed using computer software (RapidForm XOR2; 3D Systems Inc, USA) to replicate the mandibular arch and manufactured on a professional 3D printer (Projet 3510 MP, 3D Systems). An industrial-structured blue LED 3D scanner, the ATOS Core 200 (GOM GmbH, Germany), was chosen as the reference scanner (RS). This model was scanned using three EOSs (Medit T710, Vinyl UXD X5, 3Shape E4), each yielding ten scans. The 3D analysis software (Geomagic Control, 3D Systems) was used to superimpose the scan data from each EOS onto the DMM. Kruskal-Wallis and Mann-Whitney nonparametric tests were used for the statistical analysis ($p<0.05$).

Results: It was determined that there was a statistically significant difference in the accuracy values of the groups ($p <0.05$). While the highest measurement value was in the Medit T710 group, the lowest was found in the 3Shape E4 group. A statistically significant difference was found in trueness values between Vinyl UXD X5 and the other groups. It was determined that there was a statistically significant difference in the precision values of the groups ($p <0.05$). While the highest precision value was in the Medit T710 group, the lowest was found in the 3Shape E4 group. While there was no statistically significant difference in precision values between the Vinyl UXD X5 and 3Shape E4 groups, a significant difference was found between the Medit T710 and 3Shape E4 groups.

Conclusion: All scanners tested showed results within the clinically acceptable range, with Medit T710 showing the highest accuracy.

Keywords: Digital dentistry, extraoral scanners, 3D analysis, accuracy, precision, trueness

ÜÇ FARKLI AĞIZ DIŞI TARAYICININ HASSASİYETİNİN (KESİNLİK VE DOĞRULUK) DEĞERLENDİRİLMESİ

Elvan Elif Yüksel[1], Muhammed Mustafa Türüdü[1], Faruk Emir[2], Gülsüm Ceylan[1]

[1]İstanbul Medipol Üniversitesi
[2]Sağlık Bilimleri Üniversitesi

Amaç: Bu in vitro çalışmanın amacı, üç ağız dışı tarayıcının (ADT) doğruluk parametrelerini (doğruluk ve kesinlik) değerlendirmekti.

Gereç ve Yöntem: Bilgisayar yazılımı (RapidForm XOR2; 3D Systems Inc, ABD) kullanılarak bir tam alt çene modelini taklit eden model tasarlandı ve profesyonel bir 3D yazıcıda (Projet 3510 MP, 3D Systems) üretildi. Referans tarayıcı (RT) olarak ATOS Core 200 (GOM GmbH, Almanya) kullanıldı. Ana model, 3 farklı ADT (Medit T710, Vinyl UXD X5, 3Shape E4) kullanılarak; her bir ADT ile 10'ar kere olacak şekilde tarandı. Her ADT ile elde edilen tarama verilerini Dijital Ana Model (DAM) ile karşılaştırmak için 3D analiz yazılımı (Geomagic Control, 3D Systems) kullanıldı. İstatistiksel analizde Kruskal-Wallis ve Mann-Whitney testleri kullanıldı ($p<0,05$).

Bulgular: Grupların doğruluk değerlerinde istatistiksel olarak anlamlı farklılık olduğu belirlendi ($p<0,05$). En yüksek ölçüm değeri Medit T710 grubunda iken, en düşük ölçüm değeri 3Shape E4 grubunda bulundu. Vinyl UXD X5 ile diğer gruplar arasında doğruluk değerleri açısından istatistiksel olarak anlamlı bir farklılık bulundu. Grupların kesinlik değerlerinde istatistiksel olarak anlamlı farklılık olduğu belirlendi ($p<0,05$). En yüksek ölçüm değeri Medit T710 grubunda iken, en düşük ölçüm değeri 3Shape E4 grubunda bulundu. Vinyl UXD X5 ve 3Shape E4 grupları arasında hassasiyet ölçüm değerleri açısından istatistiksel olarak anlamlı bir fark bulunmazken, Medit T710 ve 3Shape E4 grupları arasında anlamlı düzeyde farklılık bulundu.

Sonuç: Test edilen tüm tarayıcılar klinik olarak kabul edilebilir aralıkta sonuçlar gösterdi. Medit T710 ile en yüksek hassasiyet değerleri elde edildi.

Anahtar Kelimeler: dijital diş hekimliği, ekstraoral tarayıcılar, 3 boyutlu analiz, hassasiyet, kesinlik, doğruluk

THE EFFECT OF VARIOUS LASER APPLICATIONS ON THE BOND STRENGTH BETWEEN POLYETHERETHERKETONE AND COMPOSITE RESIN

Burcu Aşık[1], Özgün Yusuf Özyılmaz[1]

[1]Bezmialem Vakif University

Statement of the problem: It is recommended to coat PEEK polymer with materials such as composite resins to camouflage its greyish colour, but it is difficult to obtain sufficient bond strength between PEEK-resin materials. Various surface treatments are applied to the polymers to improve the bond strength.

Purpose: The aim of this study was to investigate the bond strength between PEEK and composite resins after various laser treatments and to compare the effectiveness of lasers on this polymer.

Materials and Methods: 65 disc-shaped PEEK blocks (10 mm-4 mm) were obtained. The samples were randomly divided into 5 different surface treatment groups: Er-YAG, Nd-YAG, diode, femtosecond lasers and control (no surface treatment) (n=12). Surface roughness measurements at baseline and after laser treatment were performed using a profilometer. According to the roughness measurement results, one sample (5 samples) which is closest to the average was selected from all surface treatment groups and SEM analyses were performed. After surface treatment, Anaxblend Pekk Bond and Anaxblend Opaquer were applied to the samples and pink composite resin (3 mm-4 mm) was bonded with the help of teflon mould. For the shear bond strength test, force was applied at a loading rate of 1mm/min until the specimens ruptured. Shear bond strength was measured by recording the force at break. Comparisons between groups were made by Kruskal-Wallis, one-way ANOVA; Tukey and Dunn tests were used as post hoc tests ($\alpha \leq 0.05$).

Results: All lasers significantly increased the roughness values of PEEK samples ($p \leq 0.05$). While there was no statistically significant difference between Er-YAG (11.20 MPa) and Femtosecond laser (11.91 MPa) groups in terms of shear bond strength ($p \geq 0.05$), these two groups showed statistically significantly higher bond strength values than Nd-YAG laser (8.33 MPa), Diode laser (7.79 MPa) and Control (6.54 MPa) groups ($p \leq 0.05$).

Conclusions: All laser treatments significantly increased the surface roughness of PEEK. Femtosecond and Er:YAG lasers are more effective to increase the bond strength of PEEK-composite structure.

Mechanism for laser application

Roughness averages and standard deviation values (µm) of PEEK specimens baseline and after laser application

PEEK Lazer Grupları	Başlangıç	Uygulama Sonrası	p
Er-YAG	0.22 ± 0.02^{aA}	0.39 ± 0.01^{bA}	≤0.05
Nd-YAG	0.21 ± 0.01^{aA}	0.35 ± 0.02^{bA}	≤0.05
Diyot	0.24 ± 0.01^{aA}	0.38 ± 0.01^{bA}	≤0.05
Femtosaniye	0.21 ± 0.01^{aA}	0.33 ± 0.02^{bA}	≤0.05
Kontrol	0.23 ± 0.02^{aA}	0.23 ± 0.02^{aB}	≥0.05

Keywords: Polyetheretherketone, Dental Lasers, Femtosecond laser, Bond strength, Roughness.

ÇEŞİTLİ LAZER UYGULAMALARININ POLİETERETERKETON VE KOMPOZİT REZİN ARASINDAKİ BAĞLANMA DAYANIMI ÜZERİNDEKİ ETKİSİ

Burcu Aşık[1], Özgün Yusuf Özyılmaz[1]

[1]Bezmialem Vakıf Üniversitesi

Problemin belirlenmesi: PEEK polimerinin grimsi rengini kamufle etmek için kompozit reçineler gibi malzemelerle kaplanması önerilir, ancak PEEK-reçine malzemeler arasında yeterli bağlanma dayanımı elde etmek zordur. Bağlanma dayanımını artırmak için polimerlere çeşitli yüzey işlemleri uygulanmaktadır.

Amaç: Bu çalışmanın amacı, çeşitli lazer işlemlerinden sonra PEEK ve kompozit rezinler arasındaki bağlanma gücünü araştırmak ve lazerlerin bu polimer üzerindeki etkinliğini karşılaştırmaktır.

Gereç ve Yöntem: 65 adet disk şeklinde PEEK blok (10 mm çap-4 mm yükseklik) elde edildi. Örnekler rastgele 5 farklı yüzey işlem grubuna ayrıldı: Er-YAG lazer, Nd-YAG lazer, diyot lazer, femtosaniye lazer ve kontrol (yüzey işlemi yok) (n=12). Başlangıçta ve lazer işleminden sonra yüzey pürüzlülüğü ölçümleri bir profilometre kullanılarak gerçekleştirilmiştir. Pürüzlülük ölçüm sonuçlarına göre tüm yüzey işlem gruplarından ortalamaya en yakın bir numune (toplam 5 numune) seçilerek SEM (Taramalı Elektron Mikroskobu) analizleri gerçekleştirilmiştir. Yüzey işleminden sonra örneklere Anaxblend Pekk Bond ve Anaxblend Opaquer uygulanmış ve 3 mm çapında ve 4 mm yüksekliğinde pembe kompozit rezin teflon kalıp yardımıyla bağlanmıştır. Makaslama bağlanma dayanımı testi için, numuneler kopana kadar 1 mm/dak yükleme hızında kuvvet uygulanmıştır. Makaslama bağlanma dayanımı kopma anındaki kuvvet kaydedilerek ölçülmüştür. Gruplar arasındaki karşılaştırmalar Kruskal-Wallis, tek yönlü ANOVA testleri ile yapıldı; Tukey ve Dunn testleri post hoc testler olarak kullanıldı ($\alpha \leq 0.05$).

Bulgular: Tüm lazerler PEEK örneklerinin pürüzlülük değerlerini istatistiksel olarak anlamlı derecede artırmıştır ($p \leq 0.05$). Er:YAG (11,20 MPa) ve femtosaniye lazer (11,91 MPa) grupları arasında makaslama bağlanma dayanımı açısından istatistiksel olarak anlamlı bir fark bulunmazken ($p \geq 0,05$), bu iki grup Nd:YAG lazer (8,33 MPa), diyot lazer (7,79 MPa) ve kontrol (6,54 MPa) gruplarından istatistiksel olarak anlamlı derecede daha yüksek bağlanma dayanımı değerleri göstermiştir ($p \leq 0,05$).

Sonuçlar: Tüm lazer uygulamaları PEEK'in yüzey pürüzlülüğünü önemli ölçüde artırmıştır. Femtosaniye ve Er:YAG lazerler PEEK-kompozit yapısının bağlanma dayanımını artırmak için daha etkilidir.

Lazer uygulaması için kurulan düzenek

Lazer uygulaması öncesi ve sonrası PEEK numunelerinin pürüzlülük ortalamaları ve standart sapma değerleri (µm)

PEEK Lazer Grupları	Başlangıç	Uygulama Sonrası	p
Er-YAG	0.22 ± 0.02^{aA}	0.39 ± 0.01^{bA}	≤0.05
Nd-YAG	0.21 ± 0.01^{aA}	0.35 ± 0.02^{bA}	≤0.05
Diyot	0.24 ± 0.01^{aA}	0.38 ± 0.01^{bA}	≤0.05
Femtosaniye	0.21 ± 0.01^{aA}	0.33 ± 0.02^{bA}	≤0.05
Kontrol	0.23 ± 0.02^{aA}	0.23 ± 0.02^{aB}	≥0.05

Anahtar Kelimeler: Polietereterketon, Dental Lazerler, Femtosaniye lazer, Bağlanma dayanımı, Pürüzlülük.

EVALUATION OF COLOR STABILITY, SURFACE ROUGHNESS AND SURFACE HARDNESS OF TWO DIFFERENT HYBRID CERAMIC MATERIALS

Aleyna Dilekçi[1], Merve Özarslan[1], Ahmet Çalışkan[2]

[1]Department of Prosthodontic Dentistry, Faculty of Dentistry, Akdeniz University, Antalya, Turkey
[2]Private practice, Eskisehir, Turkey

Objective: The aim is to evaluate the effect of three different beverages on the color stability, surface hardness, and surface roughness of two different hybrid ceramic materials.

Material/Methods: Two different hybrid ceramic materials (Vita Enamic(VE) and Cerasmart (CS)) were used to be tested in this study.For each brand, 20 samples of ceramic blocks measuring 6x12x1mm in size were prepared. Initial color measurements of the samples were made, and surface roughness and hardness values were recorded. Samples in two different material groups were divided into 4 subgroups in total, one of which was a control group (n = 5).The samples were kept in energy drink, beer, detox water samples and, as a control group, in distilled water at 37 degrees for 7 days. At the end of the 7th day, the measurement was repeated for color, surface roughness and surface hardness values. Color changes were calculated with the CIEDE2000 formula. The acquired data was statistically analyzed using one-way ANOVA and repeated measures analysis of variance. A t test was performed for the internal evaluation of the paired groups.

Results: According to the first measurement data, while there was no significant difference in the roughness values of VE and CS, microhardness values were significantly higher in VE compared to CS. No significant differences were observed in αE and roughness values after exposure to the liquids. There was no significant difference in αE and roughness values in the subgroups of VE and CS. Microhardness was significantly lower in all subgroups except distilled water.

Conclusion: According to the data obtained, when the hybrid ceramic materials used in this study are exposed to the liquids for 7 days, although the microhardness values were affected, no difference was seen in terms of roughness and color stability.

Keyworlds: Color stability, surface roughness, surface hardness

İKİ FARKLI HİBRİT SERAMİK MATERYALİN RENK STABİLİTESİ, YÜZEY PÜRÜZLÜLÜĞÜ VE YÜZEY SERTLİĞİNİN DEĞERLENDİRİLMESİ

Aleyna Dilekçi[1], Merve Özarslan[1], Ahmet Çalışkan[2]

[1]Akdeniz Üniversitesi Diş Hekimliği Fakültesi Protetik Diş Tedavisi Anabilimdalı, Antalya, Türkiye
[2]Özel Muayenehane, Eskişehir, Türkiye

Amaç: İki farklı hibrit seramik materyal üzerine, üç farklı içeceğin renk stabilitesi, yüzey sertliği ve yüzey pürüzlülüğü açısından etkisini değerlendirmektir.

Gereç/Yöntem: Bu çalışmada test edilmek üzere iki farklı hibrit seramik materyal (Vita Enamic (VE) ve Cerasmart (CS)) kullanıldı. Her marka için seramik bloklardan 6x12x1mm boylarında 20 adet örnek hazırlandı. Örneklerin başlangıç renk ölçümleri yapıldı, yüzey pürüzlülük ve sertlilk değerleri kaydedildi. İki farklı materyal grubundaki örnekler biri kontrol grubu olmak üzere toplamda 4 alt gruba ayrıldı(n=5). Örnekler, enerji içeceği, bira, detoks suyu ve kontrol grubu olarak distile suda 37 derecede ve 7 gün boyunca bekletildi. 7. Günün sonunda renk, yüzey pürüzlülük ve yüzey sertlik değerleri için ölçüm tekrarlandı. Renk değişiklikleri CIEDE2000 formülü ile hesaplandı. Elde edilen veriler One-way ANOVA ve tekrarlı ölçümlerde varyans analizi ile istatistiksel olarak analiz edildi. İkili grupların kendi iç değerlendirmesi için t testi yapıldı.

Bulgular: İlk ölçüm verilerine göre VE ve CS nin pürüzlülük değerlerinde anlamlı fark görülmezken mikrosertlik değerleri VE de CS ye kıyasla anlamlı derecede yüksekti. Sıvılara maruz bırakılmaları sonrası ΔE ve pürüzlülük değerlerinde anlamlı farklar görülmedi. VE ve CS ın alt gruplarında ΔE ve pürüzlülük değerlerinde anlamlı fark yoktu. Distile su dışında tüm alt gruplarda mikrosertlik anlamlı derece düşüktü.

Sonuç: Elde edilen verilere göre bu çalışmada kullanılan hibrit seramik materyaller 7 gün boyunca sıvılara maruz kaldığında pürüzlülük ve renk stabilitesi açısından fark görülmezken, mikrosertlik değerleri etkilenmektedir.

Anahtar Kelimeler: Renk stabilitesi, Yüzey pürüzlülüğü, Yüzey sertliği

QUALITATIVE EVALUATION OF YOUTUBE VIDEOS AIMING TO INFORM ABOUT POLYETHERETHERKETONE

Dilaycan Uğureli[1], Kübra Değirmenci[1]

[1]Bolu Abant İzzet Baysal Univesity Faculty of Dentistry

Objectıves: Polyetheretherketone (PEEK) is a current material that can be preferred in various prosthetic dental treatments. From implants to removable partial dentures, PEEK material can be used as an alternative to metal structures in different indications. PEEK material, which has such a wide range of uses and is more aesthetic than metal, attracts the attention of both patients and physicians. Recently, the internet is seen as a practical source of information that can be consulted for curious health issues. The aim of this study is to make a qualitative evaluation by analyzing Youtube videos about PEEK material.

Methods: YouTube was searched with the keywords PEEK, dental peek crown, peek abutment.The videos were divided into 2 categories:videos for patients and videos for physicians. The videos were watched and GQS (Global Quality Scale), Interaction index, Viewing Rate, Number of Views, Number of Likes, Number of Comments and Video Duration data were recorded for each video.In addition,each video was evaluated with Discern questions and recorded. The data obtained for the patient-oriented and physician-oriented video groups were analyzed with Mann-Whitney U tests.Comparisons of the groups according to Discern evaluation were made with Chi-square tests.The correlation between GQS scores and Viewing rate scores were analyzed by Spearman correlation analysis.

Results: Of the 18 videos analyzed in this study, 10 videos were prepared for patients and 8 videos were prepared for physicians. The GQS values of the videos prepared for physicians were significantly higher than the values of the videos prepared for patients (p=0.009). There was no significant relationship between GQS values and Viewing rate values (r=0.106, p=0.675).

Conclusion: It was observed that correct and incorrect information about PEEK material was given together in the videos and there was no correlation between the quality of the videos and the viewership rates. Therefore, physicians should consider the information obtained from scientific sources about PEEK in their treatment planning and provide scientific information to their patients.

Classification

Grafik 1. Videolarda Yapılan Sınıflamaya Göre Dağılımı

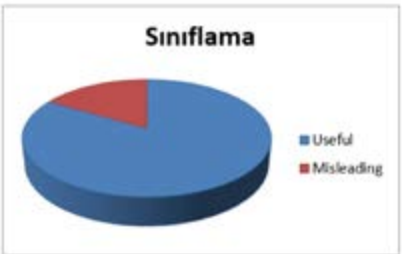

Mean±Standard Deviation and Median (Minimum-Maximum) values of Patient-oriented and Physician-oriented Video Groups

Keywords: Polyetheretherketone, quality assessment, videos, YouTube

POLIETERETERKETON HAKKINDA BİLGİ VERMEYİ AMAÇLAYAN YOUTUBE VİDEOLARININ NİTEL DEĞERLENDİRİLMESİ

Dilaycan Uğureli[1], Kübra Değirmenci[1]

[1]Bolu Abant İzzet Baysal Üniversitesi Diş Hekimliği Fakültesi

Amaç: Polyetheretherketone (PEEK) çeşitli protetik diş tedavilerinde tercih edilebilen güncel bir materyaldir. İmplantlardan hareketli bölümlü protezlere kadar farklı endikasyonlarda metal yapılara alternatif olarak PEEK materyali kullanılabilmektedir. Bu kadar geniş bir kullanım alanına sahip ve metalden daha estetik olan PEEK materyali hem hastaların hem hekimlerin ilgisini çekmektedir. Son dönemde internet, merak edilen sağlık konuları için başvurulabilecek pratik bir bilgi kaynağı olarak görülmektedir. Bu çalışmanın amacı, PEEK materyali hakkında hazırlanan Youtube videolarının incelenerek nitel bir değerlendirme yapılabilmesidir.

Yöntem: 'PEEK, dental peek kron, peek abutment' anahtar kelimeleri ile YouTube da arama yapıldı. Videolar hastalara yönelik ve hekimlere yönelik hazırlanan olarak 2 kategoriye ayrıldı. Videolar izlenerek her bir video için GQS (Global Quality Scale), Interaction index, Viewing Rate, İzlenme Sayısı, beğenilme sayısı, yapılan yorum sayısı ve video süresi verileri kaydedildi. Ayrıca her videonun Discern soruları ile değerlendirmesi yapılarak kaydedildi. Hastalara yönelik hazırlanan ve hekimlere yönelik hazırlanan video grupları için elde edilen verilerin analizi Mann-Whitney U testleri ile yapıldı. Grupların Discern değerlendirmesine göre karşılaştırmalar Ki-kare testleri ile yapıldı. GQS skorları ve Viewing rate skorları arasındaki korelasyon Spearman korelasyon analizi ile yapıldı.

Bulgular: Bu çalışmada incelenen 18 videonun 10 tanesinin hastalara yönelik hazırlandığı, 8 tanesinin ise hekimlere yönelik hazırlandığı görüldü. Hekime yönelik hazırlanan videoların GQS değerleri hastaya yönelik hazırlanan videoların değerlerinden anlamlı derecede yüksek bulundu (p=0,009). GQS değerleri ile Viewing rate değerleri arasında anlamlı bir ilişki olmadığı (r=0,106, p=0,675) belirlendi.

Sonuç: PEEK materyali hakkında doğru ve yanlış bilgilerin videolarda bir arada verildiği ve videoların kaliteleri ile izlenme oranları arasında bir ilişki olmadığı görüldü. Dolayısıyla, hekimler PEEK ile ilgili bilimsel kaynaklardan elde ettikleri bilgileri tedavi planlamalarında dikkate almalı ve hastalarına bilimsel bilgiler sunmalıdır.

Sınıflama

Grafik 1. Videolarda Yapılan Sınıflamaya Göre Dağılımı

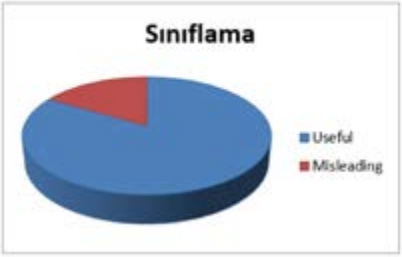

Hastaya yönelik ve Hekime Yönelik Video Gruplarının Ortalama±Standart Sapma ve Medyan (Minimum-Maksimum) değerleri

Anahtar Kelimeler: : Polietereterketon, nitel değerlendirme, videolar, YouTube

OCCLUSION ANALYSIS IN FULL DENTURE PATIENTS WITH THE OCCLUSENSE® COMPUTERIZED OCCLUSAL ANALYSIS SYSTEM

Taner Türkay[1], Necla Demir[1], İsa Yöndem[1]

[1]Prosthetic Department of Dentistry Faculty Of Selcuk University

Aim: In prosthetic dentistry, occlusal relationships are evaluated using qualitative and quantitative methods. Classical articulation papers or foils, which are among the qualitative methods frequently used today, are used to determine the localization of occlusal contacts during maximum intercuspidation. However, it is not possible to record the temporal recording of occlusal contacts occurring during articulation and the distribution of chewing force with qualitative methods. In full prosthetic rehabilitation, the balanced distribution of static and dynamic occlusal forces on the supporting mucosal tissues is one of the most important factors affecting the stability of the prosthesis and the patient's comfort for using the compelete denture prosthesis. The purpose of this case report is to explain the occlusal analysis of a patient treated with complete dentures with the OccluSence device, one of the quantitative methods.

Case: The occlusal pattern, chewing force distribution and maximum occlusal contact force of the patients who applied to the Prosthodontics Department of Selçuk University Faculty of Dentistry with the need for full dentures were evaluated using the OccluSense® computerized occlusal analysis system. Each participant was seated in a position with the Frankfurt horizontal plane parallel to the floor, and the sensor was placed parallel to the occlusal plane of the upper prosthesis and with the midline between the central incisors. Small or large sensor size was decided based on the arch shape of each prosthesis. Participants were allowed to firmly bite the recording sensor in the maximum intercuspal position for 1–3 sec. This process was repeated 2 times during and after prosthesis adaptation, and the film recording was saved to the computer for OccluSence analysis.

Conclusıon: With OccluSense, it is possible to localize the contact points of both static and dynamic occlusion and determine the occlusal force distribution occurring in these occlusal contacts.

Keywords: OccluSense analysis system,complete dentures,occlusal forces

OCCLUSENSE® BİLGİSAYARLI OKLÜZAL ANALİZ SİSTEMİ İLE TAM PROTEZ HASTALARINDA OKLÜZYON ANALİZİ

Taner Türkay[1], Necla Demir[1], İsa Yöndem[1]

[1]Selçuk Üniversitesi Dişhekimliği Fakültesi Protez Anabilimdalı

Amaç: Protetik diş hekimliğinde oklüzal ilişkiler kalitatif ve kantitatif yöntemler kullanılarak değerlendirilir. Günümüzde sıklıkla kullanılan kalitatif yöntemlerden klasik artikülasyon kağıtları veya folyolar maksimum interküspidasyon sırasındaki oklüzal temasların lokalizasyonlarının tespitinde kullanılmaktadır. Ancak artikülasyon sırasında oluşan oklüzal temasların zamansal kaydı ve çiğneme kuvvetinin dağılımının kalitatif yöntemlerle kaydı mümkün değildir. Tam protetik rehabilitasyonlarda destek dokulara gelen statik ve dinamik oklüzal kuvvetlerin dengeli dağılması, protez stabilitesini ve hastanın protezleri kullanımdaki rahatlığını etkileyen en önemli faktörlerden biridir. Bu olgu sunumunun amacı tam protezler ile tedavi edilen bir hastanın oklüzyonunun kantitatif yöntemlerden biri olan OccluSence cihazı ile düzenlenmesini anlatmaktır.

Vaka: Selçuk Üniversitesi Dişhekimliği Fakültesi Protetik Diş Tedavisi bölümüne tam protez ihtiyacı ile başvuran hastaların oklüzal paterni, çiğneme kuvveti dağılımı ve maksimum oklüzal temas kuvveti OccluSense® bilgisayarlı oklüzal analiz sistemi kullanılarak değerlendirilmiştir. Her katılımcı Frankfurt horizontal düzlemi yere paralel olacak pozisyonda oturtulmuş ve sensör üst protezin oklüzal düzlemine paralel olarak ve orta hat santral kesici dişlerin arasına gelecek şekilde yerleştirilmiştir. Küçük veya büyük sensör boyutuna, her protezin ark şekline göre karar verilmiştir. Katılımcıların 1–3 sn boyunca maksimum interkuspal pozisyonda kayıt sensörünü sıkıca ısırmaları sağlanmıştır. Bu işlem protez uyumlaması ve sonrası 2 kez tekrarlanmış ve film kaydı analiz için bilgisayara kaydedilmiştir.

Sonuç: OccluSense ile hem statik hem de dinamik oklüzyona dair temas noktalarının lokalizasyonunu ve bu temaslarda oluşan basınç dağılımının tespiti mümkündür.

Anahtar Kelimeler: OccluSense analiz sistemi, tam protezler, okluzal kuvvetler

DIGITAL WORKFLOW FOR THE FABRICATION OF AN IMMEDIATE DENTURE: A CASE REPORT

Alper Aktosun[1], Sina Saygılı[1], Tonguç Sülün[1]

[1]Istanbul University, Faculty of Dentistry

Aim: When the extraction of existing teeth is indicated, edentulism may result in social, psychological, and aesthetic problems for the patient. Immediate dentures, which are fabricated prior to extractions and delivered to the patient immediately afterward, minimize these problems. Various methods have been proposed for the fabrication of immediate dentures, which require multiple, prolonged clinical and laboratory sessions and lots of materials. Contemporary techniques, however, enable the fabrication of complete dentures with computer-aided design and manufacturing. The aim of this study is to describe the fabrication of immediate dentures using a fully digital workflow. A 60-year-old female patient applied to our clinic with aesthetic and functional complaints and was evaluated for treatment.

Materials and Methods: An intraoral scanner was used to take impressions. In order to preserve the existing vertical dimension, the bite record was taken digitally. After obtaining 3D models, the teeth on the upper jaw were removed virtually. A full denture base and teeth for the upper jaw were designed in computer software. A provisional full denture was fabricated using additive manufacturing. Implants in the upper jaw were removed according to the treatment plan. After the application of tissue conditioner, the denture was delivered. After 10 days, a reline impression was taken using the immediate denture. After this impression was digitally recorded, the same denture was delivered back to the patient. The final denture was fabricated after being aesthetically and functionally approved by both the patient and the dentist.

Conclusion: The digital workflow is highly efficient in terms of time and material consumption, facilitates the preservation of occlusal vertical dimension, and ensures more accurate results.

Keywords: immediate complete denture, vertical dimension, intraoral scan, computer-aided design, computer-aided manufacturing

İMMEDIAT PROTEZ ÜRETİMİNDE DİJİTAL İŞ AKIŞI: BİR VAKA RAPORU

Alper Aktosun[1], Sina Saygılı[1], Tonguç Sülün[1]

[1]İstanbul Üniversitesi, Diş Hekimliği Fakültesi

Amaç: Mevcut dişlerin çekimi endike olduğunda hastanın yaşayacağı dişsizlik, sosyal, psikolojik ve estetik sorunlara neden olabilir. Diş çekimlerinden önce üretilen ve hemen sonrasında hastaya teslim edilen immediat protezler bu problemleri en aza indirir. İmmediat protezlerin üretimi için çeşitli yöntemler önerilmiştir ve çok sayıda, uzun süren klinik ve laboratuvar aşamaları ve birçok materyal gerektirmektedir. Güncel teknikler ise bilgisayar destekli tasarım ve üretim ile tam protez üretimini mümkün kılmaktadır. Bu çalışmanın amacı immediat protezlerin tam dijital iş akışı ile üretimini anlatmaktır. 60 yaşındaki kadın hasta kliniğimize estetik ve fonksiyonel şikayetlerle başvurmuş olup tedavi için değerlendirilmiştir.

Gereç ve Yöntemler: Ağız içi tarayıcı ile ölçü alındı. Mevcut dikey boyutu korumak amacıyla dişlerin kapanışı dijital olarak kaydedildi. 3 boyutlu modeller elde edildikten sonra, üst çenedeki dişler sanal ortamda kaldırıldı. Üst çene için tam protez kaidesi ve dişler bilgisayar yazılımında tasarlandı. Eklemeli yöntemle geçici bir tam protez üretildi. Üst çenedeki implantlar tedavi planına uygun şekilde ağızdan çıkarıldı. Üretilen protez doku düzenleyici uygulaması yapıldıktan sonra teslim edildi. 10 gün sonrasında imediat protez kullanılarak besleme ölçüsü alındı. Bu ölçü dijital olarak kaydedildikten sonra aynı protez hastaya teslim edildi. Protez, estetik ve fonksiyonel olarak hasta ve hekim tarafından onaylandıktan sonra daimi protez üretildi.

Sonuç: Dijital iş akışı harcanan süre ve materyal açısından oldukça verimlidir, okluzal dikey boyutun korunmasını kolaylaştırır ve daha doğru sonuçlar elde edilmesini sağlar.

Anahtar Kelimeler: immediat tam protez, dikey boyut, ağız içi tarama, bilgisayar-destekli üretim, bilgisayar-destekli tasarım

COMPARISON OF CONVENTIONAL AND DIGITAL IMPRESSION TECHNIQUES IN TERMS OF TIME EFFICIENCY AND TREATMENT COMFORT

Elif Nur Köroğlu[1], Neslin Velioğlu[3], Seda Cengiz[2]

[1]Bahcesehir University School of Dental Medicine, Vocational School of Health Science
[2]Zonguldak Bulent Ecevit University School of Dental Medicine, Department of Prosthodontics
[3]Independent Researcher, Private Practice

Purpose: Recent technological advances have made intraoral scanners and digital models a promising alternative to conventional impressions. The purpose of this study was to evaluate different impression techniques in terms of time efficiency, acceptability and treatment comfort according to the patients' perceptions.

Material and Methods: Twenty-seven (14 male, 13 female) participants who had no previous experience with either conventional or digital impressions were included in the study. Impressions were made by same operator using addition silicone material (Elite HD+, Zhermack, Italy) and two different intraoral scanners (CEREC AC Omnicam, Dentsply Sirona, Germany and TRIOS 3, 3Shape, Denmark). Each impression method was made with an interval of 2-3 weeks. The procedure steps of impression techniques(tray selection, working time, etc.) were recorded in seconds. Immediately after the impressions were made, the attitudes and perceptions of the participants towards impression techniques were evaluated using a standard questionnaire. Perceived stress and pain were assessed using the State-Trait Anxiety Inventory Scale (STAI-S) and the Visual Analog Scale (VAS). After all impression procedures were completed, a comparative questionnaire was administered to determine the treatment comfort, patient satisfaction and preference between the impression techniques. Data were analysed with IBM SPSS V23 (SPSS Inc., Chicago, IL, USA). The Shapiro-Wilk test is used for testing normality. Repeated-measures Analysis of Variance (RM-ANOVA) for normally-distributed variables and Friedman's test for non normally-distributed variables were done for between group and within-group analysis. Multiple comparisons were analysed by Bonferroni and Dunn's test. $p<0.05$ was considered significant.

Results: Significant difference was found between the groups in terms of the total working time and procedure steps ($p<0,001$). The TRIOS 3 was more efficient than others regarding time efficiency. The total evaluation scores of participants' were significantly different ($p=0.007$). There was no statistically significant difference between the STAI-S and VAS scores ($p=0,252$).

Conclusions: The TRIOS 3 intraoral scanner was more time-efficient and more comfortable than the other groups and was highly preferred by patients.

Keywords: Digital impression, Intraoral Scanners, Patient preference, Patient comfort.

KONVANSIYONEL VE DIJITAL ÖLÇÜ TEKNIKLERININ ZAMAN ETKINLIĞI VE TEDAVI KONFORU AÇISINDAN KARŞILAŞTIRILMASI

Elif Nur Köroğlu[1], Neslin Velioğlu[3], Seda Cengiz[2]

[1]Bahçeşehir Üniversitesi Diş Hekimliği Fakültesi, Sağlık Hizmetleri Meslek Yüksekokulu
[2]Zonguldak Bülent Ecevit Üniversitesi Diş Hekimliği Fakültesi, Protetik Diş Tedavisi Anabilim Dalı
[3]Bağımsız Araştırmacı, Özel Muayenehane

Amaç: Son teknolojik gelişmeler, ağız içi taramaları ve dijital modelleri, geleneksel ölçü tekniklerine umut verici bir alternatif haline getirmiştir. Bu çalışmanın amacı, farklı ölçü tekniklerini hastaların bakış açılarına göre; zaman verimliliği, kabul edilebilirlik ve tedavi konforu açısından değerlendirmektir.

Materyal ve Metot: Çalışmaya daha önce geleneksel ya da dijital ölçü deneyimi olmayan 27 kişi (14 erkek, 13 kadın) dahil edildi. Katılımcılardan, aynı operatör tarafından ilave tipi silikon (Elite HD+, Zhermack, İtalya) ve iki farklı dijital tarayıcı (CEREC AC Omnicam, Dentsply Sirona, Almanya ve TRIOS 3, 3Shape, Danimarka) ile ölçüler alındı. Her bir ölçü yöntemi, 2-3 hafta aralıklarla uygulandı. Ölçü tekniklerinin işlem adımları (kaşık seçimi, çalışma zamanı vb.) saniye cinsinden kaydedildi.Ölçüler alındıktan hemen sonra katılımcıların ölçü tekniklerine yönelik tutumları, tercihleri ve algıları standart bir anket kullanılarak değerlendirildi. Algılanan stres ve ağrı, Durumluluk Kaygı Ölçeği (STAI-S) ve Vizüel Görsel Skala (VAS) kullanılarak belirlendi. Tüm ölçü prosedürleri tamamlandıktan sonra katılımcılara ölçü tekniklerini tedavi konforu, hasta tatmini ve tercih edilebilirlik açısından karşılaştırabilecekleri bir anket uygulandı. Toplanan veriler IBM SPSS V23 (SPSS Inc., Chicago, IL, ABD) ile analiz edildi. Normal dağılıma uygunluk Shapiro-Wilk testi ile incelendi. Normal dağılan verilerin karşılaştırılmasında Tekrarlı Ölçümler testi; normal dağılmayan verilerin karşılaştırılmasında Friedman testi kullanıldı. Çoklu karşılaştırmalar Bonferroni ve Dunn testi ile analiz edildi. $p<0.05$ anlamlı olarak kabul edildi.

Bulgular: Gruplar arasında toplam çalışma süresi ve işlem adımları arasında anlamlı bir fark bulundu ($p<0,001$). TRIOS 3 zaman verimliliği açısından diğer gruplara göre daha etkin olarak kaydedildi. Ölçü tekniklerinin genel değerlendirme skorları arasında anlamlı bir fark bulundu ($p=0.007$). STAI-S ve VAS skorları arasında anlamlı bir fark bulunamadı ($p=0,252$).

Sonuç: TRIOS 3 ağız içi tarayıcısı, diğer gruplar arasında zaman açısından daha verimli ve hastaların bakış açılarına göre daha konforlu ölçü tekniği olarak kaydedildi. TRIOS 3 ağız içi tarayıcısı diğer gruplara göre yüksek oranda tercih edildi.

Anahtar Kelimeler: Dijital ölçü, İntraoral tarayıcılar, Hasta tercihi, Hasta konforu

INVESTIGATION OF STRUCTURAL STRESS DISTRIBUTIONS OF PROSTHETIC RESTORATIONS RESTORED WITH DIFFERENT POST MATERIALS UNDER CHEWING FORCE BY FINITE ELEMENT ANALYSIS

Ayşe Türkyön Karacan[1], Ömer Kırmalı[1], H. Kürşat Çelik[2]

[1]Akdeniz University Faculty of Dentistry Department of Prosthodontics
[2]Akdeniz University Faculty of Agriculture, Department of Agricultural Machinery and Technology Engineering

Objective: The aim of this study was to investigate the stress in response to force in an abutment mandibular premolar tooth with root canal treatment (RCT), apical lesion, restored with fiber, cast and zirconia abutments using finite element analysis (FEA).

Method: Four different SEA models were produced to represent the dental conditions underlying prosthetic restorations restored with different post materials: (a) healthy mandibular premolars, (b) fiber-posted premolars with root canal treatment with periapical lesions to abut a three-member bridge, (c) cast post premolars with root canal treatment with periapical lesions to abut a three-member bridge, (d) zirconia-posted premolars with root canal treatment with periapical lesions to abut a three-member bridge. In each of the tooth models, the chewing surface area was taken into account. This area was prepared in accordance with the tooth anatomy and a force of 300 N was applied at an angle of 45° to this area. For each model, the maximum equivalent stress values on the tooth, post materials, bone and periapical lesion were calculated according to the Von Mises hypothesis.

Results: It was observed that the stresses caused by the application of occlusal load were concentrated in similar regions (tooth buccal cole, force-applied cusp, root cervical and middle triad) in all models, and intensified in the connection regions in bridge prosthesis models.

Conclusion: In models with different post materials and bridge abutments, it was observed that the models with high elastic modulus (Model 4, Model 5) retained the stresses in the post structure and transmitted less stress to the surrounding dentin tissue, while the model with low elastic modulus (Model 3) did not retain the stresses in the post structure and transmitted them to the surrounding dentin tissue.

Keywords: Lesioned tooth, fiber post, cast post, zirconia post, metal supported porcelain, bridge, finite element analysis

FARKLI POST MATERYALLERİ İLE RESTORE EDİLMİŞ APİKAL LEZYONLU DİŞLERİN DAYANAK OLDUĞU PROTETİK RESTORASYONLARIN ÇİĞNEME KUVVETİ ALTINDA ORTAYA ÇIKAN YAPISAL GERİLME DAĞILIMLARININ SONLU ELEMANLAR ANALİZİ İLE İNCELENMESİ

Ayşe Türkyön Karacan[1], Ömer Kırmalı[1], H. Kürşat Çelik[2]

[1]Akdeniz Üniversitesi Diş hekimliği Fakültesi Protetik Diş Tedavisi Bölümü
[2]Akdeniz Üniversitesi Ziraat Fakültesi, Tarım Makinaları Ve Teknolojileri Mühendisliği Bölümü

Amaç: Bu çalışmada; kök kanal tedavili (KKT), apikal lezyonlu, fiber, döküm ve zirkonya postlar ile restore edilmiş dayanak mandibular premolar dişte kuvvet karşısında oluşacak stresin sonlu eleman analizi (SEA) yöntemi ile incelenmesi amaçlanmıştır.

Yöntem: Farklı post materyalleri ile restore edilen protetik restorasyonlara dayanak olan diş durumlarını temsil eden 4 farklı SEA modeli üretildi: (a) Sağlıklı mandibular premolar diş, (b) üç üyeli köprüye dayanak olacak periapikal lezyonlu kanal tedavili fiber postlu premolar diş, (c) üç üyeli köprüye dayanak olacak periapikal lezyonlu kanal tedavili döküm postlu premolar diş, (d) üç üyeli köprüye dayanak olacak periapikal lezyonlu kanal tedavili zirkonya postlu premolar diş. Diş modellerinin her birinde çiğneme yüzey alanı dikkate alınmıştır. Bu alan diş anatomisine uygun şekilde hazırlanarak, bu alana 45° açıyla 300 N değerinde kuvvet uygulandı. Her bir model için diş, post materyalleri, kemik ve periapikal lezyon üzerindeki maksimum eşdeğer gerilim değerleri Von Mises hipotezine göre hesaplandı.

Bulgular: Oklüzal yük uygulaması ile meydana gelen gerilmelerin modellerin tümünde benzer bölgelerde (dişin bukkal kolesi, kuvvet uygulanan kaspı, kök servikal ve orta üçlüsü) yoğunlaştığı, köprü protezi modellerinde ise bağlantı bölgelerinde yoğunluk kazandığı görülmüştür.

Sonuç: Farklı post materyali uygulanan ve köprü dayanağı olan modellerde, elastik modülü yüksek olan (Model 4, Model 5) modellerin, stresleri post yapısında tutarak, çevre dentin dokusuna daha az stres ilettiği, elastisite modülü düşük olan modelin (Model 3) ise stresleri post yapısında tutmayarak çevre dentin dokusuna ilettiği görülmüştür.

Anahtar Kelimeler: Lezyonlu diş, fiber post, döküm post, zirkonya post, metal destekli porselen, köprü, sonlu elemanlar analizi

ESTHETIC AND FUNCTIONAL REHABILITATION OF THE PATIENT WITH SKELETAL CLASS 3 MALOCCLUSION WITH A MULTIDISCIPLINARY TREATMENT APPROACH: CASE REPORT

Onur Taşdemir[1], Ümit Ertaş[1] , Funda Bayındır[2], Ali Kiki

[1]Atatürk Univercity

Introductıon: Metal-supported fixed porcelain restoration can be applied in implant treatments for patients who have undergone orthognathic surgery. Aesthetic and functional expectations can be met with this fixed prosthetic treatment applied to patients.CASE

Report: As a result of the of a systemically healthy 40-year-old female patient who applied to Atatürk University Faculty of Dentistry approximately 2 years ago; It was determined that he had an advanced class 3 jaw relationship and had chronic periodontitis dentally. As a result of the patient's treatment planning, all maxillary were extracted first. the extraction procedure, iliac bone g were applied to the maxilla. The patient was followed up for 6 months and a maxillary chin was prepared for the patient. As a result of the follow-up process, the mandible was moved back 10 mm with sagittal splint surgery. To the patient; A total of 7 dental implants of sizes 4.8-8 mm, 3.7-10 mm, 3.7 12 mm, 4.3 10 mm, 4.3 10 mm, 3.7 10 mm, 3.7α 10 mm were placed in the maxilla; 3.3 10 mm, 3.3 10 mm, 3.3 12 mm, 3.3 10 mm, 3.3 10 mm. 6 dental implants of sizes 10 mm, 3.3 and 10 mm were applied to the mandibula. (Implance TR)Following the application of dental implants and a 4-month osteointegration process, an open impression was taken from the patient using open impression posts and type A silicone. At the next appointment, a closing record was taken and the vertical dimension was determined. Then, metal framework control and color selection were made. At the next appointment, the dentures were cemented after dentin control and glazing procedures. No problems were observed at the patient's follow-up appointment.

RESULT: Implantological treatment and metal-supported porcelain restorations applied to patients undergoing surgical procedures can meet aesthetic and functional expectations.

Keywords: Esthetic and functional rehabilitation of the patient with skeletal class 3 malocclusion with a multidisciplinary treatment approach: case report

İSKELETSEL SINIF 3 MALOKLÜZYONA SAHİP HASTANIN MULTİDİSİPLİNLER TEDAVİ YAKLAŞIMIYLA ESTETİK VE FONKSİYONEL REHABİLİTASYONU: VAKA RAPORU

Onur Taşdemir[1], Ümit Ertaş[1] , Funda Bayındır[2], Ali Kiki

[1]Atatürk Univercity

Amaç: Ortognatik cerrahi işlem geçirmiş hastalarda uygulanan implant tedavilerinde metal destekli sabit porselen restorasyon uygulanabilir. Hastalara uygulanan bu sabit protetik tedavi ile estetik ve fonksiyonel beklentiler karşılanabilir.

Olgu Sunumu: Atatürk Üniversitesi Diş Hekimliği Fakültesine yaklaşık 2 sene önce başvuran sistemik olarak sağlıklı 40 yaşında kadın hastanın muayenesi sonucunda; ileri derecede sınıf 3 çene ilişkisinde olduğu ve dental olarak kronik periododontitis hastası olduğu tespit edilmiştir. tedavi planlaması sonucunda öncelikle maksillar tüm dişler çekilmiştir. Çekim işleminin ardından maksillaya iliak kemik grefti ve çift taraflı sinüs lifting uygulanmıştır. Hasta 6 aylık takibe alınmış ve bu süreçte hastaya maksillar çene splinti hazırlanmıştır. Takip sürecinin sonucunda mandibula sagittal splint cerrahisi ile 10 mm geri alınmıştır. Hastaya; 4.8-8 mm, 3.7-10 mm, 3.7-12 mm, 4.3-10mm, 4.3-10 mm, 3.7-10 mm,3.7¬-10 mm boyutlarında olmak üzere toplam 7 adet dental implant maksillaya; 3.3-10 mm, 3.3-10 mm, 3.3-12 mm, 3.3-10 mm, 3.-10 mm, 3.3-10 mm boyutlarında olmak üzere 6 adet dental implant mandibulaya uygulanmıştır. (Implance TR)

Dental implantların uygulamasının ardından 4 aylık osteointegrasyon sürecinin sonucunda hastadan açık ölçü postları ve A tipi silikon ile açık ölçü alınmıştır. Bir sonraki randevusunda kapanış kaydı alınıp dikey boyut belirlenmiştir. Ardından metal provası ve renk seçimi yapılmıştır. Sonraki randevusunda dentin provası ve glaze işlemlerinden sonra protezler simante edilmiştir. Hastanın kontrol randevusunda herhangi bir sorun gözlenmemiştir.

Sonuç: Cerrahi işlem geçiren hastalarda uygulanan implantolojik tedavi ve uygulanan metal destekli porselen restorasyonlar estetik ve fonksiyonel beklentileri karşılayabilir.

Anahtar Kelimeler: Estetik, İmplant destekli protez restorasyonu, Ortognatik cerrahi, İskeletsel sınıfı 3

THE EFFECT OF GLAZE FIRING ON MARGINAL FIT OF ZIRCONIA REINFORCED LITHIUM SILICATE CERAMICS

Ferruh Semir Smail[1], Hüseyin Emir Yüzbaşıoğlu[2], Ayşe Ceylan İlhan[1], İzim Türker[1]

[1]Bahcesehir University
[2]Independent Researcher, Private Practice

Background: The materials used in CAD-CAM systems have also increased and diversified in parallel with the technology. One of the current materials developed as a result of the studies is the lithium silicate material reinforced with zirconium.

Our study aims to statistically evaluate the firing prodecure on marginal fit and internal fit of crowns produced by heat pressing, together with newly produced zirconium reinforced lithium silicate blocks, by looking at two different methods.

Methods: Scanning and design processes on the master die models produced by duplicating the prepared models, the production was completed from zirconium-reinforced lithium silicate blocks for heat pressing groups, and from zirconium-reinforced lithium silicate blocks for CAD-CAM systems. Silicone replica technique was used to examine the marginal on the prepared crowns. Measurements were made with pre firing stage, and post firing stage.
Results: The results of the study revealed that the production techniques effects the marginal fits of Celtra Duo crowns. There were statistically significant differences in values of marginal fitting of Celtra Duo crowns with firing prodecure ($P<.001$).

Conclusion: The data to be obtained from the study gives clinically valuable information about the use of different materials together in CAD/CAM systems, which are increasingly used today. It is expected that the data to be obtained from our study will shed light on the selection of CAD/CAM system elements suitable for dental prosthesis technicians and dentists.

Keywords: Marginal fit, lithium silicate, glaze, firing

GLAZE FIRINLAMA İŞLEMİNİN ZİRKONYA İLE GÜÇLENDİRİLMİŞ LİTYUM SİLİKAT SERAMİKLERİN MARJİNAL UYUMU ÜZERİNDEKİ ETKİSİ

Ferruh Semir Smail[1], Hüseyin Emir Yüzbaşıoğlu[2], Ayşe Ceylan İlhan[1], İzim Türker[1]

[1]Bahçeşehir Üniversitesi
[2]Bağımsız Araştırmacı, Klinisyen

Giriş: CAD-CAM sistemlerinde kullanılan materyaller de teknolojiye paralel olarak artmış ve çeşitlenmiştir. Yapılan çalışmalar sonucunda geliştirilen güncel materyallerden biri de zirkonyum ile güçlendirilmiş lityum silikat materyalidir. Çalışmamızın amacı, yeni üretilen zirkonyum ile güçlendirilmiş lityum silikat bloklar ile birlikte presleme ile üretilen kuronların marjinal uyum ve iç uyumu üzerine fırınlama işleminin iki farklı yöntemle istatistiksel olarak değerlendirilmesidir.

Yöntem: Hazırlanan modellerin çoğaltılmasıyla üretilen master kalıp modelleri üzerinde tarama ve tasarım işlemleri yapılarak, presleme grupları için zirkonyum ile güçlendirilmiş lityum silikat bloklardan, CAD-CAM sistemleri için ise zirkonyum ile güçlendirilmiş lityum silikat bloklardan üretim tamamlanmıştır. Hazırlanan kronlar üzerinde marjinali incelemek için silikon replika tekniği kullanılmıştır. Ölçümler fırınlama öncesi ve fırınlama sonrası aşamalarda yapılmıştır.

Sonuçlar: Çalışmanın sonuçları, üretim tekniklerinin Celtra Duo kuronların marjinal uyumlarını etkilediğini ortaya koymuştur. Celtra Duo kuronların marjinal uyum değerlerinde fırınlama yöntemine göre istatistiksel olarak anlamlı farklılıklar bulunmuştur ($P<.001$).

Sonuç: Çalışmadan elde edilecek veriler, günümüzde kullanımı giderek artan CAD/CAM sistemlerinde farklı materyallerin bir arada kullanımı hakkında klinik açıdan değerli bilgiler vermektedir. Çalışmamızdan elde edilecek verilerin CAD/CAM sistem elemanı seçimine ışık tutması beklenmektedir.

Anahtar Kelimeler: Marjinal uyum, lityum silikat, glaze, fırınlama

SURFACE ANALYSIS OF ZIRCONIUM AND LITHIUM DISILICATE CERAMICS FOLLOWING DIFFERENT SURFACE TREATMENTS AND NON-THERMAL ATMOSPHERIC PLASMA APPLICATION, AND INVESTIGAIION OF THE SHEAR BOND STRENGTH

İlknur Usta Kutlu[1], Melike Karadeniz[1], Tamer Akan[2]

[1]Department of Prosthodontics, Faculty of Dentistry, Gaziosmanpaşa University
[2]Department of Physics, Faculty of Science and Letters, Eskisehir Osmangazi University

Ceramic biomaterials are frequently preferred in dentistry due to their high aesthetic properties. The all-ceramic materials used are undergoing various surface treatments to increase their adhesion with adhesive cements. Non-thermal plasma treatment is a current application that can be an alternative for clinical problems regarding adhesion.

Purpose: The aim of this study is to compare the surface analysis and shear bond strength (SBS) of yttria-stabilized high translucent zirconia and lithium disilicate ceramics following sandblasting, HF acid etching, and non-thermal atmospheric plasma applications.

Methods: Ceramics were divided into two main groups: yttria-stabilized high translucent zirconia (Katana, Kuraray Noritake), and lithium disilicate (IPS e.max CAD, Ivoclar) materials. Ceramic samples (10-10-2 mm) were produced by a wet-cutting device. One hundred twelve samples were produced from each material, 50 for the shear bond strength test (n=10) and 6 for SEM evaluation. Sinterisation, and crystallization were performed in all samples. Ceramics were divided into 5 groups: without surface treatment (control), sandblasting (50µm Aluminum Oxide), HF acid etching, non-thermal atmospheric Argon plasma, and Oxygen plasma applied. After the surface treatments, ceramic primer was applied to half of the samples, and SEM analysis was performed. Two pieces of self-adhesive resin cement, 2.5 mm in diameter and 2.5 mm in height were adhered to each sample surface. SBS was measured. The data were evaluated statistically in the SPSS 20 program. Independent sample T-test, and one-way ANOVA were used in statistical analysis also Post Hoc Tkey or Tamhane's T2 tests were used for multiple comparisons.

Results: When the data was examined statistically, acid etching ($P<0.001$) showed the highest mean value among the surface treatments applied to lithium disilicate material. In contrast, the highest mean shear bond strength in Zirconia material was found in oxygen plasma ($P<0.001$) and argon plasma ($P<0.001$) respectively. Argon plasma application is not significantly different from the control group for lithium disilicate ($P>0.05$); it is significantly more effective than the control group for zirconia ($P<0.001$).

Keywords: Zirconia, Lithium disilicate, Non-thermal plasma, Bond strength, Surface treatment

ZİRKONYUM VE LİTYUM DİSİLİKAT SERAMİKLERİN FARKLI YÜZEY İŞLEMLERİ VE TERMAL OLMAYAN ATMOSFERİK PLAZMA UYGULAMASI SONRASI YÜZEY ANALİZLERİ VE MAKASLAMA BAĞLANMA DAYANIMLARININ İNCELENMESİ

İlknur Usta Kutlu[1], Melike Karadeniz[1], Tamer Akan[2]

[1]Gaziosmanpaşa Üniversitesi Diş Hekimliği Fakültesi, Protetik Diş Tedavisi Anabilim Dalı
[2]Osmangazi Üniversitesi, Fen Fakültesi, Fizik Bölümü

Seramik materyaller yüksek estetik özellikleri nedeniyle diş hekimliğinde sıklıkla tercih edilen biyomateryallerdir. Kullanılan tam seramik materyallerin çeşitli yüzey işlemlerinden geçirilmesi sonucunda yapıştırıcı simanlarla adezyonu artırılmaya çalışılmaktadır. Termal olmayan plazma işlemi adezyonla ilgili klinik problemler için alternatif oluşturabilecek güncel bir uygulamadır.

Amaç: Bu çalışmanın amacı yitria ile stabilize edilmiş yüksek translusent zirkonya, ve lityum disilikat seramiklere konvansiyonel olarak uygulanan kumlama ve HF asit uygulaması ile termal olmayan atmosferik Argon ve Oksijen plazma uygulamaları sonrası yüzey analizi ve makaslama bağlanma dayanımının karşılaştırılmasıdır.

Metot: Seramikler yitria ile stabilize edilmiş yüksek translusent zirkonya (Katana, Kuraray), ve lityum disilikat (Ips e-max Cad, Ivoclar) olarak 2 ana gruba ayrıldı. Seramik örnekler (10-10-2 mm) sulu kesme cihazında kesilerek üretildi. Zirkonlar üreticinin talimatlarına göre sinterlendi. Lityum disilikat örnekler de kristalizasyon fırınlamasına tabi tutuldu. Makaslama bağlanma dayanımı testi için her seramik çeşidinden 50 adet (n= 10) ; SEM için 6 adet olmak üzere toplam 112 örnek hazırlandı. Her seramik grubundaki örnekler yüzey işlemi olmayan (kontrol), kumlama (50αm Aliminyumoksit), HF asit, termal olmayan atmosferik Argon plazma ve termal olmayan atmosferik Oksijen plazma uygulanan olmak üzere 5 gruba ayrıldı. Örneklerin yarısına yüzey işlemlerini takiben seramik primer uygulandı. SEM görüntüleri alındı. Tüm örnek yüzeylerine 2 tane olacak şekilde 2,5 mm çapında ve 2,5mm yüksekliğinde self adeziv rezin siman bağlanarak makaslama bağlanma dayanımı ölçüldü. istatistiksel değerlendirmede bağımsız örneklem T testi ve tek yönlü varyans analizi (ANOVA) uygulandı. Çoklu karşılaştırmalar için Post Hoc Tkey ya da Tamhane's T2 testleri kullanıldı.

Sonuçlar: Veriler istatistiksel olarak incelendiğinde lityum disilikat materyaline uygulanan yüzey işlemleri arasında asit uygulaması ($P<0,001$) en yüksek ortalama makaslama bağlanma dayanımını gösterirken, zirkonyum materyalinde en yüksek ortalama bağlanma dayanımı sırasıyla oksijen plazma ($P<0,001$) ve argon plazma ($P<0,001$) uygulamasında bulunmuştur. Argon plazma uygulaması Lityum disilikat için kontrol grubundan farksızken ($P>0,05$) , zirkonyum için kontrol grubundan anlamlı olarak daha fazla etkili bulunmuştur ($P< 0,001$).

Anahtar Kelimeler: Zirkonyum, Lityum disilikat, Soğuk plazma, Bağlanma Dayanımı, Yüzey İşlemleri

THE EFFECT OF PROSTHESIS TYPE ON BONE LOSS, PERIODONTAL HEALTH AND PATIENT SATISFACTION IN THE TREATMENT OF EDENTULISM WITH IMPLANT SUPPORTED PROSTHESES: A 5-YEAR RETROSPECTIVE STUDY

Duygu Kılıç[2], İkbal Leblebicioğlu Kurtuluş[1], Nazlı Ceylan Öz[1], Kerem Kılıç[1]

[1]Erciyes University, Faculty of Dentistry, Department of Prosthodontics
[2]Erciyes University, Dentistry Faculty, Department of Periodontology

This study compared peri-implant vertical bone loss, the periodontal index, and oral health-related quality of life (OHQoL) of edentuolous patients using different types of implant-supported prostheses after an average of 5 years of use. Sixteen implant-supported fixed prosthesis patients (8 dental implants in maxilla, 6 implants in mandibula) (Group 1), 16 with implant-supported mandibular overdentures opposing maxiller conventional complete denture (2 implants in mandibula) (Group 2), 8 implant-supported overdenture patients (Maxiller 4 implant-supported overdenture, Mandibular 2 implant-supported fixed + precision retainer prosthesis) (Group 3) and 8 implant-supported overdenture patients (Maxiller 4 implant-supported fixed + precision retainer prosthesis, Mandibular 2 implant-supported overdenture) (Group 4)were included inthe study. The existing at least 5 years old dentures of all patients were administered the oral health impact profile-14-Turkish version (OHIP-TR-14) questionnaire. Peri-implant tissue health was evaluated clinically in terms of plaque scores, bleeding scores, probing depth, and gingival index. Radiographic evaluation was performed in terms of peri-implant vertical bone loss. Radiographic evaluations were performed 5 years after prosthesis insertion. There were no statistically significant differences between the groups in terms of total OHIP-TR-14 scores (P..05). Although the average vertical bone resorption measured in groups at the end of 5 years were 0,55 mm, 0,85 mm, 1,35 mm and ve 1,45 mm, respectively, but this difference was not statistically significant (p= 0,053). Among the periodontal health indicators, there were nostatistically significant differences in the mean values for periodontal indexes.

According to results of the study, there were no differencesin peri-implant vertical bone loss in groups, in periodontal health or between total OHIP-TR-14 scores of patients in all groups.

Keywords: dental implants, implant-supported prostheses, OHIP-14, peri-implant vertical bone resorption

TAM DİŞSIZLİĞİN İMPLANT DESTEKLİ PROTEZLERLE TEDAVİSİNDE PROTEZ TİPİNİN KEMİK KAYBI, PERİODONTAL SAĞLIK VE HASTA MEMNUNİYETİ ÜZERİNE ETKİSİ: 5 YILLIK RETROSPEKTİF BİR ÇALIŞMA

Duygu Kılıç[2], İkbal Leblebicioğlu Kurtuluş[1], Nazlı Ceylan Öz[1], Kerem Kılıç[1]

[1]Erciyes Üniversitesi Diş Hekimliği Fakültesi Protetik Diş Tedavisi ABD
[2]Erciyes Üniversitesi, Diş Hekimliği Fakültesi, Periodontoloji ABD

Bu çalışma, ortalama 5 yıllık kullanımdan sonra farklı türde implant destekli protez kullanan dişsiz hastaların peri-implant dikey kemik kaybını, periodontal indeksini ve ağız sağlığıyla ilişkili yaşam kalitesini (OHQoL) karşılaştırmıştır. On altı implant destekli sabit protez hastası (üst çenede 8 diş implantı, alt çenede 6 implant) (Grup 1), üst çene konvansiyonel tam protezin karşısında alt çene implant destekli tam protezleri olan 16 hasta (alt çenede 2 implant) (Grup 2), implant- destekli 8 overdenture hastası (Maxiller 4 implant destekli overdenture, Mandibular 2 implant destekli sabit + hassas tutuculu protez)(Grup 3) ve implant destekli 8 overdenture hastası (Maxiller 4 implant destekli sabit + hassas tutuculu protez, Mandibular 2 implant destekli Overdenture) (Grup 4) çalışmaya dahil edildi. Tüm hastaların en az 5 yıllık mevcut protezlerine ağız sağlığı etki profili-14-Türkçe versiyonu (OHIP-TR-14) anketi uygulandı. Peri-implant doku sağlığı klinik olarak plak skorları, kanama skorları, sondalama derinliği ve diş eti indeksi açısından değerlendirildi. İmplant çevresi vertikal kemik kaybı açısından radyografik değerlendirme yapıldı. Radyografik değerlendirmeler protez takıldıktan 5 yıl sonra yapıldı. Toplam OHIP-TR-14 puanları açısından gruplar arasında istatistiksel olarak anlamlı fark yoktu (P.05). Gruplarda 5 yıl sonunda ölçülen ortalama vertikal kemik rezorpsiyonu sırasıyla 0,55 mm, 0,85 mm, 1,35 mm ve 1,45 mm olmasına rağmen bu fark istatistiksel olarak anlamlı değildi (p= 0,053). Periodontal sağlık göstergeleri arasında periodontal indekslerin ortalama değerlerinde istatistiksel olarak anlamlı farklılıklar yoktu.

Araştırma sonuçlarına göre tüm gruplardaki hastaların peri-implant vertikal kemik kaybında, periodontal sağlık durumlarında ve toplam OHIP-TR-14 skorları arasında herhangi bir farklılık bulunmadı.

Anahtar Kelimeler: dental implant, implant destekli protezler, OHIP-14, peri-implant vertikal kemik rezorpsiyonu

EFFECT OF HATCH SPACING ON PORCELAIN BOND STRENGTH OF METAL FRAMEWORKS PRODUCED BY SELECTIVE LASER MELTING METHOD

Taygun Sezer[1], Haydar Albayrak[1]

[1]Erciyes University Faculty of Dentistry, Department of Prosthodontics, Melikgazi, Kayseri

Aim: Shortening the hatch spacing causes an increase in the total framework fabrication time of selective laser melting (SLE) machines. This study aimed to examine the effect of hatch spacing, one of the process parameters of the SLE machine, on the metal-ceramic (MC) bond strength.

Materials and Methods: With other process parameters of the SLM machine kept unchanged, a total of 30 bar-shaped metal frameworks were fabricated using a Co-Cr-Mo-W-Si alloy powder and different hatch spacing varying between 50-60 microns (Group-50, n=10; Group-55, n=10; Group-60, n=10). All metal frameworks were subjected to oxide firing and then sandblasted with aluminum oxide particles. A bonding agent, opaque, dentine, enamel porcelain, and glaze layers were applied to the center (8x3×1.1 mm) of all frameworks and fired. MC bond strength values were determined (MPa) using 3-point bend tests according to ISO-9693. Shapiro–Wilk test was used for testing the normality of MC bond strength data. Data were analyzed using a 1-way analysis of variance (α=0.05). Tukey HSD test was used for multiple comparisons.

Results: Group-50 exhibited bond strength values of 32.99 ± 3.17 MPa, Group-55 29.98 ± 2.41 MPa, and Group-60 29.33 ± 1.83 MPa. According to the results of one-way analysis of variance, a statistically significant difference was observed between the groups ($P<0.05$). Group-50 showed significantly higher MC bond strength values than both Group-55 ($P<0.05$) and Group-60 ($P<0.05$).

Conclusion: All groups had acceptable MC bond strength values according to the ISO 9693 standard. Changing the hatch spacing affects the MC bond strength.

Keywords: Additive Manufacturing, Alloy Powder, Metal-Ceramic Bond Strength, Process Parameters.

TARAMA ARALIĞININ SEÇİCİ LAZER ERGİTME YÖNTEMİ İLE ÜRETİLMİŞ METAL ALTYAPILARIN PORSELEN BAĞLANTI DAYANIMINA ETKİSİ

Taygun Sezer[1], Haydar Albayrak[1]

**[1]Erciyes Üniversitesi Diş Hekimliği Fakültesi,
Protetik Diş Tedavisi Anabilim Dalı, Melikgazi Kayseri**

Amaç: Tarama aralığının kısalması toplam altyapı üretim süresinin artmasına sebep olmaktadır. Bu çalışma, seçici lazer ergitme (SLE) makinesinin işlem parametrelerinden tarama aralığının metal-seramik (MS) bağlantı dayanımına etkisini incelemeyi amaçlamıştır.

Gereç ve Yöntemler: SLE makinesinin diğer işlem parametreleri değişmeden, Co-Cr-Mo-W-Si alaşım tozu ve 50-60 mikron arasında değişen tarama aralıkları kullanılarak toplam 30 adet bar şekilli (25×3×0,5 mm) metal altyapı üretildi (Grup-50, n=10; Grup-55, n=10; Grup-60, n=10). Tüm metal altyapılar oksit fırınlamasına tabi tutuldu ve ardından alüminyum oksit parçacıklarıyla kumlandı. Tüm altyapıların merkezine (8x3×1,1 mm) bonding ajanı, opak, dentin, mine porseleni ve glaze katmanları uygulanarak fırınlandı. MS bağlantı dayanımı değerleri (MPa) üç nokta bükme testi ile İSO-9693 standartlarına göre belirlendi. Shapiro–Wilk testi MS bağlantı dayanımı değerlerinin normal dağılıma uygunluğunu değerlendirmede kullanıldı. Veriler tek yönlü varyans analizi kullanılarak değerlendirildi (α=0,05). Tukey HSD testi çoklu karşılaştırmalarda kullanıldı.

Bulgular: Grup-50 32,99 ± 3,17 MPa, Grup-55 29,98 ± 2,41 MPa ve Grup-60 29,33 ± 1,83 MPa bağlantı dayanımı değerleri sergiledi. Tek yönlü varyans analizi sonuçlarına göre gruplar arasında istatistiksel olarak anlamlı bir fark gözlendi (P<0,05). Grup-50, hem Grup-55'e (P<0,05) hem de Grup-60'a (P<0,05) göre anlamlı düzeyde daha yüksek MS bağlantı dayanımı değeri gösterdi.

Sonuçlar: Tüm gruplar ISO 9693 standardına göre kabul edilebilir MS bağlantı dayanımı değerlerine sahipti. Tarama aralığının değişmesi MS bağlantı dayanımını etkiler.

Anahtar Kelimeler: Alaşım Tozu, Eklemeli Üretim, İşlem Parametreleri, Metal-Seramik Bağlantı Dayanımı.

REHABILITATION OF PATIENT WITH ATROPHIC MAXILLA WITH A CUSTOM-MADE MANUFACTURED SUBPERIOSTEAL IMPLANT AND HYBRID PROSTHESIS: A CASE REPORT

Mustafa Ayata[1], Duygu Kılıç[2]

[1]Dentos Oral and Dental Health Polyclinic, Kayseri
[2]Erciyes University Faculty of Dentistry, Department of Periodontology, Kayseri

Purpose: Researchers have recently proposed that subperiosteal implants could be reintroduced with the development of digital technologies as an alternative to regenerative techniques1-3. This case report's purpose was to explain the application of a custom-made manufactured subperiosteal implant together with a hybrid prosthesis in the fixed prosthetic rehabilitation of the atrophic maxilla.

Case Report: Subperiosteal implants can be placed under the periosteum and applied to severely atrophic jaw bones. The DICOM file obtained by computed tomography (CT) of a 74-year-old patient with an atrophic and completely edentulous maxilla was used to create a 3D model of the implant area in the Mimics® program. The created model was transferred to the 3-matic® program for design (Materialise, Leuven, Belgium). Then, a subperiosteal implant that was perfectly compatible with the model was designed. This structure, exported in STL format, was produced from titanium with a 3D metal printer with laser sintering technology (Custimesh, Kayseri, Turkey). This custom-made manufactured subperiosteal implant was fixed to the patient's maxilla under general anesthesia. Maxilla rehabilitation was completed with the metal-ceramic hybrid prosthesis produced 5 weeks after the surgery. No postoperative complications were observed in the patient. No biological or mechanical complications developed during the 6-month follow-up period.

Conclusion: In the rehabilitation of jaw bone atrophy, custom-made manufactured subperiosteal implants may be taken into consideration as an alternative to regenerative therapies. In the future, more long-term follow-up studies with large samples of patients are required.

Keywords: Subperiosteal implants, computed tomography, hybrid prosthesis

ATROFİK ÜST ÇENEYE SAHİP HASTANIN KİŞİYE ÖZEL ÜRETİLEN SUBPERIOSTEAL İMPLANT VE HİBRİT PROTEZ İLE REHABİLİTASYONU: BİR VAKA SUNUMU

Mustafa Ayata[1], Duygu Kılıç[2]

[1]Dentos Ağız ve Diş Sağlığı Polikliniği, Kayseri
[2]Erciyes Üniversitesi Diş Hekimliği Fakültesi, Periodontoloji A.D., Kayseri

Giriş: Endosteal implantlar, uzun süreli değerlendirmelerde hayatta kalma oranında yüksek başarı göstermiştir1. Bu implantların yerleştirilebilmesi için yeterli miktarda ve kalitede kemiğin gerekli olduğu aşikardır. Bu gereklilik, şiddetli kemik atrofisi bulunan ağızlarda rejeneratif prosedürleri akla getirmektedir. Günümüzde en çok tercih edilen rejeneratif prosedürler, sinüs augmentasyonu, rezorbe olmayan veya olabilen membranlarla yönlendirilmiş kemik rejenerasyonu, alveolar sırtın bölünmesi (split), inlay/onlay kemik grefti veya distraksiyon osteogenezisidir2. Bu prosedürler her zaman öngörülebilir değildir; ameliyat öncesi ve sonrası komplikasyonlar görülebilir, aynı zamanda ekonomik açıdan daha maliyetlidir ve uzun süre beklemeyi gerektirir3. **Araştırmacılar yakın zamanda rejeneratif tekniklere alternatif olarak dijital teknolojilerin gelişmesiyle subperiosteal implantların yeniden hayata geçirilebileceğini önerdiler[4-6].** Diş hekimliği alanındaki dijital teknolojiler, katmanlı üretim yoluyla kişiye özel subperiosteal implantların üretilmesine olanak sağlamaktadır. Bu vaka raporunun amacı, **atrofik üst çenenin sabit protez ile rehabilitasyonunda, kişiye özel üretilen subperiosteal implant ile hibrit protezin birlikte uygulanmasını açıklamaktır.**

Vaka: Tam dişsiz 74 yaşındaki kadın hasta üst çenesinde total protez kullanamaması şikayetiyle kliniğine başvurdu. Hasta isteği, sadece üst çenesine sabit protez uygulanmasıydı. Hasta alt çenesindeki hareketli protezden memnundu. Yapılan gerekli muayeneler sonucunda, hastanın alt ve üst çenesinde endosteal implant uygulanabilmesi için yeterli miktarda kemik bulunmadığı saptandı. Hastaya sabit protez yapılabilmesi için alt ve üst çenesine subperiosteal implant uygulaması önerildi ancak, hasta sadece üst çenenin subperiosteal implant (**Custimesh, Kayseri, Türkiye**) ile rehabilitasyonunu kabul etti.

Hastanın okluzyon dikey boyutunun belirlenebilmesi için niswonger yöntemi kullanıldı ve bu dikey boyuta göre baryum sülfatlı dişler akrilik kaide üzerine dizildi. Ardından bu rehber total protez ağızdayken **bilgisayarlı tomografi (BT) alındı. BT ile elde edilen DICOM dosyası Mimics® programında implant yapılacak bölgenin 3 boyutlu (3D) modelini oluşturmak için kullanıldı. Oluşturulan model tasarım için 3-matic® programına aktarıldı** (Materialise, Leuven, Belçika). Ardından modele mükemmel uyumlu subperiosteal implantın tasarımı yapıldı (Resim 1).

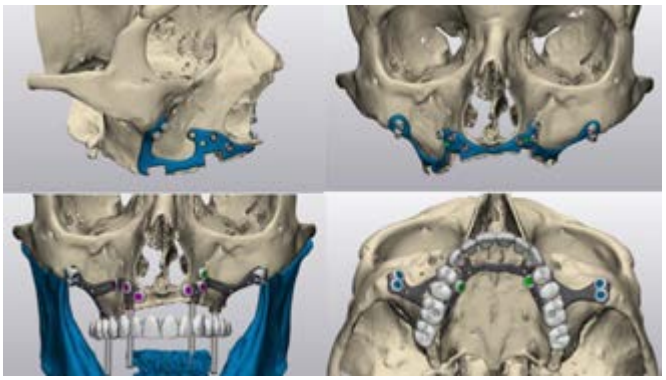

Resim 1. Subperiosteal implantın 3-matic® programındaki tasarım görüntüsü

STL formatta export edilen bu yapı lazer sinterleme teknolojisine sahip 3D metal yazıcı ile titanyumdan üretildi (Custimesh, Kayseri, Türkiye). Kişiye özel üretilen bu subperiosteal implant genel anestezi altında hastanın üst çenesine sabitlendi (Resim 2). Ameliyattan 5 hafta sonra sabit protez yapımına başlandı. Açık kaşık ölçü yöntemiyle, ölçü postları paten rezin akrilikle birbirine bağlanarak ölçü alındı. Gerekli tüm kontroller ve provalar yapıldıktan sonra, üretilen metal-seramik hibrit protez ile (Resim 3) hastanın üst çene rehabilitasyonu tamamlandı.

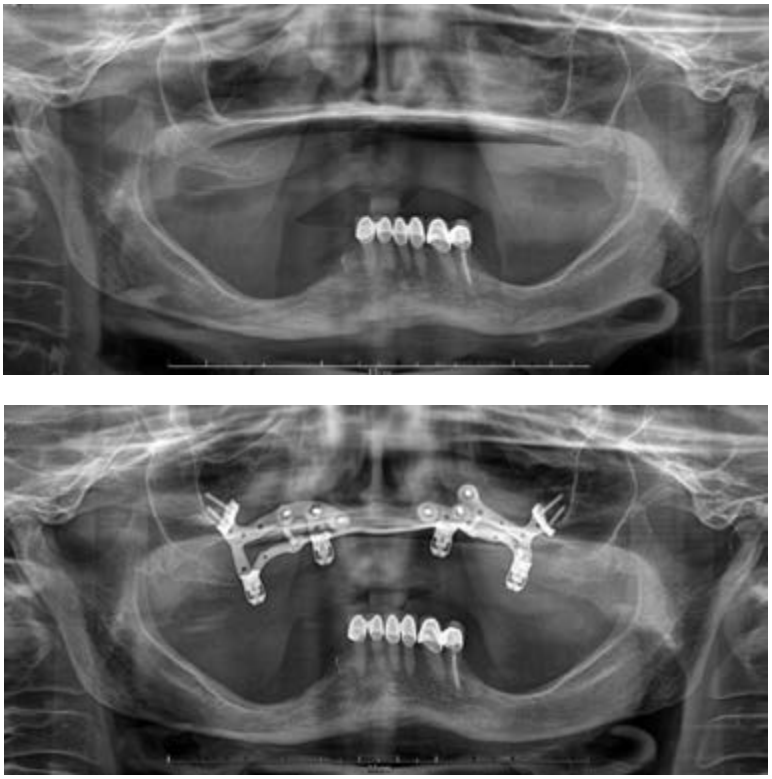

Resim 2. Subperiosteal implant uygulamadan öncesi ve sonrasının radyografik görüntüsü

Resim 3. Üretilen metal-seramik hibrit protezin görüntüsü

Bulgular: Ameliyatın hemen sonrasında ve takibinde biyolojik veya mekanik herhangi bir komplikasyon görülmedi. 6. aydaki klinik değerlendirmeler sonucunda implantın hala çalıştığı belirlendi (subperiosteal implantın hayatta kalma oranı %100). Abutment çevresindeki yumuşak dokular sağlıklıydı ve hasta memnuniyeti yüksekti. İmplantın destekleri çevresinde herhangi bir kemik kaybı tespit edilmedi.

Tartışma: Yeterli miktarda kemik bulunmadığı durumlarda endosteal implantların yerleştirilebilmesi için rejeneratif prosedürler gereklidir, ancak sonuçlar her zaman öngörülebilir değildir. Bu prosedürlerde membran açığa çıkması gibi ameliyat sonrası komplikasyonlar gelişebilir. Ayrıca bu prosedürler, birincisi kemik rejenerasyonu ve ikincisi implant yerleştirme için olmak üzere en az iki ameliyat gerektirir. Subperiosteal implantlar, ileri derecede atrofik çenelerin rehabilitasyonunda rejeneratif çözümlere alternatif olarak düşünülebilir. Subperiosteal implant uygulamalarının başlıca avantajları şu şekilde özetlenebilir; otojen kemik grefti için donör alanı morbiditesinin olmaması, protez yüklemesi için gereken sürenin kısalması, sinüs patolojisi olan hastayı tedavi etme imkanının olması, maksillofasiyal rekonstrüktif cerrahi olasılığı7-9. Literatürdeki çalışmaların çoğu, az sayıda hastanın kısa süreli takibi olan vaka raporlarını tanımlamaktadır. Mangano ve arkadaşlarının 1 yıllık takibi olan 10 hastanın değerlendirdiği çalışmada, subperiosteal implantın hayatta kalma oranı %100 iken, erken ve geç komplikasyon oranlarının sırasıyla %10 ve %20 olduğu bildirildi10. Mounir ve arkadaşlarının da 10 hastayı içeren 1 yıllık takipli prospektif bir klinik çalışmasında, subperiosteal implantın 1 yıllık hayatta kalma oranının %100 olduğu bildirildi11. Cerea ve arkadaşlarının en az 2 yıllık takibi olan 70 hastanın değerlendirildiği çalışmada ise subperiosteal implantın hayatta kalma oranı %95,8 iken, biyolojik ve mekanik komplikasyon oranı sırasıyla %1,4 ve %8,9 idi12. Bu vaka raporunun, yalnızca bir hastanın 6 ay gibi kısa süreli takipli olması nedeniyle sınırlamaları bulunmaktadır.

Sonuç: Bu vaka raporunun sınırlamaları dahilinde, ileri derecede atrofik çene kemiğinin rehabilitasyonunda rejeneratif prosedürlere alternatif olarak kişiye özel subperiosteal implantlar kullanılabilir. Gelecekte geniş hasta örneklemleriyle daha uzun süreli takip çalışmalarına ihtiyaç vardır.

AESTHETIC REHABILITATION OF OLD COMPOSITE RESTORATIONS WITH GLASS CERAMIC RESTORATIONS

Sinem Gümüş[1], Gökhan Akgüngör[1], Nazmiye Şen[1]

[1]Istanbul University Faculty of Dentistry, Department of Prosthodontics

Introduction: A healthy 38-year-old female patient presented to the clinic with discoloration of old composite restorations along with compromised harmony of the gingival tissues in the anterior upper teeth. Aesthetic rehabilitation was performed by applying porcelain laminate veneers and full crowns.

Case Presentation: In this case, a 38-year-old female patient presented to the Department of Prosthodontics, Faculty of Dentistry, Istanbul University, with a complaint of discoloration of composite restorations in the upper anterior region following orthodontic treatment. Intraoral examination revealed that the existing restorations were incompatible with the gum tissues. For the treatment, it was decided to apply laminate veneers for teeth numbered: 1.4, 1.3, 2.1, 2.2, 2.3, 2.4 and full crown restorations for teeth: 1.2, 1.1.

IPS Empress 2 (lithium disilicate-reinforced glass ceramic) was used for the restorations. Adequate preparation was made for the veneers. After after occlusal control, impressions were taken with VPS-based impression material and sent to the laboratory. After trying-in the veneers, and confirming proper seating and a coherent relationship with the prepared teeth, they were cemented using a dual-cure cement following the manufacturer's instructions.

Afterwards, removal of excess cement, and polymerization was achieved first from the vestibular and then from the palatal surfaces of each tooth. Next; all excess cement was removed, and the finishing & polishing process was completed using finishing burs, disks, and interproximal strips.

Conclusion: an aesthetic smile was achieved for this patient through minimal invasive preparation and the use of IPS Empress 2 (glass ceramic reinforced with lithium disilicate) porcelain laminate veneers and full crowns. There were no complications observed during the 5-month follow-up period.

Aesthetic Rehabilitation of Upper Jaw Anterior Group Teeth

The teeth numbered 1.4, 1.3, 2.1, 2.2, 2.3, 2.4 have been rehabilitated with IPS Empress 2 (lithium disilicate reinforced glass ceramic) Laminate Veneers, while teeth numbered 1.2 and 1.2 have been rehabilitated with IPS Empress 2 full crown restoration.

Keywords: Glass ceramic restoration, laminate veneer, IPS Empress 2, full crown, composite restoration

ESKİ KOMPOZİT RESTORASYONLARIN CAM SERAMİK RESTORASYONLAR İLE ESTETİK REHABİLİTASYONU

Sinem Gümüş[1], Gökhan Akgüngör[1], Nazmiye Şen[1]

[1]İstanbul Üniversitesi Diş Hekimliği Fakültesi Protetik Diş Tedavisi Anabilim Dalı

Özet: Sistemik bir hastalığı bulunmayan 38 yaşındaki kadın hastanın, üst çene ön grup dişlerindeki eski kompozit restorasyonlarının renkleşmesi ve diş eti dokularıyla uyumunun bozulması nedeniyle, ilgili dişlerin porselen laminate veneerler ve tam kuronlar ile estetik rehabilitasyonu sağlanmıştır.

Giriş: Estetiğin ön planda olduğu restorasyonların yapımında, feldspatik seramikler, cam seramikler, hibrit seramikler, oksit seramikler ve kompozit reçineler kullanılmaktadır.1 Lityum disilikat ile güçlendirilmiş cam seramik materyali, günümüzde en yaygın olarak kullanılan en güçlü ve dayanıklı olan materyallerden biridir.[2] Bu cam seramik sınıfı, diş hekimliği kullanımı için ticarileştirilmiş ve 1998 yılında Ivoclar Vivadent tarafından IPS Empress 2 ticari adı altında piyasaya sürülmüştür. IPS e.max Lityum Disilikat cam seramikleri Press ve CAD olmak üzere iki formda bulunur.[3]

IPS e.max Press, dental laboratuarda kayıp mum tekniği kullanılarak işlenir. Bu teknik, yüksek uyum sağlama yeteneği ile tanınır. İyi mekanik dayanıklılıklarının yanı sıra, ayarlanabilir renk tonu ve translusensi açısından diğer cam seramik sınıflarına göre avantajlıdır. İnley, onley, anterior veya posterior tek üye kron restorasyonlar, veneer kronlar ve anterior veya ikinci premolara kadar uzanan 3 üyeli köprülerde kullanılabilirler.[3]

Çalışmaların çoğu, pres tekniğiyle üretilen E.max lityum disilikat restorasyonların, CAD teknikleriyle üretilenlere kıyasla ölçülebilir şekilde daha küçük kenar boşluklarına sahip olduğunu göstermiştir. Tüm gruplardaki restorasyonların kenar boşlukları klinik olarak kabul edilebilir bir aralık içindedir.[4]

Porselen laminate veneerler artan ihtiyaçları karşılayan yaygın bir yaklaşım haline gelmiştir. Ayrıca seramik materyallerin gelişmesiyle birlikte klinik endikasyonları da giderek artmıştır.[5,6]

Bu endikasyonlar: Tetrasiklin renklenmesi, florozis, amelogenezis imperfekta ve yaşlanma gibi durumların sebep olduğu diş renklenmeleri,kırık ve aşınmış dişler, anormal diş morfolojisi, minimal malpozisyonlar, ön dişlerde diastema varlığı, klinik kron boyunun kısa olduğu dişlerin kron boylarının uzatılmasını içermektedir.[7,8,9] Laminate veneer tedavilerinde kontrendikasyonlar: parafonksiyonel alışkanlıklara sahip hastalar ve bruksizm varlığı, oral hijyeni düşük ve çürük insidansı yüksek hastalar, laminate veneerlere yeterli tutuculuğu sağlayacak sağlıklı diş dokusunun bulunmadığı durumlar, başa baş kapanışa sahip hastalar, laminate veneer tedavisi ile düzeltilemeyecek miktarda aşırı çapraşıklığa ve rotasyona sahip dişleri içermektedir.[10,11] Endikasyonlar ve kontrendikasyonları dikkate alındığında laminate veneer tedavileri, yalnızca estetik amaçlar doğrultusunda değil aynı zamanda sağlıklı diş dokusunun korunması amacıyla da tercih edilmektedirler. Laminate veneer tedavilerinin avantajları: minimal miktarda preparasyon gerektirmeleri, restorasyonlar uygulandıktan sonra renklerinin stabil kalması, mine ile adeziv bağlantılarının çok yüksek olması, yüksek estetik sağlamaları, gerilme ve makaslama kuvvetlerine karşı dirençli olmalarıdır. Dezavantajları ise: restorasyonların tamirinin zor olması, yapımının ve preparasyonunun yüksek teknik hassasiyet gerektirmesi, tedavi maliyetlerinin yüksek olması, restorasyonda kullanılan materyallerin simantasyondan önce yüksek kırılganlığa sahip olmasıdır.[12]

Olgu Sunumu: Bu vakada anlatılan 38 yaşındaki kadın hasta ortodontik tedavi sonrası, üst çene ön bölgesindeki dişlerde bulunun kompozit restorasyonların renkleşmesi şikayeti ile İstanbul Üniversitesi Diş Hekimliği Fakültesi Protetik Diş Tedavisi Anabilim Dalına başvurmuştur. Yapılan ağız içi muayene sonucu mevcut restorasyonların diş eti dokuları ile uyumsuz olduğu görüldü. 1.4,1.3,2.1,2.2,2.3,2.4 numaralı dişleri için laminate veneer ve 1.2,1.1 numaralı dişleri için tam kuron restorasyon endikasyonuna karar verildi. Restorasyonlar için IPS Empress 2 (lityum disilikat ile güçlendirilmiş cam seramik) kullanıldı.

Laminate veneer restorasyonu planlanmış olan dişlerin preperasyonu için rehber oluklar hazırlandı. Daha sonra ucu yuvarlatılmış dar çaplı elmas fissür frez yardımıyla servikal 1/3'de 0.3 mm'lik fasial bir preperasyon ve insizal 2/3'de 0.5 mm'lik bir preparasyon yapılarak preparasyon dişeti sınırında sonlandırıldı.

Oklüzyon kontrolünden sonra hastadan VPS esaslı ölçü maddesi ile ölçü alınarak laboratuvara gönderildi. Provaları yapılan restorasyonlar (dual cure siman kullanılarak firma direktifleri doğrultusunda simante edildi)iç yüzüne %4.9'luk hidroflorik asit, diş yüzeylerine %37'lik ortofosforik asit uygulanarak simantasyon için hazır hale getirildi. Asit uygulanmış porselen laminate veneerlerin iç yüzeylerine silan uygulanarak 60 saniye kuruması beklendi. Sonrasında dual-cure siman üretici firma direktifleri doğrultusunda uygulandı.

Siman artıkları uzaklaştırıldıktan sonra her diş için önce vestibül daha sonra da palatinal yüzeylerden 40 saniye halojen ışık ile polimerizasyon sağlandı. Sonrasında taşan siman artıkları bitim frezleri, diskler ve ara yüz zımparaları yardımıyla kaldırılarak restorasyon tamamlandı.

Sonuç: Hastanın üst grup ön dişlerine minimal invaziv preperasyon yapılarak IPS Empress 2 (lityum disilikat ile güçlendirilmiş cam seramik) porselen laminate veneerler ve tam kuronlar ile estetik bir gülüş sağlandı. Hastanın 5 aylık takibinde herhangi bir komplikasyona rastlanılmadı.

Anahtar Sözcükler: Cam seramik restorasyon, laminate veneer, IPS Empress 2, tam kuron, kompozit restorasyon

WORKFLOW AND MANAGEMENT OF PROSTHETIC COMPLICATIONS IN FULL-ARCH IMPLANT-SUPPORTED FIXED PROSTHESES PRODUCED WITH DIFFERENT MATERIALS AND TECHNIQUES: 6 CASE REPORTS

Burcu Yılmaz[1]

[1]Istanbul Medipol University Faculty of Dentistry, Department of Prosthodontics

Purpose: Full-arch implant-supported fixed prostheses were produced with different materials and techniques for patients who had the “all-on-four” and “all-on-six” concepts applied. The aim of this study is to provide information about the digital and traditional workflow from the immediate provisional phase to the delivery and control phase of the prosthesis to the patient and the prosthetic complications that occur during this process.

Materials and methods: There are six patients in this case report. The treatment of all patients was completed with digital and traditional workflow and the same treatment protocol. Immediate provisionals were applied to patients in whom the 5 “all-on-four” (5 upper jaw - 4 lower jaw) and 1 “all-on-six” (1 upper jaw- 1 lower jaw) concept was applied. After the osteointegration periods were completed, full-arch implant-supported fixed prostheses produced with different materials and techniques were prepared and delivered to the patients: toronto technique with zirconium crowns and titanium substructure, metal-supported porcelain technique with Cr-Co substructure, cut back designed monolithic zirconium superstructure with titanium bar substructure technique, toronto technique with porcelain crowns and Cr-Co substructure.

Results: Prosthetic complications occurred during the production and trial stages, and repairs were made in cases where complications occurred. In cases where repairs could not be made, the technique was changed and production was carried out again.

Conclusions: In patients who had the “all-on-four” and “all-on-six” concepts applied, full-arch implant-supported fixed prostheses can be used as a suitable treatment option with the correct material, technique selection and correct management of prosthetic complications.

Keywords: Full-arch implant-supported fixed prosthesis, prosthetic complicaitons, workflow

FARKLI MATERYAL VE TEKNİKLER İLE ÜRETİLEN TAM ARK İMPLANT ÜSTÜ SABİT PROTEZLERDE İŞ AKIŞI VE MEYDANA GELEN PROTETİK KOMPLİKASYONLARIN YÖNETİMİ: 6 VAKA RAPORU

Burcu Yılmaz[1]

[1]İstanbul Medipol Üniversitesi Diş Hekimliği Fakültesi, Protetik Diş Tedavisi Anabilim Dalı

Amaç: "All-on-four" ve "all-on-six" konsepti uygulanmış hastalarda farklı materyal ve teknikler ile tam ark implant üstü sabit protezler üretilmiştir. Bu çalışmanın amacı, immediat geçici aşamasından protezin hastaya teslim ve kontrol aşamasına kadar olan, dijital ve geleneksel iş akışı ve bu süreçte meydana gelen protetik komplikasyonlar hakkında bilgi vermektir.

Materyal-Metod: Bu vaka raporunda altı hasta bulunmaktadır. Bütün hastaların tedavisi aynı tedavi protokolü ile dijital ve geleneksel iş akışı ile tamamlanmıştır. 5 "all-on-four" (5 üst çene - 4 alt çene), 1 "all-on-six" (1 üst çene - 1 alt çene) konsepti uygulanmış olan hastalara immediat geçicileri uygulanmıştır. Osteointegrasyon süreleri tamamlandıktan sonra farklı materyal ve tekniklerle üretilen tam ark implant üstü sabit protezler hazırlanmış ve hastalara teslim edilmiştir: Titanyum alt yapılı zirkonyum kronları olan toronto tekniği, Cr-Co alt yapılı metal destekli porselen tekniği, titanyum bar alt yapılı cut-back tasarımlı monolitik zirkonyum üst yapı tekniği, Cr-Co alt yapılı porselen kronları olan toronto tekniği.

Bulgular: Üretim ve prova aşamalarında protetik komplikasyonlar yaşanmış ve komplikasyon yaşanan vakalarda tamir işlemleri yapılmıştır. Tamir yapılamayan vakalarda teknik değiştirilmiş ve yeniden üretim yapılmıştır.

Sonuç: "All-on-four" ve "all-on-six" konsepti uygulanmış hastalarda tam ark implant üstü sabit protezler, doğru materyal, teknik seçimi ve protetik komplikasyonların doğru yönetilmesi ile uygun bir tedavi seçeneği olarak kullanılabilir.

Anahtar Kelimeler: Tam ark implant üstü sabit protezler, protetik komplikasyonlar, iş akışı

EVALUATION OF ANTERIOR TOOTH COLOUR

Caner Gündoğdu[1], Çağla Aydın[2], Aslı Sıncı[1], Işıl Turp[1]

[1]Bezmialem Vakıf University
[2]General Dentist

The aim of the study is to evaluate the effect of extrinsic tooth coloration on natural central and lateral incisors, and canine teeth and the colour differences among them.

20 volunteers participated the study. The tooth colour of the six anterior teeth were measured by a spectrophotometer (Easyshade® Advance 4.0, Vita Zahnfabrik, Bad Säckingen, Germany). The teeth were polished and the measurements were repeated. The colour differences were calculated by CIEDE2000 formula. The L, a, b, C, and h values before and after polishing were compared by Student's t test and the L, a, b, C, and h values of central, lateral and canine teeth were compared with Kruskal-Wallis test with Bonferroni correction. The ΔE00 values between polished and unpolished teeth, and between central, lateral and canine teeth were evaluated by univariate analysis of variance and Tukey HSD test ($p<0.05$).

It was observed that the tooth colour was closer to green and yellow. By polishing, the brightness of teeth (L) increased significantly where the main colour of the tooth (h) didn't change but the colour saturation (C) decreased significantly. There was no statistically significant difference for being on the left or right side, or being a central, lateral or canine tooth in terms of extrinsic coloration. Significant difference was found between the L, a, b, C, h values of central-lateral and central-canine teeth. The difference between the ΔE00 values of the central and lateral, lateral and canine, central and canine teeth were statitically significant.

Keywords: Anterior tooth colour, ΔE00, extrinsic tooth coloration, spectrophotometer, colour selection

ÖN BÖLGE DİŞLERİNİN RENKLERİNİN İNCELENMESİ

Caner Gündoğdu[1], Çağla Aydın[2], Aslı Sıncı[1], Işıl Turp[1]

[1]Bezmialem Vakıf Üniversitesi
[2]Serbest Diş Hekimi

Bu çalışmanın amacı; doğal santral, lateral ve kanin dişlerinin ekstrinsik renkleşmelerden etkilenmelerinin ve aralarındaki renk farklılıklarının değerlendirilmesidir.

Çalışmamıza katılan 20 gönüllünün anterior 6 dişinin orta üçlüsünden polisaj öncesi ve sonrası spektrofotometre cihazı ile (Easyshade® Advance 4.0, Vita Zahnfabrik, Bad Säckingen, Almanya) renk ölçümü yapılmıştır. Daha sonra hastaların dişlerine polisaj yapılarak ekstrinsik renkleşmeler uzaklaştırılmış ve renk ölçümleri tekrarlanmıştır. Polisaj öncesi ve sonrası renk farklılıkları CIEDE2000 formülüne göre hesaplanmıştır. Polisaj öncesindeki ve sonrasındaki ve sağ ve sol taraf L, a, b, C, h değerlerinin karşılaştırılmasında normal dağılıma uygun olduğu için Student Bağımlı Örneklem t testi kullanılmıştır. Santral, lateral ve kanin dişlerine ait L, a, b, C, h değerlerinin karşılaştırmasında ise Bonferroni düzeltmeli Kruskal-Wallis testi kullanılmıştır. Polisaj öncesi ve sonrası ile polisaj sonrası santral, lateral ve kanin dişleri arasındaki ΔE00 değerleri, İki yönlü ANOVA ile değerlendirilmiştir. Anlamlı farklılık çıkması durumunda da çoklu karşılaştırmalarda Tukey HSD testi kullanılmıştır. Anlamlılık değeri $p<0,05$ olarak alınmıştır.

Değerlendirilen dişlerin renginin yeşil ve sarı renge daha yakın olduğu görülmüştür. Polisaj işleminden sonra dişlerin parlaklığında (L) anlamlı bir artış görülürken, ana renkte (h) bir fark görülmemiş, doygunluk (C) değerinde anlamlı bir azalma görülmüştür. Sağ ve sol taraf ile dişin santral, laretal veya kanin olması renkleşmelerden etkilenme miktarında bir farklılığa neden olmamıştır. Sağ ve sol dişler arasında polisaj sonrasında renkte bir fark gözlenmemiştir. Santral-lateral ve santral-kanin birbirlerine göre parlaklık (L), doygunluk (C), ana renk (h), a ve b değerleri arasında anlamlı bir fark görülmüştür. Kanin-Lateral dişlerin parlaklık değerleri arasında anlamlı bir fark bulunmamış olsa da santral-lateral, santral-kanin ve lateral kanin dişleri arasında ΔE00 değerleri anlamlı olarak farklı bulunmuştur.

Anahtar Kelimeler: Ön diş rengi, ΔE00, diş renkleşmesi, spektrofotometre, renk seçimi

EVALUATION OF DIFFERENCE IN SHADES AMONG MAXILLARY CENTRAL INCISOR AND CANINE IN A YOUNG ADULTS ACCORDING TO GENDER USING DIGITAL SPECTROPHOTOMETER

Tuğba Temizci[1]

[1]Karamanoğlu Mehmetbey University, Faculty of Dentistry, Department of Prosthodontics

Aim: The aim of this study is to examine the color distribution of maxillary central and canine teeth according to gender in a young population with the Vita 3D Master scale using a digital spectrophotometer and to evaluate the most common color shades.

Method: The color of the maxillary central and canine teeth of 60 participants (32 men, 28 women) selected from a young population between the ages of 18-30 was measured with a digital spectrophotometer (VITA Easyshade V). CIE L*a*b* color values were recorded according to the Vita 3D Master scale. The color of each tooth was measured three times from the center of the tooth with a digital spectrophotometer. The data were analyzed statistically.

Results: According to the Vita 3D-Master color scale in the 18-30 age group, the most common shade for the maxillary central tooth is 2M2, while the most common shade for the canine is 2M3. M tones were the most commonly found for both teeth. In all individuals, canine teeth were found to have lower L* values and higher a* and b* values compared to central teeth. The difference in L* a* and b* values of central and canine teeth was found to be statistically significant. For women compared to men; It was determined that the L* brightness value in the central and canine teeth was higher, thus women had lighter colored teeth than men. The color difference according to gender was found to be statistically significant ($p<0.05$).

Conclusion: When designing a smile to increase the natural appearance of the patient, it should be taken into consideration that there is a definite color difference between the central and canine teeth and that gender also affects tooth color. A single type of tooth color should not be chosen for anterior area restorations. Using a digital spectrophotometer makes color selection objective, eliminating subjective variations.

Keywords: Tooth color, Digital spectrophotometer, VITA Easyshade

GENÇ YETİŞKİNLERDE CİNSİYETE GÖRE MAKSİLLER SANTRAL VE KANIN DİŞLERDEKİ RENK FARKLARININ DİJİTAL SPEKTROFOTOMETRE KULLANARAK DEĞERLENDİRİLMESİ

Tuğba Temizci[1]

[1]Karamanoğlu Mehmetbey Üniversitesi, Diş Hekimliği Fakültesi, Protetik Diş Tedavisi ABD

Amaç: Bu çalışmanın amacı, genç bir popülasyonda cinsiyete göre maksiller santral ve kanin dişlerdeki renk dağılımını dijital spektrofotometre kullanarak Vita 3D Master skalası ile incelemek ve en yaygın renk tonlarını değerlendirmektir.

Yöntem: 18-30 yaş arası genç bir popülasyondan seçilen 60 katılımcının (32 erkek, 28 kadın) maksiller santral ve kanin dişlerinin rengi dijital spektrofotometre (VITA Easyshade V) ile ölçüldü. Vita 3D Master skalasına göre CIE L*a*b* renk değerleri kaydedildi. Her dişin rengi dijital spektrofotometre ile dişin ortasından üç kez ölçüldü. Veriler istatistiksel olarak analiz edildi.

Bulgular: 18-30 yaş grubunda Vita 3D-Master renk skalasına göre, maksiller santral dişte en yaygın renk 2M2 bulunurken, kanin için en yaygın renk 2M3'tür. Her iki diş için de en yaygın bulunan M tonları olmuştur. Tüm bireylerde kanin dişlerin, santral dişlere kıyasla, L* değerlerinin daha düşük, a* ve b* değerlerinin daha yüksek olduğu bulunmuştur. Santral ve kanin dişlerin L* a* ve b* değerlerindeki fark istatistiksel olarak anlamlı bulunmuştur. Kadınlarda erkeklere göre; santral ve kanin dişlerindeki L* parlaklık değerinin daha fazla olduğu dolayısıyla kadınların erkeklere göre daha açık renkli dişlere sahip olduğu saptanmıştır. Cinsiyete göre renk farklılığı istatistiksel olarak anlamlı bulunmuştur ($p<0,05$).

Sonuç: Hastada doğal görünümü artırmak için gülüş tasarımı yaparken santral ve kanin dişler arasında kesin bir renk farkı olduğu, cinsiyetin de diş rengini etkilediği göz önünde bulundurulmalıdır. Ön bölge restorasyonlarda tek tip diş rengi seçilmemelidir. Dijital bir spektrofotometre kullanmak, renk seçiminin sübjektif varyasyonlarını ortadan kaldırarak objektif hale getirir.

Anahtar Kelimeler: Diş rengi, Dijital spektrofotometre, VITA Easyshade

COMPARISON OF VERTICAL DIMENSION LOSS WITH 2 DIFFERENT METHODS OF FIXED PROSTHETIC REHABILITATION

Başak Tımarcıoğlu[1], Cumhur Korkmaz[1], Arzu Atay[1]

[1]University of Health Sciences, Hamidiye Faculty of Dentistry, Department of Prosthodontics

Objective: Dental wear and the resulting loss of vertical dimension are commonly encountered issues in clinical practice. Accelerated wear rates due to various internal, external factors, coupled with the loss of teeth, can result in occlusal discrepancies, reduced chewing function, and aesthetic losses. This presentation compiles the literature findings on pre- and post-preparation vertical dimension enhancement, along with case presentations to evaluate the outcomes of these methods.

Cases: A 48-year-old-male patient with tooth wear sought our clinic. Examinations revealed dental deficiencies, attrition due to bruxism, vertical dimension loss. The difference between resting vertical dimension and occlusal vertical dimension measured 6-mm, and a decision was made to increase the vertical dimension by 3-mm. To facilitate adaptation of the temporomandibular joint and muscles to the new vertical dimension, digitally produced temporary restorations using polymethylmethacrylate were provided for three weeks after preparation. After three weeks, measurements were taken for permanent restorations, zirconium-supported porcelain crowns were applied to the upper and lower-jaws.

A 57-year-old-male patient with tooth wear, and complaints of jaw joint pain presented to our clinic. Examinations revealed dental deficiencies, attrition in existing teeth, vertical dimension loss. The difference between resting vertical dimension and occlusal vertical dimension measured 7-mm, and a decision was made to increase the vertical dimension by 4-mm. To facilitate adaptation of the temporomandibular joint, muscles to the new vertical dimension, a stabilization splint tailored to the targeted vertical dimension was fabricated for the patient before preparation and was used for one month. After one month, the process of permanent restorations was initiated, and metal-supported-porcelain crowns were applied.

Conclusion: The multifactorial nature of wear, the challenge in distinguishing etiological factors, and vertical dimension loss can complicate the treatment of these cases. Both methods of vertical dimension rehabilitation allow for the control of temporomandibular joint and muscle adaptation to the new vertical dimension. However, factors such as patient cooperation, duration, and extent should be considered when choosing the appropriate method.

Keywords: Vertical loss of dimension, tooth wear

DİKEY BOYUT KAYBININ 2 FARKLI YÖNTEM İLE SABİT PROTETİK REHABİLİTASYONUNUN KARŞILAŞTIRILMASI

Başak Tımarcıoğlu[1], Cumhur Korkmaz[1], Arzu Atay[1]

[1]Sağlık Bilimleri Üniversitesi, Hamidiye Diş Hekimliği Fakültesi, Protetik Diş Tedavisi Anabilim Dalı

GİRİŞ: İlkel çağlarda, beslenmenin pişirilmeden yapıldığı dönemlerde, diş aşınmasının oldukça yaygın gözlenen bir durum olduğu bilinmektedir. Modern topluma geçişle beraber birincil diş hastalığı diş çürükleri olmuştur (1). Dişlerin ağızda kalma süresinin artmasıyla yıllar içinde diş morfolojisindeki değişiklikler gözlemlenebilmiştir. 20. yüzyıla kadar diş hekimleri, diş aşınması ile çok ilgilenmese de 21. yüzyılda bu konu üzerinde uzun araştırmalar yapıldığı görülmektedir (2).

Diş aşınması, bakterilerin neden olmadığı, dişlerin sert dokularında meydana gelen kayıptır. Diş sert dokularının aşınması birden fazla sebebe bağlı olabilmektedir. Fazla asidik gıdaların tüketimi, hatalı diş fırçalama, maloklüzyon, reflü gibi sistemik hastalıklar, bruksizm gibi parafonksiyonel alışkanlıklar bunlardan birkaçıdır (3).

Yaşlanma ile birlikte dişlerin uzun süreli kullanımı, okluzal temaslar, bir miktar diş aşınmasına neden olur. Uzun zaman diliminde, yavaş gelişen bu durum hastalar için sorun teşkil etmemektedir. Bu yaşlanma sürecinin fizyolojik bir sonucudur. Buna fizyolojik diş aşınması denir (4). Yaşlanma ile gelişen fizyolojik aşınma, kök ucundaki sementogenez ve pasif erüpsiyon ile telafi edilir.

Diş aşınması, bireyin yaşına göre fizyolojik sınırların üzerinde ve hastanın yaşam kalitesini bozan semptomlara sebebiyet veriyor ise patolojik sayılır (3). Etkilenen diş sayısına göre lokalize veya generalize olarak sınıflandırılır ve etkenlerine bağlı olarak atrizyon, erozyon, abrazyon ve abfraksiyon olarak sınıflandırılır (5).

Erozyon; asit atakları sebebiyle oluşan diş sert doku kayıplarına verilen isimdir. Ağız pH'ı 5,5 in altına düştüğünde, diş minesinde mineraller çözünmeye başlar. Mineral çözünmesine mekanik travma da eklenince erozyon lezyonları belirginleşmektedir (6). Asit atağının kaynağı içsel sebepler ise lezyonlar daha çok okluzal ve palatinal yüzeydedir. Dışsal kaynaklı ise daha çok bukkal ve okluzal yüzeylerdedir (7).

Abrazyon; dişlerin, birbiriyle olan temasları haricinde, objelerle oluşan temaslar sonucu fiziksel olarak aşınmasıdır. Hatalı diş fırçalama, tırnak yeme, sık çekirdek tüketme, pipo kullanımı gibi birtakım alışkanlıklar, protez kroşeleri, mesleki alışkanlıklar abrazyon sebebi olabilmektedir. Aşınmanın görülme yeri ve şiddeti alışkanlığın etkeni ile ilişkilidir. Hatalı fırçalama sonucu oluşan bir abrazyonun klinik görüntüsü genellikle kole bölgesinde üçgen şeklinde, geniş, parlak lezyonlardır (8). İnsizalde görülen klinik bulgular genellikle çekirdek tüketimi veya mesleki alışkanlıklarla ilişkilendirilebilirler. Lezyonlar derinleştiğinde dentin hassasiyeti gelişebilmektedir. Tedavi için öncelikle etken sebep bulunmalı ve ortadan kaldırılmalıdır.

Abfraksiyon; keskin çizgi açılarına sahip, marjinal dişetinin altında da konumlanabilen, kama şeklindeki patolojik doku kaybı anlamına gelir (9). Klinik olarak servikal abfraksiyon lezyonları dişlerin vestibül yüzeylerinde gözlenir. Tipik olarak, abrazyon lezyonlarına benzeyen, kama veya V şekilli lezyonlardır ve bu benzerlik abrazyon ve abfraksiyon lezyonlarının klinik ayırıcı tanısını oldukça zorlaştırır. Ancak abfraksiyon lezyonlarının dişeti seviyesinin altına doğru da uzanabiliyor olması bazı vakalarda abfraksiyon ve abrazyon lezyonlarının ayrımını kolaylaştırır (10).

Atrizyon; dişlerin fonksiyonel ya da parafonksiyonel hareketleri sırasında aralarında herhangi bir yabancı cisim olmaksızın, birbirleriyle direkt teması ile oluşan diş aşınmalarıdır (11). Yaşlanma ile birlikte görülen yavaş ilerleyen atrizyon fizyolojiktir. Ancak bu durum normalden hızlı ilerliyorsa patolojik atrizyondan bahsedilebilir. Çiğneme fonksiyonu haricinde sıkma, gıcırdatma gibi hareketler ile oluşan diş teması bruksizm olarak isimlendirilir (12). Bruksizm patolojik atrizyonun ana sebebi sayılmaktadır (13).

Amerikan orofasiyal ağrı akademisi bruksizmi dişlerin, periodontal dokuların, çiğneme kaslarının ve çene ekleminin hasarına yol açan, çiğneme sisteminin en zararlı parafonksiyonel alışkanlığı olarak kabul etmektedir (14). Bruksizmde çiğneme kuvvetlerinin, bruksist olmayanlara göre 7 kat fazla olduğu bilinmektedir (15). Çiğneme kuvveti, yaşa, cinsiyete, bireylerin anatomik farklılıklarına, çiğnenen gıdaya göre değişebilmektedir. Bu aşırı çiğneme kuvvetleri, çiğneme kaslarının aşırı aktivitesi sonucu kanlanmasının azalmasına, laktik asit birikimine ve lenfatik direnajın bozulması sonucu kas içinde ağrıya sebep olan tetik noktaları oluşumuna yol açmaktadır (16). Bruksizm diş aşınmasında oldukça önemli biryere sahiptir. Hastada bruksizm varlığı, diş aşınmasının teşhisinde olduğu kadar tedavi yöntemi ve tedavide kullanılacak materyalin seçiminde de önemli bir parametredir.

Diş sert doku kaybının fazla olması okluzal dikey boyut kaybı ile sonuçlanır. Azalmış okluzal dikey boyut ise, zayıf estetik görünüm, çiğneme etkinliğinin azalması, temporomandibular eklemde ağrı ve kas tonusu kaybı gibi problemlere yol açabilir (17).

Aşınmanın başlangıç aşamaları koruyucu restoratif işlemler ile idame ettirilmeli ancak dikey boyut kaybının eşlik ettiği aşınmanın çok ilerlediği durumlarda protetik tedaviler tercih edilmelidir.

Dikey boyut kaybının nasıl tespit edilebileceğine, okluzal dikey boyutun nasıl ve ne kadar değiştirilebileceğine dair kesin bir yöntem ve kural vermenin mümkün olmadığı ve ideal okluzal dikey boyutu tahmin etmek için birçok yöntem mevcut olduğu bilinmektedir. Genel olarak, önerilen tekniklerin birçoğu tam protez yapımı prosedürlerinden uyarlanmıştır. Klinik tecrübenin okluzal dikey boyutun değerlendirilmesinde önemli bir rol oynadığı ve hangi yöntem kullanılırsa kullanılsın, klinisyenin yöntemin sınırlamalarının farkında olarak, birden fazla yöntemi bir arada kullanması gerekliliği literatürde vurgulanmaktadır (18).

Dikey boyut kaybının belirlenmesinde sıklıkla kullanılan birkaç yöntem vardır. Sefalometrik ölçümler, fasiyal yumuşak doku konturlarının incelenmesi, posterior konuşma aralığına bakılması bu yöntemlerden bazılarıdır (19). Aşınma miktarı çok fazla değilse tedavi gerekmeyebilir, fakat hastada herhangi bir konjenital anomali, bruksizm varsa, istirahat dikey boyutuyla okluzal dikey boyut arasındaki mesafe 2-4 mm'den fazlaysa, hasta 'S' sesini çıkarırken anterior dişler arasında 1 mm'den fazla aralanma oluyorsa, fasiyalden dudak kenarları aşağıya doğru dönmüş ve dudaklar incelmişse protetik restorasyonlarla dikey boyutun yükseltilmesine ihtiyaç var denilebilmektedir (20).

Mevcut dikey boyutun yükseltilmesi gerektiği durumlarda ise kas ve çiğneme sisteminin yeni dikey boyuta uyum sağlayabilmesi için sabit protetik tedaviye hemen geçilmemelidir. Dikey boyuta müdahale edebileceğimiz bir geçici protez veya okluzal splint kullandırılmalıdır (21). Bu yaklaşım ideal çeneler arası ilişkiyi oluşturma, doğru nöromuskuler pozisyonu yakalama ve mandibulanın kendini optimum pozisyonuna getirmesi açısından önemlidir. Bu geçiş süresi hastanın yaşına, yapılan geçici protezin tipine ve hasta adaptasyon kabiliyetine bağlı olarak değişebilir. Ani ve aşırı miktarda yapılan dikey boyut yükseltmeleri hastada temporomandibular eklem rahatsızlıklarına veya miyofasiyal ağrılara sebep olabilir.

VAKA SUNUMU

VAKA 1:

48 yaşında erkek hasta diş eksiklikleri, dişlerindeki aşınmalar nedeniyle kliniğimize müracaat etmiştir.

Hastadan alınan anamnez, ağız içi ve radyolojik muayenelerinde, hastanın konjenital ve kazanılmış diş eksiklikleri, bruksizme bağlı atrizyon, abfraksiyon ve dikey boyut kaybı tespit edilmiştir. Niswonger yöntemi kullanılarak istirahat ve okluzal dikey boyut ölçülmüştür. İstirahat dikey boyut ve okluzal dikey boyut arasındaki fark 6 mm olarak tespit edilmiş ve dikey boyutun 3 mm yükseltilmesine karar verilmiştir. Tüm dişlerin preparasyonu tamamlandıktan sonra Temporomandibular eklem (TME) ve kasların yeni dikey boyuta uyum sağlaması amacıyla 3 hafta süre ile polimetilmetakrilat (PMMA) ile dijital olarak üretilmiş geçici restorasyon kullandırılmıştır. Bu süreç boyunca hasta her hafta kontrole çağırılarak okluzyon kontrolü yapılmıştır. Bu süreçte mevcut bruksizm devam ettiği için geçici protezde kırılmalar olmuş ve yenileri ile değiştirilmiştir. 3. Haftanın sonunda çiğneme fonksiyonu ve TME değerlendirilerek daimî restorasyona geçilmesine karar verilmiştir. Daimî restorasyona geçmeden önce kas içi botoks uygulaması yapılması kararlaştırılmıştır. Allergan botoks (BOTOX®, Allergan, Inc., Irvine, CA, USA) her bir masseter kasa 30 ünite, her bir temporal kasa 5 ünite olacak şekilde uygulanmıştır. Botoks işleminden 1 hafta sonra daimî restorasyon için additional silikon ölçü maddesiyle (Elite HD, Zhermack, Badia Polesine, Italy) daimî ölçüsü alınmıştır. Geçici protezler ile oluşturulmuş olan yeni dikey boyutun daimî proteze aktarılması için sağ alt üst geçici kuronlar kısmi olarak yerleştirilip sol tarafa mum ısırtılarak kapanış mumu elde edilmiştir. Devamında bu mum soğutulup ağız içine yerleştirilmiş ve karşıt ark mum kapanışı elde edilerek laboratuvara iletilmiştir. Zirkonya alt yapı provada dikey boyut tekrar değerlendirilip marjinal uyumlar kontrol edilmiştir. Dentin provada sentrik kapanış ve prematür kontak kontrolleri yapılmış, sol üst kanin eksikliği dolayısıyla hastaya unilateral balanslı okluzyon planlanmış ve kontrolleri yapılmıştır. Bitim aşamasında polikarboksilat simanlar (Adhesor Carbofine, Pentron, Czech Republic) ile zirkonyum destekli porselenler simante edilmiştir. Simantasyondan sonra hem protezleri korumak hem de mevcut redüksiyonlu disk deplasmanının tedavisi için stabilizasyon splinti yapılmıştır. Hastaya ağız hijyeni eğitimi ile diş ipi kullanımı hakkında bilgi verildikten sonra 6 aylık kontroller önerilmiştir. 6 ay sonra yapılan kontrolde hastanın temporomandibular eklemi ve kaslarıyla ilgili bir şikayeti gözlenmezken,zirkonya destekli porselen köprüleriyle ilgili de bir problem görülmemiştir.

VAKA 2:

57 yaşında erkek hasta diş eksiklikleri, dişlerinde aşınmalar ve çene eklemi bölgesinde ağrı şikayetleri ile kliniğimize başvurmuştur. Hastadan alınan anamnez, ağız içi ve radyolojik muayeneler sonucunda diş eksiklikleri, mevcut dişlerde atrizyon, abfraksiyon ve dikey boyut kaybı tespit edilmiştir. Diş atrizyonlarının seviyelerinin bazı dişlerde ciddi seviyede dentinde yıkımına neden olduğu tespit edilmiş, pulpası açığa çıkmış dişlere kök kanal tedavisi uygulanmıştır. Kanal tedavisi bitimi sonrası Niswonger yöntemi kullanılarak istirahat ve okluzal dikey boyut ölçülmüştür. İstirahat dikey boyut ve okluzal dikey boyut arsındaki fark 7 mm olarak ölçülmüş ve dikey boyutun 4 mm yükseltilmesine karar verilmiştir. TME ve kasların, yeni dikey boyuta uyum sağlaması amacıyla preparasyon öncesinde hastaya hedeflenmiş dikey boyuta uygun olarak stabilizasyon splinti yapılmış ve 4 hafta süreyle kullandırılmıştır. Stabilizasyon splinti uyumlanırken kanin rampası ve tek nokta okluzal temasların olmasına dikkat edilmiştir. Hastaya splinti gün içerisinde ve uykuda uzun süre kullanmasının önemi açıklanmış ve hasta tarafından uygulanmıştır. Bu süreçte hasta kontrollere çağırılarak, kaslarda ve eklemdeki şikayetler değerlendirilmiş ve okluzyon kontrolü yapılmıştır. 1 ayın sonunda daimî restorasyon aşamasına geçilmiş ve diş preparasyonları yapılmıştır. Preparasyon yapılırken orta hattan bölünmüş olan splint kısmi olarak ağız içerisine yerleştirilmiş ve diğer tarafın preparasyonu yapılarak dikey boyutun korunması amaçlanmıştır. Preparasyonu tamamlanan kısmın karşıt tarafta splint varken mum kapanış kaydı alınmış diğer taraf preparasyona devamında geçilmiştir. Bu sayede adaptasyonun sağlandığı dikey boyut korunmuştur. Daimî restorasyon için additional silikon ölçü maddesiyle (Elite HD, Zhermack, Badia Polesine, Italy) daimî ölçüsü alınmıştır. Hastanın tercihi doğrultusunda metal destekli porselen kuronların yapımına karar verilmiştir. Metal prova aşamasında marjinal uyumlar ve sentrik ilişki kontrol edilmiştir. Devam eden seansta dentin prova yapılmış estetik ve okluzyon değerlendirilmesi yapılmıştır. Kanin koruyuculu okluzyon planlaması yaptığımız hastanın sentrik ve lateral hareketleri bu aşamada kontrol edilip değerlendirilmiştir. Bitim aşamasında polikarboksilat siman (Adhesor Carbofine, Pentron, Czech Republic) ile daimî simantasyon yapılmıştır. Hastaya ağız hijyeni eğitimi ile diş ipi kullanımı hakkında bilgi verildikten sonra 6 aylık kontroller önerilmiştir. 6 ay sonra yapılan kontrolde hastanın temporomandibular eklemi ve kaslarıyla ilgili bir şikâyeti gözlenmezken, metal destekli porselen köprüleriyle ilgili de bir problem görülmemiştir.

TARTIŞMA

Diş aşınmalarının tedavisinde öncelikli olarak bu aşınmanın sebebi ve şiddeti değerlendirilmeli, buna bağlı olarak tedavi şekli planlanmalıdır. Okluzal aşınma her zaman restorasyonu gerektirmeyebilir. Karşıt dişlerde sürme, alveoler kemik büyümesi gibi fizyolojik mekanizmalarla okluzal dikey boyut değişmeden kalabilir (22).

Yaygın diş aşınmasının tedavisi için en iyi yöntemden veya en iyi materyalden bahsetmek, günümüz şartlarında uzun dönem incelenmiş in-vivo çalışma yetersizliğinden dolayı mümkün olmamaktadır (23). Genel görüş birliği bu hastaların olabildiğince minimal invaziv yöntemlerle tedavi edilmesi gerektiği yönündedir (24). Minimal invaziv yöntemlerin yeterli ve uzun ömürlü olmayacağı durumlarda sabit protetik restorasyonların değerlendirilmesi gerekmektedir.

Diş aşınması sebebiyle dikey boyut yükseltilmesinin Temporamandibular eklemde ortaya çıkaracağı etki en çok merak edilen ve tartışılan konulardan biridir. Bu sebeple dikey boyutun daimî olarak yükseltilmesi öncesinde, okluzal splintlerle veya geçici resorasyonlarla kademeli olarak yükseltilmesi tavsiye edilmektedir. Edelhoff ve Ahlers bu hasta grubunda yeni dikey boyutun ve eklemin yeni pozisyonunun alıştırılması için Michigan tipi maksiller splint, polimetilmetakrilattan yapılan konumlandırma splinti veya CAD/CAM simülasyon splintleri yapılabileceğini fakat bu işlemlerin limitasyonları olduğunu ifade etmişlerdir. Finalde yapılacak olan restorasyondan çok daha büyük bir hacme sahip olan bu plaklar konuşma güçlüğü, fonksiyon ve fonasyon kaybı yaratabilir ve hastayı yorabilirler. Geçici bir alıştırma tedavisi uygulanacaksa bunun da sabit restorasyonlarla yapılmasını tavsiye etmektedirler (25).

Gözneli ve arkadaşları geçici restorasyonlar ve okluzal splint ile dikey boyutun yükseltildiği bir vaka raporunda yöntemler arası farka dikkat çekmemiştir. Her iki yöntemle rehabilite edilen hastaların daimî protez yapımı sonrası herhangi bir şikayetinin olmadığı belirtmiştir (26).

Sarak ve arkadaşlarının yaptığı bir vaka çalışmasında okluzal dikey boyut rehabilitasyonu için okluzal splint ve geçici restorasyonlar kullanılmış ve hangi yöntem kullanılırsa kullanılsın esas amacın okluzaldikey boyuttaki değişikliklerin stomatognatik sistem tarafından uygun şekilde tolere edilmesini sağlamak olduğu sonucuna varılmıştır (27).

Literatürdeki çalışmaların çoğu, okluzal dikey boyut arttırıldıktan sonra hasta adaptasyonunun sağlandığını ortaya koymaktadır. Okluzal dikey boyutun hareketli protezlerle arttırıldığı vakalar için adaptasyon %86-100, sabit protezlerle arttırıldığı vakalar için ise adaptasyon %100 oranında bulunmuştur. Bu uyum süreci 2 gün ila 3 ay arasında değişmektedir (28).

SONUÇ

Aşınmanın multifaktöriyel altyapısı, etiyolojik faktörlerin ayırt edilmesinin zorluğu ve dikey boyut kaybı, bu vakaların tedavisini zorlaştırabilir. Bu gibi durumlarda, doğru teşhis, hassas ve kapsamlı tedavi planlaması, protetik tedavinin başarısını belirler. Her iki yöntemle dikey boyut rehabilitasyonunda TME ve kasların yeni dikey boyuta uyumu kontrol edilebilmektedir. Dikey boyut yükseltmesini geçici protezlerle yapıldığı durumda; bu protezlerin sürekli ağızda oluşu ile çiğneme fonksiyonu, konuşma ve estetik daimi proteze geçmeden gözlemlenebilmektedir. Ancak prepare dişlerin neden olduğu hassasiyet ve bu geçici protezlerde kırılmaların olabilmesi dezavantaj oluşturmaktadır. Okluzal splintlerin kullanıldığı durumda; bu plakların ne kadar ağızda kalacağının tamamen hasta inisiyatifindeolması kasların ve eklemin yeni dikey boyuta adaptasyonunu geciktirebilmektedir. Aynı zamanda bu plakla çiğneme fonksiyonu kontrol edilememektedir. Ancak herhangi bir preparasyon yapılmadığı için yeni bir hassasiyet odağı oluşturulmamış olacaktır. Her bir yöntemin avantaj ve dezavantajları mevcut olup hastaya uygun yöntem tercih edilebilmektedir.

TENSILE BOND STRENGTH OF SOFT DENTURE RELINER ON THE CONVENTIONAL, 3D-PRINTING AND CAD–CAM MILLED DENTURE BASE MATERIALS

Faik Tuğut[1], Tuğçe Koyu[1], Orhun Türkyılmaz[1]

[1]Sivas Cumhuriyet University, Faculty of Dentistry, Department of Prosthodontics, Sivas, Turkey

Purpose: This study aimed to analyze the tensile bond strength between (Conventional, CAD/CAM milled and 3D printing) denture bases and silicone-based soft lining material.

Material and Methods: The bond between the denture base materials produced by three different methods (Conventional, CAD/CAM milled, 3D printing) and silicone-based soft lining material was examined. Samples were placed in 37°C distilled water for 48 hours before tensile testing. A universal testing machine was used at a crosshead speed of 5 mm/min. The maximum tensile strength was recorded and the failure type was visually determined. Statistics were analyzed with Shapiro Wilk test and Variance analyses (p=0.05).

Results: In the tensile test, CAD/CAM milled denture base material (1.56 ±0.62 MPa) had higher bond strength values than the other denture base materials ($p < 0.001$). The lowest bond strength was seen in the Conventionally denture base material (1.02 ±0.24 Mpa) ($p < 0.001$). When the failure types were analyzed, adhesive rupture was observed in 80%, 60% and 70% of conventional, CAD/CAM milled and 3D-printed denture base materials, respectively. Cohesive failure type was not observed in any group.The highest mix failures was seen in CAD/CAM milled (40%).

Conclusion: All the specimens used in the present study had tensile bonding stress values for clinical use. The conventional group had significantly lower tensile bond strength values than the 3D Printed and CAD/CAM milled groups.

Keywords: 3D-printed, CAD/CAM, Soft denture liner, Polymethylmethacrylate

YUMUŞAK ASTAR MATERYALİNİN GELENEKSEL, 3D YAZICI VE CAD-CAM KAZIMALI PROTEZ KAİDE MALZEMELERİ ÜZERİNDEKİ BAĞLANMA DAYANIMI

Faik Tuğut[1], Tuğçe Koyu[1], Orhun Türkyılmaz[1]

[1]Sivas Cumhuriyet Üniversitesi Diş Hekimliği Fakültesi Protetik Diş Tedavisi Anabilim Dalı, Sivas, Türkiye

Amaç: Bu çalışmanın amacı (Konvansiyonel, CAD/CAM ile frezelenmiş ve 3D baskı) protez kaideleri ile silikon esaslı yumuşak astar materyali arasındaki bağlanma dayanımını değerlendirmektir.

Gereç ve Yöntemler: Üç farklı yöntemle (Konvansiyonel, CAD/CAM freze, 3D baskı) üretilen protez kaide materyalleri ile silikon esaslı yumuşak astar materyali arasındaki bağlanma dayanımı incelendi. Örnekler çekme testinden önce 48 saat boyunca 37°C distile suda bekletildi. 5 mm/dak kafa hızına sahip Üniversal test cihazı kullanıldı. Maksimum çekme kuvveti uygulandı ve elde edilen veriler megapaskal olarak kaydedildi. Kopma türleri yönünden incelendiğinde adeziv, koheziv ve karma şeklinde stereo mikroskop altında değerlendirildi. İstatistiksel olarak verilerin analizinde Shapiro Wilk testi ve Varyans analizi kullanıldı ($p=0.05$).

Bulgular: Çekme testinde, CAD/CAM ile frezelenmiş protez kaide materyali (1.56 ±0.62 MPa) diğer protez kaide materyallerine göre daha yüksek bağlanma dayanımı değerlerine sahipti ($p<0.001$). En düşük bağlanma dayanımı konvansiyonel protez kaide materyalinde (1.02 ±0.24 Mpa) görüldü ($p<0.001$). Kopma türleri incelendiğinde adeziv kopma Konvansiyonelde, CAD/CAM frezeleme ve 3D-Baskılı protez kaide materyallerinde sırasıyla %80, %60 ve %70 oranında gözlendi. Kohesiv kopma türü hiçbir grupta gözlenmedi. En yüksek karma kopma CAD/CAM frezede (%40) görüldü.

Sonuçlar: Bu çalışmada kullanılan tüm numuneler klinik kullanım için gerekli çekme bağlanma gerilimi değerlerine sahipti. Konvansiyonel grup, 3D Baskılı ve CAD/CAM frezeli gruplardan önemli ölçüde daha düşük çekme bağlanma dayanımı değerine sahipti.

Anahtar Kelimeler: 3D Yazıcı, CAD/CAM, Yumuşak Astar Materyali, Polimetilmetakrilat

FUNCTIONAL ANALYSIS AND SMILE DESIGN

Berna Aydemir[1], Dr. Sina Saygılı[1], Prof. Dr. Fatma Gülbhar Işık-Özkol[1]

[1]Istanbul Unıversity - Faculty of Dentistry / Prosthodontics

One of the important topic in modern dentistry is reestablishing a patient's lost dental esthetic appearancy. Most dentists prefer conservative and aesthetic approaches, such as direct or indirect laminate veneers for changing colour, structural and positional anomalies of teeth. This case report includes the restoration of anterior and posterior teeth with porcelain laminate veneers by using digital flow. Spatial coordinates are essential for establishing the orientation of the maxillary model to the face and ensuring the maxillo-mandibular relationship. Therefore, the use of analog or digital facebows, which enable us to obtain these coordinates, remains a necessity in contemporary dentistry. Digital facebow is utilized to record the patient's jaw relationships and movements prior to the restoration procedure. A functional analysis has been conducted on the records and sent to the laboratory. This analysis has served as a guide both in addressing the issues related to occlusal closure and in the fabrication of new restorations.

Introduction: Laminates can effectively transform smiles rapidly, without pain, and in a conservative manner, producing long-lasting effects. The final surface of laminates closely mimics that of natural teeth and displays a favorable tissue response. (1, 2) When it comes to restoring compromised anterior dentition, the preferred choice is laminate veneers, covering congenital and acquired deformities, instances where the dentino-enamel junction isn't alveolar, coronal fractures, and situations where significant morphological alterations are needed for anterior teeth, such as conoid teeth, diastemas, and the elongation of the incisal edge of the tooth. They are also suitable for discolored teeth unresponsive to bleaching, like degree III and degree IV tetracycline stains (2, 3). PLVs can be regarded as a novel, minimally invasive, and aesthetically pleasing treatment option that necessitates less tooth preparation and a reduced treatment duration. In this case report, a functional analysis was performed on the patient, which allowed both occlusal issues to be corrected and the application of laminate veneers to be in accordance with the analysis results.

Case Report: A 31-year-old female patient, dissatisfied with the aesthetic appearance of her teeth, sought treatment at the Department of Prosthetic Dentistry, Faculty of Dentistry, Istanbul University. The patient complained about the clinical dimensions of her maxillary anterior teeth and discolorations on the vestibular surfaces. Study models and photographs were obtained. Considering the patient's preferences and the expectations of the dentist, it was decided to apply porcelain laminate veneers between teeth #15 and #25. Written consent was obtained from the patient for the procedure. To anticipate the treatment planning, a unilateral mock-up procedure was performed using direct composite application. Measurements were taken in this manner, and along with photographic records, the information was transferred to the laboratory.

A functional analysis was conducted using the patient's digital facebow to simulate the planned treatment more accurately due to the occlusal irregularities observed during intraoral examination. Records were obtained using the Zebris Highlight Ceramill device for the analysis of lower jaw movements, determining the spatial position of the patient's head and upper jaw base.

The 3D coordinates obtained by recording lower jaw movements with sensors on this device were continuously transferred to the computer. In this way, it was possible to determine mandibular movements and their full positions with all degrees of freedom. Based on all this data obtained from the digital facebow recording, functions were examined on the models connected to the virtual articulator, and designs were prepared accordingly. During the functional analysis, occlusal problems were identified, and various adjustments were made.

It was observed that the elevation of teeth #38 and #48 above the occlusal plane, and early contacts on tooth #37 due to the mesial tilt caused by the loss of tooth #36, disrupted the occlusion. Furthermore, contacts occurred in these areas during protrusive movements. To establish anterior guidance, modifications were made to these premature contacts. Additionally, it was noted that the long distal of tooth #32 could create unwanted forces on the cusp tip of the canine tooth during lateral movements. It could also hinder the desired elongation of tooth #22 during protrusive movements. Therefore, modifications were made in this area as well. In the anterior region, it was observed that the incisal edges of the lower teeth were situated in the singulum of the upper teeth, indicating a deep bite condition where the guidance of the incisor path was not achieved. The restoration planned aimed to support the incisor path inclination and reduce the overjet amount.

Temporary restorations were created using bis-acryl-based temporary crown-bridge material (Luxatemp Star A1, DMG, America) with the aid of silicone keys prepared based on the mock-up work and functional analysis conducted on models created through 3D printing in the laboratory. The patient used the temporaries for 2 weeks and reported no complaints, expressing satisfaction with both function and aesthetics. Using a prepared silicone index, a window-type laminate veneer cut was made. Retraction cords were applied to all cut teeth, and intraoral scanning was performed (Trios 4, 3Shape, Denmark). Restorations were produced using the press technique with lithium disilicate material. The restoration color was selected as A1. After dentist evaluation and patient approval, the prepared restorations were deemed suitable for cementation. Surface roughening with hydrofluoric acid on the porcelain, followed by washing and drying, was performed. Primer application (G-Multi Primer, GC, Japan) was carried out. Surface roughening with orthophosphoric acid on the tooth, followed by washing and drying, was performed. Adhesive agent application (G-Premio Bond, GC, Japan) and light polymerization were conducted. Light-cure resin cement (Gcem-One, GC, Japan) was used for cementation. All necessary interproximal and occlusal checks were performed. No issues were encountered during the follow-up sessions.

Keywords: Digital facebow, laminate veneer, functional analysis

FONKSİYONEL ANALİZ VE GÜLÜŞ TASARIMI

Berna Aydemir[1], Dr. Sina Saygılı[1], Prof. Dr. Fatma Gülbhar Işık-Özkol[1]

[1]İstanbul Üniversitesi- Diş Hekimliği Fakültesi / Protetik Diş Tedavisi

Modern diş hekimliğinde hastanın kaybettiği diş estetik görünümünü yeniden sağlamak önemli bir konudur. Birçok diş hekimi, dişlerin rengi, yapısal düzensizlikleri ve dişlerin pozisyonla ilgili sorunları çözmek için direkt veya indirekt lamina veneerler gibi koruyucu ve estetik yaklaşımları tercih etmektedir. Bu vaka raporu, dijital iş akışı kullanarak porselen lamina veneerlerle anterior ve posterior dişlerin restore edilmesini içermektedir. Uzaysal koordinatlar, maksiller modelin yüzle uygun bir şekilde hizalanmasını ve maksillo-mandibuler ilişkinin sağlanmasını sağlamak için temel bir rol oynar. Bu nedenle, bu koordinatların elde edilmesine olanak tanıyan analog veya dijital yüz arkı kullanımı, çağdaş diş hekimliğinin vazgeçilmez bir parçasıdır. Restorasyon işlemine başlamadan önce hastanın çene ilişkilerini ve hareketlerini kaydetmek için bu vakada dijital yüz arkı kullanılmıştır. Kayıtlar üzerinden fonksiyonel bir analiz yapılmış ve bulgular laboratuvara iletilmiştir. Bu analiz, hem okluzal kapanışla ilgili sorunları çözmekte hem de yeni restorasyonların yapımında rehberlik etmekte değerli bir referans olarak hizmet etmiştir.

Anahtar Kelimeler: Lamina veneer, dijital yüz arkı, fonksiyonel analiz

IMMEDIATE IMPLANT AND IMMEDIATE LOADING CASE REPORT AFTER SINGLE TOOTH EXTRACTION IN THE AESTHETIC AREA

Bedirhan Dökülmez[1], Elifnur Güzelce Sultanoğlu[1]

[1]University of Health Sciences

This study examines in detail a case presentation of immediate implant placement and immediate provisional crown loading performed after the extraction of tooth #22 to enhance the emergence profile. The case involves a 48-year-old healthy female patient who initiated treatment due to excessive bone loss following tooth extraction. The patient possesses a high smile line and expressed dissatisfaction with the esthetic appearance of her teeth, prompting her desire to replace her old crowns. Tooth #22 exhibited excessive mobility and required extraction. Based on the patient's past experiences and her dissatisfaction with the buccal bone loss post-extraction, implant therapy was chosen as the preferred treatment option.

Following tooth extraction, an Implant (Implance, Turkey) was decided upon for placement. The implant was conventionally inserted into the maxillary alveolar bone with a torque value of 45 Newtons in a single-stage surgical procedure. Immediately after implant placement, Peek abutments were prepared to the appropriate form, an impression of the area was taken using Type A silicone (Zhermack Elite HD+), and a temporary crown was fabricated by the technician and placed on the same day. After the immediate loading procedure, the temporary crown was removed from occlusion, and implant stability and peri-implant tissue health were regularly assessed. Three months later, a permanent zirconium crown was placed.

The patient was highly satisfied with the treatment outcome, and no complications occurred. The implant successfully osseointegrated, and the emergence profile was established within esthetic parameters, preventing any buccal bone loss or papilla loss. This case presentation highlights the importance of considering immediate implant and crown placement as a treatment option for managing anterior buccal bone and papilla preservation.

In conclusion, this study indicates successful clinical outcomes of immediate implant and implant-supported crown applications, serving as a valuable example for implantology practice. Careful planning and patient follow-up play crucial roles in achieving success in such cases.

Keywords: dental implant, single-tooth, Immediate Dental Implant Loading

ESTETIK BÖLGEDE TEK DIŞ ÇEKIMI SONRASI İMMEDIAT İMPLANT VE İMMEDIAT YÜKLEME OLGU SUNUMU

Bedirhan Dökülmez[1], Elifnur Güzelce Sultanoğlu[1]

[1]Sağlık Bilimleri Üniversitesi

Giriş: Diş eksikliği, diş hekimliği pratiğinde yaygın bir sorundur ve hem fonksiyonel hem de estetik açıdan önemli sonuçlar doğurabilir. Yıllar içinde dental implantasyon, diş eksikliklerinin tedavisi için önemli bir gelişme haline gelmiştir. Geleneksel dental implantasyon, implantın yerleştirilmesini takiben biyolojik entegrasyonun tamamlanması ve iyileşme sürecinin tamamlanmasını gerektirirken, günümüzde "Immediate Dental Implant" ve "Immediate Yükleme" (Immediate Loading) yaklaşımları, bu süreci hızlandırarak hastalara daha hızlı bir çözüm sunma potansiyeli taşımaktadır. (1)

Immediate Dental Implantation (Anında Dental İmplantasyon): Bu yöntem, bir dişin çekilmesi sonrasında aynı seansta implant yerleştirilmesini içerir. Geleneksel implantasyon yöntemlerinden farklı olarak, "immediate dental implantation" ile implantın yerleştirilmesi ve implantın kemiğe integrasyonunun başlaması daha hızlıdır. Bu yaklaşımın avantajları arasında hastaların tedavi sürelerinin kısalması, implantın komşu dokularla daha iyi uyumlu olabilmesi ve kemik rezorpsiyonunun azalması gibi faktörler yer almaktadır. (2)

Immediate Loading (Immediate Yükleme): Immediate Loading, implantın yerleştirilmesinin hemen ardından veya ilk 72 saat içerisinde protez veya restorasyonun da takılmasını ifade eder. Bu, geleneksel implant tedavilerinden farklıdır, çünkü genellikle implant yerleştirilmesini takiben bir iyileşme süreci ve implantın kemikle bütünleşmesi beklenir. Immediate Loading, çevre yumuşak dokuları final restorasyona göre şekillendirmesi ile ideal bir çıkış yolu profili oluşturarak daha estetik yumuşak doku uyumuna sahip restorasyonlar elde edilebilmesini sağlar ve buna ek olarak tedavi süresi boyunca hastanın fonksiyonel konforu korunmuş olur. (3)

Estetik bölgede immediat implantasyon ve immediat yükleme yapılırken risk analizi için değerlendirilmesi gereken basamaklar şunlardır;

Tıbbi durum; Hastanın sistemik durumunun sağlıklı olması risk oranını minimalize etmektedir. Kontrol altında olan sistemik rahatsızlar da minimum risk kategorisinde değerlendirilir.

Diş eti kenarı pozisyonu; Mevcut dişin çekim öncesi dişeti çekilmesi 2 mm'den fazla ise estetik olarak yüksek risk grubuna girmektedir.

Yumuşak doku kalitesi; dişeti kalınlığı risk faktörünü belirlemede önemlidir daha kalın ve fazla miktarda keratinize dişeti dokusu varlığı risk faktörünü düşürmektedir.

Kemik ile Primer Stabilizasyon: İmplantın stabilizasyonunu yerleştirildiği anda mevcut çevresel kemik ile bağlantısı belirlemektedir. İmmediat yükleme yapılacak olgularda 4 bölgedeki minimum 2 mm rezidüel kemik varlığı aranmaktadır. Minimum tork değeri 32 N/cm olacak şekilde implantın yerleştirilmesi önerilmektedir. (4)

Enfeksiyon varlığı; Kronikleşmiş semptomsuz enfeksiyonlar orta derecede risk faktörü oluşturmaktadır akut enfeksiyon varlığında immediat yükleme önerilmemektedir

Periodontal hastalık varlığı; Aktif periodontal rahatsızlığı olan hastalarda immediat yükleme ile risk faktörü yükselmektedir.

Diş çekimi sırasında oluşan hasar; minimal hasar risk faktörünü düşürmektedir.

Oklüzal düzen; tek diş restorasyonlarda mevcut diş oklüzal düzlemden ve temaslardan çıkarılmalıdır.

Para fonksiyon belirtileri; Hastada herhangi bir parafonksiyon bulunması durumunda risk faktörü artmaktadır. (5, 6)

Bu makale, Immediate Dental Implant ve Immediate Yükleme yöntemlerini ele alacak ve bu tekniklerin başarısını, endikasyonlarını, avantajlarını ve olası risklerini inceleyecektir. Ayrıca, bu tekniklerin diş hekimleri ve hastalar için ne gibi pratik avantajlar sunduğunu ve tedavi sonuçlarını nasıl etkilediğini de değerlendirecektir.

Olgu: 48 yaşında kadın hasta kliniğimize dişlerinin görünümünden şikayetçi olduğu için başvurmuştur. Hastamızın 12-22 arası 4 üye zirkonyum ve 32-44 arası 6 üye metal destekli porselen restorasyonları bulunmaktadır. Maxillar bölgedeki restorasyonların gingival dokusu retrakte olmuş periodontal sondalama ile Radyografi incelendiğinde hastamızın ciddi kemik kaybına sahip periodontitis hastası olduğu tespit edilmiştir. Mevcut şartlar altında bir planlama yapıldığında 22 numaralı dişin aşırı mobiliteye sahip olması ve yetersiz kemik seviyesi nedeniyle çekimi uygun görülmüştür. Hastamız mandibular bölgedeki restorasyonları 41-31 numaralı dişler eksiktir ve bu bölgedeki bukkal kemik kaybı hastanın hoşuna gitmeyen bir durumdur aynı kemik kaybını çekim sonrası yapılacak köprü restorasyonda yaşama endişesinden dolayı 22 numaralı dişin çekimini istememektedir. Hastamıza immediat implantasyonla birlikte immediat yükleme ile bir tedavi seçeneği önerilmiştir olası komplikasyonlar detaylı anlatılmıştır ve sonuç olarak hasta immediat implantasyonla birlikte yapılacak bir tedavi seçeneğini tercih etmiştir.

Dişin çekilmesi gereken bölgesinde hem dikey hem de yatay kemik seviyelerinin uygun olduğu teşhis edilmiştir. Ayrıca, yumuşak doku incelemesi sonucunda diş etinin sağlam ve doku kalınlığının yeterli olduğu gözlenmiştir. Üç boyutlu görüntüleme sonucunda kortikal kemik miktarının, implantın gerekli primer stabilitesini sağlamak için yeterli olduğu tespit edilmiştir. Hastanın ağız hazırlığı tamamlandıktan sonra, implantın boyutları ve çapı belirlenmiş ve flep kaldırma işlemi olmadan çekim bölgesinde gerekli drilleme işlemi gerçekleştirilmiştir. Ardından hazırlanan implant yuvasına uygun boyutlarda bir implant (12 x 4.3 mm, İmplance İmplant, İstanbul, Türkiye) yerleştirilmiştir. İmplantın primer stabilitesi, 42 Nm'nin üzerinde bir tork değeri ile kontrol edilmiştir.

İmplantın başarılı bir şekilde yerleştirilmesinin ardından, aynı seansta geçici PEEK (polietereterketon) dayanak kullanılarak, akrilik diş hazırlığı gerçekleştirilmiştir. Bu geçici akrilik diş, final kron boyutlarına ve çıkış yolu profiline uygun olarak ayarlanmıştır.

Geçici akrilik dayanak, diş etine, yumuşak dokulara ve dişlere uygun şekilde akışkan kompozit eklemelerle şekillendirilmiştir. Bu işlem, ağız dışında da kontrol edilmiş, eksik bölgeler akışkan kompozit (Estelite Universal Flow, Tokuyama Dental Corporation, Tokyo, Japonya) ile tamamlanmış ve ardından polisaj işlemi gerçekleştirilmiştir.

Geçici protetik restorasyon, implant üzerine vidalanmıştır. Vida deliği teflon bant ile kapatılmış ve kompozit rezin (Estelite Sigma Quick, Tokuyama Dental Corporation, Tokyo, Japonya) ile mühürlenmiştir. Hasta, bir hafta sonra gerekli kontroller yapılmış ve dikişleri alınmıştır.4 aylık iyileşme süresi beklendikten sonra geçici restorasyon çıkartılarak yumuşak dokunun şekillenmesi kontrol edilmiştir. Daimî protetik tedavisi için ölçü almadan önce ölçü postunu çıkış yolu profilini kopyalayacak şekilde kişiselleştirmek için akışkan kompozit ile ölçü postunun boyun kısmı şekillendirilmiş ve implant soketine yerleştirilip polimerize edilmiştir eksikleri kontrol etmek için çıkarılıp boş kalan yerler ağız dışında eklemeler yapılmıştır. Daha sonra kişiselleştirilmiş ölçü postu ağız içindeki implanta yerleştirilmiştir. Elite HD + A silikon (Zhermack, Italy) ölçü maddesi ile tek seferde çift karıştırma yöntemi ile ölçü alınmıştır. Daimî protetik restorasyon hastaya 4 gün sonra gerekli okluzal kontroller yapıldıktan sonra teslim edilmiştir

Tartışma: İmplantların yerleştirilmesi için klasik protokolün temel gerekliliği, implant yerleştirilecek alveol kemiğin, çekimden sonra tamamen iyileşmiş olmasıdır. Bu teknik, diş çekiminden sonra iyileşme süresine ek olarak, implant yerleştirmenin ardından da bir iyileşme süresine ihtiyaç duyar; bu durum tedavi süresini belirgin bir şekilde uzatır (7).

İmplant yerleştirme için bu klasik teknik veya protokol, erken yükleme sırasında apikal bakteriyel enfeksiyon, göç ve yeniden şekillenme riskini azaltmak ve en aza indirmek amacıyla implant yerleştirmenin başlangıcından beri kullanılmaktadır. (8)

Diş çekiminden sonra uzun iyileşme sürelerinin olmasıyla ilgili sorun, uygulama alanında meydana gelen Remodeling'dir. Zamanla çekim soketinde meydana gelen kemik hacmindeki önemli azalma, implantların olumlu konumlandırılmasını ve sonraki restorasyonların estetiğini tehlikeye atabilir (9).

Diş çekiminden sonra kemik ve yumuşak doku kaybını önlemek için, Lazzara (10) 1989'da ilk kez diş çekiminden hemen sonra implant yerleştirme protokolünü tanıttı. Bu protokol, estetiğin korunması, tedavi süresinin kısaltılması, alveoler duvarların korunması, işlem süresinin azaltılması ve en iyi implant konumlandırmasının getirdiği birçok avantaj nedeniyle zamanla geniş bir şekilde kabul görmüştür (11). Ancak, dişin periapikal patoloji ile çekilmesinden sonra hemen implant yerleştirme tekniğinin kullanımı üzerine yoğun tartışmalar yapılmıştır (12, 13).

Birçok klinik çalışma, bir dişin periodontal veya endodontik enfeksiyonu olan bir soketin, enfeksiyonu ve dolayısıyla implant tedavisinin başarısızlığını öngören bir işaret olduğunu öne sürmektedir. Bu nedenle, enfekte bir alveol varsa hemen implant yerleştirme önerilmez (14).

Buna karşılık, birçok çalışma, belirli ön ve son operasyonel tedbirlerle kontrol edilen koşullar altında, yani enfekte alveolde hemen implantların başarılı olabileceğini savunmaktadır. Bu yöntemi destekleyen çoğu çalışma, başarının büyük ölçüde antibiyotiklerin uygulanmasına ve çekim sonrası alveolün doğru şekilde küretajına bağlı olduğunu iddia etmektedir. Ayrıca, diş implantı yerleştirmenin ardından enfeksiyon kaynaklı bozuklukların kemik rejenerasyon teknikleri de önerilmektedir (11, 12, 14).

Lindeboom ve ark. tarafından yapılan bir çalışmada (12), kronik periapikal enfeksiyonu olan alveolde implant yerleştirmenin klinik başarısını belirlemek amacıyla kaydedilmiş sağkalım değerleri, stabilite, diş eti estetiği ve radyografik kemik kaybı 2 grup üzerinde incelendi: enfekte çekim alveolunda hemen implantların ve daha önce enfeksiyon bulunan alveollerde yapılan implantların. Hemen implantların sağkalım değerleri %92 olarak elde edildi ve stabilite, diş eti estetiği ve radyografik kemik kaybı açısından anlamlı farklar bulunmadı.

Kalıcı protez yerleştirilmeden önce geçici bir protezin yerleştirilmesi, implant çevresi doku iyileşmesine hız kazandırabilir ve istenen çıkış yolu formunu elde etmek için birden fazla randevuda değiştirilebilir, böylece kesin diş eti formunu alabilir (15).

Schwartz-Arad ve Chaushu (16), hemen implantlar üzerine yaptıkları literatür incelemesinde aynı gruplar için %93,9 ila %100 arasında sağkalım oranları bildirirler. Aynı yıl, aynı yazar (17), 7 yıllık bir geriye dönük çalışmada %95 başarı oranı elde etmiştir. Ardından Chaushu ve ark. (18), hemen yerleştirme ile anında olmayan implantasyonu karşılaştıran klinik bir çalışmada, birincisi için %82,4 ve ikincisi için %100 başarı oranı elde etmiştir. Perry ve ark. (19), hemen implantları anında olmayan implantlarla karşılaştıran 5 yıllık bir geriye dönük değerlendirmede sırasıyla %90,03 ve %90.04 sağkalım oranları elde etmişlerdir. Bu teknik, yüksek sağkalım oranlarıyla desteklenen bir literatürle Becker ve ark. (20) (%97,2) ve Wagenberg ile Froum (21) (%96) tarafından rapor edilmiştir.

Sonuç olarak uygun şartlar altında konvansiyonel çekim sonrası iyileşme dönemine karşı immediat yükleme protokolü günümüzde bir tedavi seçeneğidir. Yapılan restorasyonların çıkış profili, implant üstü protezlerin estetiğini ve başarısını etkileyen faktörlerden biridir. Ayrıca periimplant sağlık da bu faktörlerden etkilenir. İmplant yerleştirilmesini takiben, geçici restorasyonun uygulanması ve uyumlanması yumuşak dokuyu desteklemek, şekillendirmek ve uygun bir çıkış profili oluşturmak açısından önemli bir faktördür. İnterdental papillalar desteklendiği zaman istenilen şekle kolayca getirilebilir. Ancak standart iyileşme başlıklarının formları doğal dişlerin çıkış profiliyle uyum göstermemektedir. Günümüzde istenilen şekilde çıkış profili oluşturmak amacıyla kişiye özel iyileşme başlıkları ve geçici restorasyonlar kullanılmaktadır.

DEVELOPMENT AND VALIDITY OF THE TURKISH VERSION OF THE OROFACIAL ESTHETIC SCALE

Işıl Karaokutan[1], Hande Şenol[2], Huriye Çifci[1], Duygu Aksoy[1], İlayda Ayvaz[1]

[1]Pamukkale University Faculty of Dentistry Department of Prosthodontics
[2]Pamukkale University Faculty of Medicine Department of Biostatistics

Objective: The aim of this study was to develop a Turkish version of the Orofacial Esthetic Scale (OES-I), validated in dental students and dentists cohort, for investigations and researchers to use in their practice.

Materials and Methods: The OES-Tr was obtained with a process of translation and back translation from the English version of the questionnaire (OES-E). The psychometric properties of the obtained version were then observed in a group of 221 subjects – 81 dental students, 70 dentists with 1-10 years of clinical experience, and 70 dentists with 11-20 years of clinical experience. To determine test-retest reliabılity, the OES was applied in all subjects twice, with a temporal distance of 2-4 weeks apart. The reliability and validity of the questionnaire were assessed. Also, in validity studies, OES total scores were correlated with Oral Health Impact Profile-Turkish Version (OHIP-Tr) total scores.

Results: The Cronbach's alpha value obtained from 7 items was 0.866 in the examination performed on all individuals. Reliability results show that all items of the questionnaire are consistent within the test. Bartlett's test of sphericity was statistically significant ($p < 0.05$) and Kaiser-Meyer-Olkin (KMO) test was 0.794. A single-factor structure was created in the exploratory factor analysis results. The examinations conducted on all participants revealed a statistically significant weak negative correlation between OES and OHIP scores (r= -0,144).

Conclusion: The OES-Tr has good psychometric properties and is a valuable instrument for the assessment of self-perceived orofacial esthetics.

Keywords: Orofacial appearance, Orofacial esthetics, self-assessment, validation studies

OROFASİYAL ESTETİK ÖLÇEĞİ'NİN TÜRKÇE VERSİYONUNUN (OES-TR) GELİŞTİRİLMESİ VE PSİKOMETRİK ÖZELLİKLERİ

Işıl Karaokutan[1], Hande Şenol[2], Huriye Çifci[1], Duygu Aksoy[1], İlayda Ayvaz[1]

[1]Pamukkale Üniversitesi Diş Hekimliği Fakültesi Protetik Diş Tedavisi AD.
[2]Pamukkale Üniversitesi Tıp Fakültesi Biyoistatistik Anabilim Dalı

Amaç: Bu çalışmanın amacı Orofasiyal Estetik Ölçeği'nin (OES-I) diş hekimliği öğrencileri ve diş hekimleri kohortunda geçerliliği onaylanmış, araştırma ve araştırmacıların uygulamalarında kullanmaları için Türkçe versiyonunu geliştirmektir.

Gereç ve Yöntem: OES-Tr, anketin İngilizce versiyonundan (OES-E) çeviri ve geri çeviri işlemiyle elde edildi. Elde edilen versiyonun psikometrik özellikleri daha sonra 221 denekten (81 diş hekimliği öğrencisi, 1-10 yıl klinik deneyimi olan 70 diş hekimi ve 11-20 yıl klinik deneyimi olan 70 diş hekimi) oluşan bir grupta gözlemlendi. Test-tekrar test güvenilirliğini belirlemek için OES tüm deneklere 2-4 hafta arayla iki kez uygulandı. Anketin güvenirliği ve geçerliliği değerlendirildi. Ayrıca geçerlik çalışmalarında OES toplam puanları Ağız Sağlığı Etki Ölçeği-Türkçe Versiyonu (OHIP-Tr) toplam puanlarıyla ilişkilendirildi.

Bulgular: Tüm bireylere yapılan incelemede 7 maddeden elde edilen Cronbach Alfa değeri 0,866 olarak belirlenmiştir. Güvenilirlik sonuçları anketteki tüm maddelerin test içerisinde tutarlı olduğunu göstermiştir. Bartlett testi sonuçları istatistiksel olarak anlamlı bulunmuştur ($p < 0,05$). Kaiser-Meyer-Olkin (KMO) testi 0,794'tür. Açıklayıcı faktör analizi sonuçlarında tek faktörlü bir yapı elde edilmiştir. Tüm katılımcılar üzerinde yapılan incelemelerde OES ile OHIP puanları arasında istatistiksel olarak anlamlı ve negatif yönlü zayıf düzeyde ilişkiye sahip olduğu görülmüştür ($r= -0,144$).

Sonuç: OES-Tr iyi düzeyde psikometrik özelliklere sahiptir ve kişinin kendi algıladığı orofasiyal estetiğin değerlendirilmesi için değerli bir araçtır.

Anahtar Kelimeler: Orofasiyal görünüm, Orofasiyal estetik, öz değerlendirme, validasyon çalışmaları

EVALUATION OF THE FORCES ON SUBPERIOSTEAL AND SHORT INTRAOSSEOUS IMPLANTS APPLIED TO ATROPHIC MANDIBULAR BONE WITH FINITE ELEMENT STRESS ANALYSIS METHOD

Ekin Ezgi Baran[1], Canan Akay[1], Emre Mumcu[2]

[1]Eskişehir Osmangazi University
[2]Independent Researcher

The aim of our study was to determine the stresses on the prosthetic structure and bone caused by intraosseous implants and subperiosteal implants, which are two possible treatment options for atrophied mandible, and to compare them with each other and to evaluate the results.

In this study, 2 different treatment methods were planned for the rehabilitation of the posterior region of the atrophic mandible and 2 models with edentulous and atrophied regions 44-45-46 were obtained. In the first model, two 4x6 mm implants were placed on the atrophic mandibular bone at sites 44 and 46. In the second model, 5 windowed subperiosteal implants were placed on atrophic bone. Cr-Co and Zirconia crowns were preferred as prosthetic structure. Stress values of 2 crown types on implant and bone were compared. The stress values of the trabecular bone, cortical bone, implant bodies, abutments and the substructural materials of the prosthetic structures were compared as a result of 100 N vertical forces applied to two different models. The maximum and minimum principal stress values in the cortical and trabecular bones, Von Misses stress values in the abutment, implant bodies and substructure were compared using Finite Element Stress Analysis.

The highest stress values were generally seen in the model number 1, which was modeled with long abutments on short implants, and it was concluded that it was the least preferred group and the ideal treatment method was subperiosteal implants.

Keywords: Subperiosteal Implants, Short Implants, Atrophic Mandible, Finite Element Analysis

ATROFIK ALT ÇENE KEMIĞINE UYGULANAN SUBPERIOSTEAL VE KISA İNTRAOSSEÖZ İMPLANTLARA GELEN KUVVETLERIN SONLU ELEMANLAR STRES ANALIZI YÖNTEMI İLE DEĞERLENDIRILMESI

Ekin Ezgi Baran[1], Canan Akay[1], Emre Mumcu[2]

[1]Eskişehir Osmangazi Üniversitesi
[2]Serbest Diş Hekimi

Çalışmamızın amacı, atrofiye uğramış mandibulada uygulanması mümkün iki tedavi seçeneği olan intraosseöz implantlarla subperiosteal implantlar üzerinde oluşan, bu implantlar aracılığıyla protetik yapıda ve kemikte meydana gelen gerilimlerin saptanarak, birbirleriyle karşılaştırılması ve sonuçların değerlendirilmesidir

Çalışmamızda atrofik mandibula posterior bölge rehabilitasyonu için 2 farklı tedavi yöntemi planlanarak 2 adet 44-45-46 nolu bölgeleri dişsiz ve atrofiye uğramış model elde edildi. Modellerin ilkine atrofik mandibula kemiği üzerine 44 ve 46 nolu bölgelere 4x6 mm boyutlarında iki adet implant yerleştirildi. İkinci modelde atrofik kemik üzerine toplam 5 pencereli subperiosteal implant yerleştirildi. Protetik üst yapı olark Cr-Co ve Zirkonya altyapılı kronlar tercih edildi, 2 kron çeşidinin implant ve kemik üzerinde oluşturduğu stres değerleri karşılaştırıldı. İki farklı modele uygulanan 100 N'luk dikey yönde kuvvetler sonucunda trabeküler kemik, kortikal kemik, implant gövdeleri, abutmentler protetik yapılara ait altyapı materallerinde oluşan stres değerleri kıyaslandı. Kortikal ve trabeküler kemiklerde meydana gelen maksimum ve minimum principal stres değerleri, abutment, implant gövdeleri ve altyapıda oluşan Von Misses stres değerleri Sonlu Elemanlar Stres Analizi yöntemiyle karşılaştırılmıştır.

En yüksek stres değerleri ise genel olarak kısa implant üzerine uzun abutmentlerle modellenen 1 numaralı modelde görüldü ve en az tercih edilmesi gereken grup olduğu ve ideal tedavi yönteminin subperiosteal implantlar olduğu kanısına varıldı.

Anahtar Kelimeler: Subperiosteal İmplant, Kısa İmplantlar, Atrofik Mandibula, Sonlu Elemanlar Stres Analizi

THE PARAMETERS THAT COMPOSE AN AESTHETIC SMILE

Murat Feriz[1], Yılmaz Umut Aslan[1], Yasemin Kulak Özkan[1]

[1]Marmara University The Faculty of Dentistry The Department of Prosthodontics

Purpose: The concept of aesthetics and smile design aims to develop our noble profession in society with more efficient and sensitive digital technology in order to create a healthy, natural, and confidently beautiful smile. A mouth free of biological and functional problems is no longer enough for today's patients. Patients desire a beautiful smile that complements their physical features and reflects their emotional characteristics. If we are to classify the parameters that make up the perception of the ideal aesthetic smile in detail, it is possible to examine the parameters under 4 main groups. According to Özkan and Yılmaz, these parameters are macroaesthetic parameters, buccofacial aesthetic parameters, gingival aesthetic parameters and dental and microaesthetic parameters. This presentation reviews the parameters that make up the perception of the ideal aesthetic smile

Material and Method: Literature survey was conducted on the data base of Pubmed, Science Direct and Embase through the search of the key words "aesthetics," "aesthetic parameters" and "aesthetic smile parameters" and 20 different publications were examined.

Result: The parameters that make up the perception of the ideal aesthetic smile in detail, it is possible to examine the parameters under 4 main groups. According to Özkan and Yılmaz, these parameters are macroaesthetic parameters, buccofacial aesthetic parameters, gingival aesthetic parameters and dental and microaesthetic parameters. The macroesthetic parameter class includes facial midline, interpupillary plane, commissural plane, lip curvature, smile arc and buccal corridor. The buccofacial aesthetic parameters are the vertical position of the lips, the sagittal position of the lips and the volumes of lips. The components of gingival aesthetics are; Gingival health, Gingival biotype, Gingival level, Zenith points and Interdental papilla. Dental and Microaesthetic Parameters include Tooth Proportions, Axial Inclinations, Embrasure Points, Contact Points, Contact Areas, Tooth Surface Properties and Color Analysis.

Keywords: Aesthetic, Smile, Parameters

ESTETİK GÜLÜŞ ALGISINI OLUŞTURAN PARAMETRELER

Murat Feriz[1], Yılmaz Umut Aslan[1], Yasemin Kulak Özkan[1]

[1]Marmara Üniversitesi Diş Hekimliği Fakültesi Protetik Diş Tedavisi Anabilimdalı

Amaç: Estetik ve gülüş tasarımı kavramı, sağlıklı, doğal ve güven veren güzel bir gülüş oluşturmak için daha verimli ve hassas dijital teknoloji ile toplumdaki asil mesleğimizi geliştirmeyi amaçlamaktadır. Günümüz hastaları için biyolojik ve fonksiyonel problemlerden arınmış bir ağız artık yeterli değildir. Hastalar fiziksel özelliklerini tamamlayan ve duygusal özelliklerini yansıtan güzel bir gülüş arzulamaktadır. İdeal estetik gülüş algısını oluşturan parametreleri detaylı olarak sınıflandıracak olursak, parametreleri 4 ana grup altında incelemek mümkündür. Özkan ve Yılmaz'a göre bu parametreler makro estetik parametreler, bukkofasiyal estetik parametreler, gingival estetik parametreler ve dental ve mikro estetik parametrelerdir. Bu derleme, ideal estetik gülüş algısını oluşturan parametreleri incelemektedir.

Materyal ve Metod: Pubmed, Science Direct ve Embase veri tabanlarında "estetik", "estetik parametreler" ve "estetik gülüş parametreleri" anahtar kelimeleri ile literatür taraması yapılmış ve 20 farklı yayın incelenmiştir.

Sonuç: İdeal estetik gülüş algısını oluşturan parametreleri detaylı olarak 4 ana grup altında incelemek mümkündür. Özkan ve Yılmaz'a göre bu parametreler makro estetik parametreler, bukkofasiyal estetik parametreler, gingival estetik parametreler ve dental ve mikro estetik parametrelerdir. Makroestetik parametre sınıfı yüz orta hattı, interpupiller düzlem, komissural düzlem, dudak eğriliği, gülümseme arkı ve bukkal koridoru içerir. Bukkofasiyal estetik parametreler ise dudakların dikey pozisyonu, dudakların sagital pozisyonu ve dudakların hacimleridir. Dişeti estetiğinin bileşenleri; Dişeti sağlığı, Dişeti biyotipi, Dişeti seviyesi, Zenith noktaları ve İnterdental papilladır. Dental ve Mikro Estetik Parametreler; Diş Oranları, Eksenel Eğimler, Embrasure Noktaları, Temas Noktaları, Temas Alanları, Diş Yüzey Özellikleri ve Renk Analizini içerir.

Anahtar Kelimeler: Estetik, Gülüş, Parametreler

EVALUATION OF THE EFFECTS OF EDENTULISM AND TYPE OF PROSTHESIS ON QUALITY OF LIFE IN GERIATRIC INDIVIDUALS USING DIFFERENT SCALES

Mehmet Berk Kaffaf[1], Afra Avar[2], Olcay Şakar[2]

[1]Istanbul Kent University
[2]Istanbul University

Objective: With the increasing elderly population nowadays, dentists are encountering geriatric patients more frequently in dental practice, and quality of life (QoL) can be affected due to tooth loss and the use of various types of prostheses. The aim of this study is to investigate the effects of gender, presence of chronic diseases, edentulousness, type and duration of prostheses used, and the jaw where the prosthesis is located on the QoL in geriatric individuals.

Materials And Methods: This study assessed the QoL using the Oral Health Impact Profile-14 (OHIP-14), Oral Health Related Quality of Life-United Kingdom (OHQRoL-UK), and Short Form-36 (SF-36) scales among 105 individuals (59 females, 46 males) aged over 65 who use fixed and/or removable prostheses. Nonparametric tests (Mann-Whitney U, Kruskal-Wallis, Spearman's rho) and Generalized Linear Model (Logit) were employed for statistical analysis.

Results: Chronic diseases were present in 67% of the participants. Complete edentulism was observed in 37% of the individuals. In the upper jaw, 45% had fixed and 45% had removable prostheses. In the lower jaw, 44% had fixed and 43% had removable prostheses. Furthermore, 28% of the participants had been using prostheses for 0-5 years, 23% for 5-10 years, and 49% for over 10 years. SF36 Physical Functionality scale was significantly higher in women. QoL was significantly lower in the presence of chronic disease and complete edentulism in all scales. Individuals with fixed upper prostheses reported significantly higher QoL compared to removable denture users in the OHQRoL-UK scale. QoL was significantly lower across all scales in prosthesis users of over 10 years.

Conclusıon: Factors such as gender, presence of chronic disease, edentulousness, upper or lower jaw prosthesis use, and prosthesis usage duration affect QoL in geriatric individuals. However, it should be taken into consideration that different results can be obtained according to the scales used.

Keywords: Edentulism, Prosthesis, Quality of life, Geriatric individuals, Scales

GERİATRİK BİREYLERDE DİŞSİZLİK VE PROTEZ TİPİNİN YAŞAM KALİTESİ ÜZERİNE ETKİSİNİN FARKLI ÖLÇEKLERLE İNCELENMESİ

Mehmet Berk Kaffaf[1], Afra Avar[2], Olcay Şakar[2]

[1]İstanbul Kent Üniversitesi
[2]İstanbul Üniversitesi

Amaç: Günümüzde artan yaşlı nüfusuyla beraber diş hekimliğinde geriatrik hastalarla daha sık karşılaşılmakta ve diş eksikliğine bağlı olarak farklı protez tiplerinin kullanılmasıyla birlikte yaşam kalitesi etkilenebilmektedir. Bu çalışmanın amacı geriatrik bireylerde cinsiyet, kronik hastalık varlığı, dişsizlik durumu, kullanılan protez tipi ve süresi ve protezin bulunduğu çene parametrelerinin yaşam kalitesi üzerine etkisinin incelenmesidir.

Gereç Ve Yöntem: Çalışmada sabit ve/veya hareketli protez kullanmakta olan 65 yaş üstü 105 (59 kadın, 46 erkek) hastada Oral Health Impact Profile-14 (OHIP-14), Oral Health Related Quality of Life – United Kingdom (OHQRoL-UK), Short Form-36 (SF-36) ölçekleri kullanılarak yaşam kalitesi değerlendirilmiştir. Araştırma bulgularının istatistiksel analizinde nonparametrik testler (Mann Whiney U, Kruskal Wallis, Spearman's rho) ve Genelleştirilmiş Lineer Model (Logit) kullanılmıştır.

Bulgular: Katılımcıların %67'sinde kronik hastalık varlığı saptanmıştır. Parsiyel dişsiz bireylerin oranı %63 iken tam dişsiz bireylerin oranının %37 olduğu bulunmuştur. Katılımcılarda üst çenede %45 oranında sabit ve %45 oranında hareketli protez olduğu bulunmuştur. Alt çenede ise %44 oranında sabit, %43 oranında hareketli protez olduğu bulunmuştur. Katılımcıların %28'inin 0- 5 yıl, %23'ünün 5-10 yıl, %49'unun ise 10 yılın üzerinde protez kullanmakta olduğu bulunmuştur. Cinsiyete göre sadece SF36 Fiziksel fonksiyonellik boyutu istatistiksel olarak anlamlı şekilde kadınlarda daha yüksek bulunmuştur. Her üç ölçekte de kronik hastalık varlığında ve tam dişsizlik durumunda yaşam kalitesi anlamlı derecede düşük bulunmuştur. Üst çenede sabit protez kullananlarda hareketli protez kullananlara kıyasla OHRQoL-UK ölçütüne göre yaşam kalitesi anlamlı derecede yüksek bulunmuştur ancak alt çenede sabit protez kullanımının yaşam kalitesini OHRQoL-UK Sosyal durum ve SF36 Sosyal fonksiyonellik dışındaki tüm ölçeklerde arttırdığı bulunmuştur. Tüm ölçeklerde 10 yılın üzerinde protez kullananlarda yaşam kalitesinin anlamlı derecede düşük olduğu bulunmuştur.

Sonuç: Genel olarak geriatrik bireylerde uygulanan ölçütlerde cinsiyet, kronik hastalık varlığı, dişsizlik durumu, üst çene protez kullanımı, alt çene protez kullanımı, protez kullanım süresi gibi faktörlerin yaşam kalitesini etkilediği görülmektedir. Ancak kullanılan ölçeklere göre farklı sonuçlar elde edilebildiği göz önünde bulundurulmalıdır.

Anahtar Kelimeler: Dişsizlik, Protez, Yaşam kalitesi, Geriatrik bireyler, Ölçekler

COMPARISON OF FRACTURE RESISTANCE OF CAD/CAM OCCLUSAL VENEER RESTORATIONS ACCORDING TO DIFFERENT MATERIAL THICKNESSES AND PREPARATION DESIGNS

Pınar Şeşen[1], Muharrem Erhan Çömlekoğlu[2], Yeşim Şeşen Uslu[3], Olcay Şakar[4]

[1]Istanbul Kent University, [2]Ege University, [3]Bahçeşehir University, [4]Istanbul University

Purpose: The present study aimed to evaluate the effect of CAD/CAM materials (Celtra-Duo, IPS e.max CAD), restoration thicknesses (1mm & 3mm), and preparation designs [anatomical occlusal reduction (O), anatomical occlusal reduction with round shoulder preparation (OS), and anatomical occlusal reduction with buccal shoulder preparation (OB)] on the fracture resistance of occlusal veneers.

Materials and methods: 120 human mandibular first molars were randomly divided into 12 groups. Restorations were produced using CEREC software and were adhesively bonded using dual-cure adhesive resin cement. Samples were subjected to mechanical and thermal aging with the help of a chewing simulator and a thermos-cycle unit (1 200 000 mechanical dynamic and 5000 thermal cycles (5-55 §C). No cracks or fractures in any of the samples were observed after aging. Static compressive loads were applied by a Universal Testing Machine to determine compressive strengths. Fracture-type analysis was analyzed using a stereomicroscope. A three-way analysis of variance (ANOVA) was used for statistical evaluation. The Bonferroni correction was applied for multiple comparisons. The evaluation of fracture types among groups was performed with the chi-square test.

Results: The three-way ANOVA analysis revealed that fracture resistance values were significantly influenced by the preparation design, while material type and restoration thickness had no statistically significant effect on the mean fracture resistance values. Group O showed significantly higher fracture resistance than group OS ($p<0,05$). The fracture resistance of the OB group had no significant difference with other groups ($p>0.05$).

Conclusion: The preparation design of occlusal veneers influenced fracture resistance. The anatomical occlusal reduction specimens exhibited the highest fracture resistance for both thicknesses and both material types.

Classification of Groups

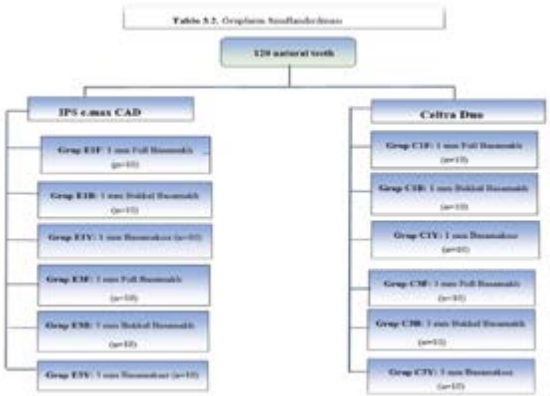

Test samples are divided into 12 subgroups

Keywords: Occlusal veneer, preparation design, Fracture resistance, Celtra-Duo, full ceramic restorations

CAD/CAM OKLÜZAL VENER RESTORASYONLARIN KIRILMA DAYANIMLARININ FARKLI MATERYAL KALINLIKLARINA VE PREPARASYON DİZAYNLARINA GÖRE KARŞILAŞTIRILMASI

Pınar Şeşen[1], Muharrem Erhan Çömlekoğlu[2], Yeşim Şeşen Uslu[3], Olcay Şakar[4]

[1]İstanbul Kent Üniversitesi, [2]Ege Üniversitesi, [3]Bahçeşehir Üniversitesi, [4]İstanbul Üniversitesi

Amaç: Bu çalışmada CAD/CAM materyallerinin (Celtra-Duo, IPS e.max CAD), restorasyon kalınlıklarının (1mm & 3mm) ve preparasyon tasarımlarının [anatomik oklüzal redüksiyon (O), shoulder basamaklı anatomik oklüzal redüksiyon (OS), and bukkal shoulder basamaklı anatomik oklüzal redüksiyon (OB)] oklüzal venerlerin kırılma direncine etkisinin değerlendirilmesi amaçlanmıştır.

Gereç ve Yöntem: 120 insan alt birinci büyük azı dişi rastgele 12 gruba ayrıldı. Restorasyonlar CEREC yazılımı kullanılarak üretildi ve dual-cure adeziv rezin siman kullanılarak yapıştırıldı. Örneklere, çiğneme simülatörü ve termal siklus cihazları yardımıyla yapay yaşlandırma işlemi uygulandı (1.200.000 dinamik, 5000 termal siklus 5-55 §C). Bu aşamada hiçbir örnekte kırık ya da çatlak gözlenmedi. Universal test cihazı ile statik baskı kuvveti uygulandı ve kırılma kuvvetleri belirlendi. Kırılma tipi analizi stereomikroskop kullanılarak analiz edildi. İstatistiksel değerlendirme için üç yönlü varyans analizi (ANOVA) kullanıldı. Çoklu karşılaştırmalarda Bonferroni düzeltmesi uygulandı. Gruplar arası kırık tiplerinin değerlendirilmesi ki-kare testi ile yapıldı.

Bulgular: Üç yönlü ANOVA analizi, kırılma direnci değerlerinin preparasyon tasarımından önemli ölçüde etkilendiğini, malzeme tipinin ve restorasyon kalınlığının ise ortalama kırılma direnci değerleri üzerinde istatistiksel olarak anlamlı bir etkisinin olmadığını ortaya çıkardı. Grup O, grup OS'ye göre anlamlı olarak daha yüksek kırılma direnci gösterdi ($p<0,05$). OB grubunun kırılma direnci diğer gruplara göre anlamlı farklılık göstermedi ($p>0,05$).

Sonuç: Oklüzal venerlerin preparasyon tasarımı kırılma direncini etkilemiştir. Anatomik oklüzal redüksiyon numuneleri hem kalınlık hem de malzeme türü için en yüksek kırılma direncini sergiledi.

Grupların Sınıflandırılması

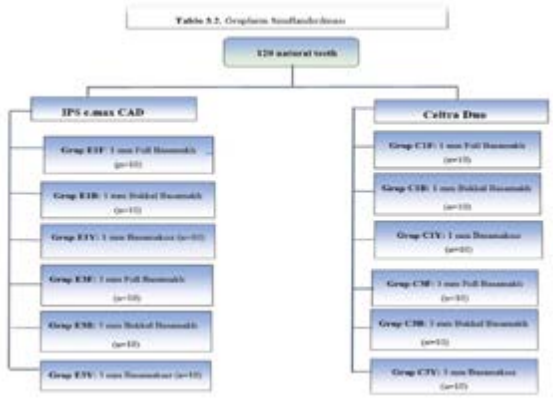

Deney örnekleri 12 alt gruba ayrılmıştır

Anahtar Kelimeler: Oklüzal vener, kırılma direnci, preparasyon dizaynı, tam seramik restorasyonlar, Celtra-Duo

IN-VITRO INVESTIGATION OF OPTICAL PROPERTIES OF ZIRCONIA REINFORCED LITHIUM SILICATE GLASS CERAMICS WITH DIFFERENT THICKNESSES PREPARED ON DIFFERENT HYBRID ABUTMENTS

Esra Dilaverler Yardım[1], Cumhur Korkmaz[2]

[1]Istanbul Health and Technology University
[2]University of Health Sciences

Aim: The aim of this study is to examine and compare the optical properties of hybrid abutment specimens prepared with different materials, with zirconia reinforced lithium silicate ceramic (ZLS) crowns of different thicknesses, in-vitro by spectrophotometric analysis.

Materials and Methods: 80 hybrid abutment specimens were obtained by placing sections (12x14x0.7mm; n=10) prepared from lithium disilicate (LDS), hybrid ceramic (PICN), polyetheretherketone (PEEK) and zirconia (Zr) materials on titanium substructures (12x14x1.0mm). 20 Zr specimens (12x14x1.8mm) were prepared as control groups. Two different thicknesses (1.0mm and 1.5mm) were prepared from ZLS material to represent superstructure crowns on all abutment designs. Spectrophotometric analyzes of the hybrid abutment-crown configurations were made and the color change was calculated with the help of the CIEDE2000 (ΔE00) formula. The suitability of the parameters to the normal distribution was evaluated statistically by Kolmogorov-Smirnov and Shapiro Wilks tests. The effect of material and thickness interaction on L, C, h and ΔE00 was evaluated with Two-way ANOVA test, Tukey HSD test was used in post hoc analyzes ($p < 0.05$).

Results: It was observed that the type of abutment material and the thickness of the superstructure material were significant on L, C, h parameters ΔE00 value ($p < 0.05$). For the group with 1.0 mm superstructure, ΔE00 values from lowest to highest, Z1 (ΔE00=1.88), L1 (ΔE00=2.29), V1 (ΔE00=2.36), P1 (ΔE00=3.04) were listed. ΔE00 values for 1.5 mm; They were listed as Z2 (ΔE00=1.34), V2 (ΔE00=1.36), L2 (ΔE00=1.37), P2 (ΔE00=2.87). The color change in all groups is above the detectability threshold. It was determined that the ΔE00 value of Z2, V2 and L2 was at a clinically acceptable level.

Conclusion: Acceptable aesthetic results are possible by increasing the thickness of ZLS crowns on infrastructure materials with different optical properties. However, hybrid abutments created with PEEK are not recommended due to clinically unacceptable aesthetic results (ΔE00>1,8).

Keywords: CIEDE2000, Hybrid Abutment, Color, Ti-base, ZLS

FARKLI HİBRİT ABUTMENTLAR ÜZERİNE HAZIRLANAN FARKLI KALINLIKLARDAKİ ZİRKONYA İLE GÜÇLENDİRİLMİŞ LİTYUM SİLİKAT CAM SERAMİKLERİN OPTİK ÖZELLİKLERİNİN IN-VITRO OLARAK İNCELENMESİ

Esra Dilaverler Yardım[1], Cumhur Korkmaz[2]

[1]İstanbul Sağlık ve Teknoloji Üniversitesi
[2]Sağlık Bilimleri Üniversitesi

Amaç: Bu çalışmanın amacı; farklı materyaller ile hazırlanan hibrit abutment örneklerinin, farklı kalınlıklardaki zirkonya ile güçlendirilmiş lityum silikat seramik (ZLS) kuronlar ile oluşturduğu optik özelliklerin, spektrofotometrik analizler ile in vitro olarak incelenip karşılaştırılmasıdır.

Gereç ve Yöntem: Titanyum altyapıların (12x14x1,0 mm) üzerine, lityum disilikat (LDS), hibrit seramik (PICN), polietereterketon (PEEK) ve zirkonya (Zr) materyallerinden hazırlanan kesitler (12x14x0,7 mm; n=10) yerleştirilerek 80 adet hibrit abutment örneği elde edildi. Kontrol grupları olarak 20 adet Zr örnek (12x14x1,8 mm) hazırlandı. Tüm abutment tasarımlarının üzerine, ZLS materyalinden iki farklı kalınlıkta (1,0 mm ve 1,5 mm) kuron örnekleri hazırlandı. Oluşturulan hibrit abutment-kuron konfigürasyonlarının spektrofotometrik analizleri yapıldı ve CIEDE2000 (ΔE00) formülü yardımıyla renk değişimi hesaplandı. Parametrelerin normal dağılıma uygunluğu Kolmogorov-Smirnov ve Shapiro Wilks testleri ile istatistiksel olarak değerlendirilmiştir. Materyal ve kalınlık etkileşiminin L*, C*, h* ve ΔE00 üzerindeki etkisi Two-way ANOVA testi ile değerlendirilmiş, post hoc analizlerde Tukey HSD test kullanılmıştır ($p < 0,05$).

Bulgular: Hibrit abutmentları oluşturan materyallerin türünün ve üst yapı restorasyon kalınlığının; final restorasyonun L*, C*, h* ve ΔE00 üzerinde anlamlı etkisi olduğu görüldü ($p < 0,05$). 1,0 mm ZLS kuron gruplarındaki ΔE00 değerleri en düşükten yükseğe doğru; Z1 (Zr; ΔE00=1,88), L1 (LDS; ΔE00=2,29), V1 (PICN; ΔE00=2,36), P1 (PEEK; ΔE00=3,04) şeklinde sıralandı. 1,5 mm ZLS kuron gruplarındaki ΔE00 değerleri ise; Z2 (Zr; ΔE00=1,34), L2 (LDS; ΔE00=1,37), V2 (PICN; ΔE00=1,37), P2 (PEEK; ΔE00=2,87) şeklinde sıralandı. Bütün gruplardaki renk değişimi algılanabilirlik eşiğinin üzerindedir (ΔE00>0,8). Z2, V2 ve L2'nin ΔE00 değerinin kabul edilebilirlik eşiğinin altında olduğu tespit edildi (ΔE00<1,8).

Sonuç: Farklı optik özelliklere sahip altyapı materyalleri üzerine yerleştirilen ZLS kuronların, kalınlıklarının artırılması ile kabul edilebilir estetik sonuçlara ulaşılabilir. Ancak PEEK ile oluşturulan hibrit abutmentlar, kabul edilebilirlik eşiğinin üzerinde gösterdiği sonuçlardan dolayı estetik olarak önerilmemektedir (ΔE00>1,8).

Anahtar Kelimeler: CIEDE2000, Hibrit Abutment, Renk, Ti-Base, ZLS

EVALUATION OF THE CYTOTOXICITY OF NANOPARTICLES ADDED TO MAXILLOFACIAL SILICONE ELASTOMERS

Esra Nur Avukat[1], Naim Berker Altuntaş[2], Refika Yılmaz[1], Mirac Berke Topcu Ersöz[3], Handan Sevim Akan[4], Emre Mumcu[2], Canan Akay[1]

[1]Department of Prosthodontics, University of Osmangazi, Faculty of Dentistry, Eskişehir, Türkiye
[2]Private Dentist
[3]Kütahya Oral and Dental Health Hospital, Türkiye
[4]Department of Biology, University of Hacettepe, Faculty of Science, Ankara, Türkiye

Purpose: The aim of this in vitro study was to evaluate the biocompatibility of boron nanoparticles added at different concentrations to two types of maxillofacial silicone elastomers.

Materials and Methods: A-2000 and A-2006 silicone elastomers were used in this study. The silicone specimens were divided into six groups according to the concentration of added boron nanoparticles. A total of 60 specimens were prepared with 10 specimens in each group. The study groups were as follows; A-2000: control group (no nanoparticle added group), A-2000-1%: 1% boron added group, A-2000-3%: 3% boron added group, A-2006: control group (no nanoparticle added group), A-2006-1%: 1% boron added group, A-2006-3%: 3% boron added group. Biocompatibility was evaluated by 3-(4,5-dimethylthiazol-2-yl)-2,5-diphenyltetrazolium bromide (MTT) assay using human dermal fibroblasts. 1-way ANOVA and post hoc Tukey test were used for intergroup comparisons ($p<0.001$). Paired sample t-test was used to analyze the biocompatibility of each group after 24 and 48 hours.

Results: Cell viability after 24 hours in A-2000 and A-2000-1% groups was significantly higher than the other groups ($p<0.001$). After 24 hours, A-2006-3% had the lowest cell viability. There was no significant difference between the groups in terms of cell viability at 48 hours. At the end of 48 hours, an increase in cell viability was observed in A-2000, A-2000-1%, A-2000-3% groups, respectively, but this increase was not statistically significant ($p <0.05$).

Conclusion: Boron nanoparticle is more biocompatible with A-2000 silicone elastomer.As the nanoparticle concentration increases, the number of living cells decreases. In future studies, boron nanoparticles can be combined with other nanoparticles or surface coated with other nanoparticles to improve the physical, mechanical and aesthetic properties of silicone elastomers.

Figure 1

Photograph of the A-2000-1% group specimens used in the study

Table 1

Time intervals	2000	2000-%1	2000-%3	2006	2006-%1	2006-%3	t	p
24H	0,4 ± 0,04[a]	0,39 ± 0,04[a]	0,31 ± 0,05[b]	0,32 ± 0,07[ba]	0,26 ± 0,06[bc]	0,21 ± 0,02[c]	57,30	<0,001*
48H	0,25 ± 0,03	0,29 ± 0,03	0,3 ± 0,06	0,29 ± 0,07	0,28 ± 0,05	0,26 ± 0,07	1,35	0,26**

Mean values and standard deviations of the cell viability results of test groups within each time interval.

Keywords: Silicone elastomer, boron nanoparticles, biocompatibility, cell culture, MTT test.

ÇENE YÜZ PROTEZLERİNDE KULLANILAN SİLİKON ELASTOMERLERİNE İLAVE EDİLEN NANOPARTİKÜLLERİN SİTOTOKSİSİTESİNİN DEĞERLENDİRİLMESİ

Esra Nur Avukat[1], Naim Berker Altuntaş[2], Refika Yılmaz[1], Mirac Berke Topcu Ersöz[3], Handan Sevim Akan[4], Emre Mumcu[2], Canan Akay[1]

[1]Türkiye Eskişehir Osmangazi Üniversitesi Diş Hekimliği Fakültesi Protetik Diş Tedavisi Anabilim Dalı
[2]Serbest Diş Hekimi
[3]Türkiye Kütahya Ağız ve Diş Sağlığı Hastanesi
[4]Türkiye Ankara Hacettepe Üniversitesi Fen Fakültesi Biyoloji Bölümü

Amaç: Bu in vitro çalışmanın amacı iki tip maksillofasiyal silikon elastomerine farklı konsantrasyonlarda ilave edilen bor nanopartiküllerinin biyouyumluluğunun değerlendirilmesidir.

Gereç ve Yöntemler: Çalışmamızda A-2000 ve A-2006 silikon elastomeri kullanılmıştır. Silikon örnekler ilave bor nanopartiküllerinin konsantrasyonuna göre altı gruba ayrılmıştır. Her grupta 10 adet örnek olacak şekilde toplamda 60 adet örnek hazırlanmıştır. Çalışma grupları sırasıyla; A-2000: kontrol grubu (nanopartikül ilave edilmeyen grup), A-2000-%1: %1 bor ilave edilen grup, A-2000-%3: %3 bor ilave edilen grup, A-2006: kontrol grubu (nanopartikül ilave edilmeyen grup), A-2006-%1: %1 bor ilave edilen grup, A-2006-%3: %3 bor ilave edilen grup. Biyouyumluluk, insan dermal fibroblastları kullanılarak 3-(4,5-dimethylthiazol-2-yl)-2,5-diphenyltetrazolium bromide (MTT) testi ile değerlendirilmiştir. Gruplar arası karşılaştırmalar için 1-way ANOVA ve post hoc Tukey testi kullanılmıştır ($p<0,001$). Her bir grubun 24 ve 48 saat sonraki biyouyumluluğunu analiz etmek için eşleştirilmiş örneklem t-testi kullanılmıştır.

Bulgular: A-2000 ve A-2000-%1 gruplarında 24 saat sonra hücre canlılığı diğer gruplara göre anlamlı derecede yüksektir ($p<0,001$). 24 saat sonra, A-2006-%3 en düşük hücre canlılığına sahip gruptur. 48 saat sonunda gruplar arasında hücre canlılığı açısından anlamlı bir fark bulunmamasına rağmen sırasıyla A-2000, A-2000-%1, A-2000-%3 gruplarında hücre canlılığında artış gözlenmiştir($p < 0,05$).

Sonuç: Bor nanopartikülü A-2000 silikon elastomeriyle birlikte daha biyouyumludur. Nanopartikül konsantrasyonu arttıkça yaşayan hücre sayısının azaldığı görülmektedir. Yapılacak olan ileriki çalışmalarda silikon elastomerlerinin fiziksel, mekanik ve estetik özelliklerini geliştirebilmek için bor nanopartikülü başka nanopartiküllerle kombine kullanılabilir veya başka nanopartiküllerle yüzey kaplaması yapılabilir.

Şekil 1

Çalışmada kullanılan A-2000-%1 grup numunelerinin fotoğrafı

Tablo 1

Time intervals	2000	2000-%1	2000-%3	2006	2006-%1	2006-%3	t	p
24H	0,4 ± 0,04[a]	0,39 ± 0,04[a]	0,31 ± 0,05[b]	0,32 ± 0,07[ba]	0,26 ± 0,06[bc]	0,21 ± 0,02[c]	57,30	<0,001*
48H	0,25 ± 0,03	0,29 ± 0,03	0,3 ± 0,06	0,29 ± 0,07	0,28 ± 0,05	0,26 ± 0,07	1,35	0,26**

Her bir zaman aralığında test gruplarının hücre canlılığı sonuçlarının ortalama değerleri ve standart sapmaları.

Anahtar Kelimeler: Silikon elastomer, bor nanopartikülü, biyouyumluluk, hücre kültürü, MTT testi.

CAD/CAM MATERIALS USED IN DENTISTRY

Erkin Ergezen[1], Yılmaz Umut Aslan[1], Yasemin Kulak Özkan[1]

[1]Marmara University Faculty of Dentistry Department of Prosthodontics

CAD/CAM is the abbreviation obtained with the initials of the words computer aided design and computer aimed manufacturing. CAD/CAM is used in the health sector, in the field of physiotherapy and orthosis-prosthesis, in the measurement and production of prosthetic sockets and orthoses, in individual insoles based on foot pressure analysis, and in various fields in dentistry. CAD/CAM was first used in dentistry in the 1970s. In dentistry, CAD/CAM is used in digital orthodontics, surgical guides and models, dental implants and prosthetic dental treatments. The production of prosthetic restorations with CAD/CAM offers an alternative approach. Compared to traditional CAD/CAM methods, it has the advantage of skipping steps that can cause errors such as wax modeling and casting. With the development of CAD/CAM systems, aesthetic and functional expectations have also increased. New materials have been developed to meet these expectations. The materials used in CAD/CAM production are briefly classified as follows; composites, metals, polymers, polymethylmethacrylates and ceramics.

Keywords: CAD/CAM, ceramic, dentistry, material, prosthodontic

DİŞ HEKİMLİĞİNDE KULLANILAN CAD/CAM MATERYALLERİ

Erkin Ergezen[1], Yılmaz Umut Aslan[1], Yasemin Kulak Özkan[1]

[1]Marmara Üniversitesi Diş Hekimliği Fakültesi Protetik Diş Tedavisi Anabilim Dalı

CAD/CAM, computer aided design ve computer aimed manufacturing kelimelerin baş harfleri ile elde edilmiş kısaltmadır. Türkçesi, bilgisayar destekli dizayn ve bilgisayar destekli üretim anlamına gelmektedir. CAD/CAM sağlık sektöründe, fizyoterapi ve ortez-protez alanında protez soketi ve ortezleme ölçü alımı ve üretiminde, ayak basınç analizine bağlı bireysel tabanlık uygulamalarında ve diş hekimliğinde çeşitli alanlarda kullanılmaktadır. Diş hekimliğinde CAD/CAM ilk defa 1970'li yıllarda kullanılmıştır. Diş hekimliğinde CAD/CAM dijital ortodonti, cerrahi kılavuz ve modellerde, dental implantlarda ve protetik diş tedavilerinde kullanılmaktadır. CAD/CAM ile protetik restorasyonların üretilmesi alternatif bir yaklaşım sunmaktadır. CAD/CAM geleneksel yöntemler ile kıyaslandığında mum modelaj, döküm gibi hataya yol açabilen basamakları atlayabilme avantajına sahiptir. CAD/CAM sistemlerinin gelişmesi ile estetik ve fonksiyonel beklentiler de artmıştır. Bu beklentileri karşılamak için yeni materyaller geliştirilmiştir. Üretimde kullanılan materyaller özetle şu şekilde sınıflandırılmaktadır; kompozitler, metaller, polimerler, polimetilmetakrilatlar ve seramiklerdir.

Anahtar Kelimeler: CAD/CAM, diş hekimliği, materyal, protez, seramik

RETROSPECTIVE EVAULATION OF THE EFFECT OF SURFACE FINISHING ON THE COLOR OF RESTORATIONS WITH DIFFERENT CONTENTS APPLIED IN THE ANTERIOR REGION IN-VIVO

Muhammet Safa Taşan[1], Sedanur Turgut[1]

[1]Karadeniz Technical University / Faculty of Dentistry

The aim of this study is to evaluate the color stability of aesthetic restorations with different surface finishing processes under in-vivo conditions. In this study; (EP), (LU), (EN), (SP), (CE), (BZ), (VM) veneer restorations were evaluated. Total of 280 aesthetic veneer crowns (n=20) were grouped according to different surface finishes (manual polishing, glaze). L*, a* and b* values of restorations were measured with a colorimeter device after cementation initial (L0*, a0*, b0*), 1st month (L1*, a1*, b1*) and 6th months (L2*, a2*, b2*). The amount of color change of the restorations; initial-1st month (ΔE00*)1, initial-6th month (ΔE00*) 2, 1st month-6th month (ΔE00*)3 was calculated. Bonferroni correction was applied with Friedman and Wilcoxon Test for L*, a*, b* values ($p<0.017$). Kruskal Wallis Test and Mann Whitney U test with Bonferroni correction were used for pairwise comparisons of data between groups ($p<0.0005$). Considering the mean values, it was found as L2*<L1*<L0* in all groups except group EN ($p<0.017$). While a* values decreased by time in LU, CE, EN groups; a* values increased in BZ, VM, EP groups ($p<0.017$). The b* values increased by time in all groups. The b* values in glaze groups were higher than the polishing groups ($p<0.017$). The highest color change was seen between initial and 6th months. Considering the average color changes, the highest (ΔE00*)2 values were respectively; CEG=9.16, LUG=8.67, ENG=5.50 groups. The lowest (ΔE00*)2 values were respectively; SPG=0.37, BZG=0.68 and SPP=0.91. The (ΔE00*)1, (ΔE00*)2 and (ΔE00*)3 values of the LU and CE groups were found above the 'clinically acceptable' ΔE00*<1.8) color change value. SP, BZ, EP showed better results in all times. No statistically significant difference was found between the same type of veneer crowns either polishing or glazing groups ($p>0.0005$). Glass ceramics can be recommended instead of nanoceramic hybrid materials for cases in anterior region where high aesthetic is needed. Glazing and polishing processes can be used as alternatives to each other for aesthetic veneer restorations.

Group of IPS e max press with Glaze

Images of aesthetic veneer ceramics after cementation, 1st month and 6th month.

Group of IPS e max press with Glaze

GRUPLAR	YÜZEY	$(\Delta E_{00}^*)_2$	KLİNİKSEL EŞLEŞME
EP	GLAZE	1,16	KABUL EDİLEBİLİR
	POLİSAJ	1,98	UYUMSUZ
LU	GLAZE	8,67	UYUMSUZ
	POLİSAJ	5,41	UYUMSUZ
EN	GLAZE	5,5	UYUMSUZ
	POLİSAJ	5,82	UYUMSUZ
SP	GLAZE	0,37	KABUL EDİLEBİLİR
	POLİSAJ	0,91	KABUL EDİLEBİLİR
CE	GLAZE	9,16	UYUMSUZ
	POLİSAJ	5,33	UYUMSUZ
BZ	GLAZE	0,68	KABUL EDİLEBİLİR
	POLİSAJ	1,19	KABUL EDİLEBİLİR
VM	GLAZE	1,28	KABUL EDİLEBİLİR
	POLİSAJ	2,55	UYUMSUZ

Keywords: Color, Dental Veneers, Esthetics

YÜZEY BITIM İŞLEMLERİNİN ANTERİOR BÖLGEDE UYGULANAN FARKLI İÇERİKTEKİ RESTORASYONLARIN RENGİNE ETKİSİNİN İN-VIVO OLARAK RETROSPEKTIF DEĞERLENDİRİLMESİ

Muhammet Safa Taşan[1], Sedanur Turgut[1]

[1]Karadeniz Teknik Üniversitesi / Diş Hekimliği Fakültesi

Bu çalışmanın amacı; farklı yüzey bitirme işlemleri uygulanan farklı yapıdaki estetik restorasyonların in-vivo şartlar altında renk stabilitelerini değerlendirmektir. Bu çalışmada; IPS E-max Press (EP), Lava Ultimate (LU), Vita Enamic (EN), Vita Suprinity (SP), Cerasmart (CE), BruxZir (BZ), Vita Mark II (VM) veneer restorasyonlar değerlendirildi. Toplamda 280 adet estetik veneer kron (n=20) farklı yüzey bitim işlemlerine (manuel polisaj, glaze) göre gruplandırıldı. Restorasyonların L*, a* ve b* değerleri simantasyon sonrası başlangıç (L0*, a0*, b0*), 1. ay (L1*, a1*, b1*) ve 6. ay (L2*, a2*, b2*) sonrasında kolorimetre (ShadeEye, Shofu, Japan) cihazı ile ölçu¨ldu¨. Restorasyonların, renk değişim miktarları; başlangıç-1. ay (ΔE00*)1, başlangıç-6. ay (ΔE00*)2, 1. ay-6. ay (ΔE00*)3 hesaplandı. L*, a*, b* değerleri için Friedman ve Wilcoxon Testi ile birlikte Bonferroni düzeltmesi uygulandı ($p<0.017$). Gruplar arasındaki verilerin ikili karşılaştırmaları için Kruskal Wallis Testi ve Bonferroni düzeltmeli Mann Whitney U testi yapıldı ($p<0.0005$). Ortalama değerlere bakıldığında EN grubu dışında tüm gruplarda, L2*<L1*<L0* olarak bulundu ($p<0.017$). LU, CE, EN gruplarında a* değerleri zamanla azalırken; BZ, VM, EP gruplarında a* değerlerinde artış gözlendi ($p<0.017$). Tüm gruplarda b* değerleri zamana bağlı arttı. Glaze gruplarındaki b* değerleri ise polisaj gruplarındakilerden yüksek bulundu ($p<0.017$). En yüksek renk değişimi miktarı tüm gruplarda başlangıç ve 6. ay arasında görüldü. En yüksek (ΔE00*)2 değerleri sırasıyla; CEG=9.16, LUG=8.67, ENG=5.5 gruplarında görüdü. En düşük (ΔE00*)2 değerleri sırasıyla; SPG=0.37, BZG=0.68 ve SPP=0.91 gruplarında görüldü. LU ve CE gruplarının (ΔE00*)1, (ΔE00*)2 ve (ΔE00*)3 değerleri klinik olarak 'kabul edilebilir' (ΔE00*<1.8) renk değişimi değerinin üzerinde bulundu. SP, BZ, EP tüm zaman dilimlerinde en iyi sonuçları gösterdi. Aynı tip veneer kronların glaze ve polisaj grupları arasında istatiksel olarak anlamlı bir fark bulunamadı ($p>0.0005$). Estetik gereksinimin yüksek olduğu anterior bölgedeki vakalarda nanoseramik hibrit materyaller yerine, cam seramikler önerilebilir. Estetik veneer restorasyonlarda glaze ve polisaj işlemleri birbirlerine alternatif olarak kullanılabilir.

IPS e max press Glaze grubu

Resim 1. IPS E-max Press glaze grubuna ait bir hastanın başlangıç görüntüsü

Resim 2. IPS E-max Press glaze grubuna ait bir hastanın 1. ay görüntüsü

Resim 3. IPS E-max Press glaze grubuna ait bir hastanın 6. ay görüntüsü

Estetik veneer seramiklerin simantasyondan hemen sonra, 1. ay ve 6. ay sonrasındaki görüntüleri.

6. ay sonunda renk değişikliklerinin görsel olarak değerlendirilmesi

GRUPLAR	YÜZEY	(ΔE00*)2	KLİNİKSEL EŞLEŞME
EP	GLAZE	1,16	KABUL EDİLEBİLİR
	POLİSAJ	1,98	UYUMSUZ
LU	GLAZE	8,67	UYUMSUZ
	POLİSAJ	5,41	UYUMSUZ
EN	GLAZE	5,5	UYUMSUZ
	POLİSAJ	5,82	UYUMSUZ
SP	GLAZE	0,37	KABUL EDİLEBİLİR
	POLİSAJ	0,91	KABUL EDİLEBİLİR
CE	GLAZE	9,16	UYUMSUZ
	POLİSAJ	5,33	UYUMSUZ
BZ	GLAZE	0,68	KABUL EDİLEBİLİR
	POLİSAJ	1,19	KABUL EDİLEBİLİR
VM	GLAZE	1,28	KABUL EDİLEBİLİR
	POLİSAJ	2,55	UYUMSUZ

Anahtar Kelimeler: Estetik, Renk, Sabit Protetik Restorasyonlar

ORAL HYGIENE KNOWLEDGE OF THE PRECLINICAL DENTAL STUDENTS PER PERSONALITY TRAITS

Azize Demir[1]

[1]Istanbul Universitesi-Cerrahpasa Faculty of Dentistry

Purpose: The study determines and evaluates how dentistry students view oral hygiene based on their personality traits. Additionally, it seeks to evaluate and assess dental students' understanding of prosthetic treatment and maintenance.

Materials and methods: A survey-based cross-sectional investigation including socio-demographic data, smoking status, and oral care preferences was planned with dentistry preclinical students via online survey. Additionally, the survey questions consist of the Hiroshima University Dental Behavior Inventory (HU-DBI), which consists of 20 questions. The 50-question Big Five Personality Test-50 is involved in the questionnaire to determine the students' personality traits. Explored personal traits are extroversion, agreeableness, conscientiousness, neuroticism, and openness.

Results: Ninety-nine preclinical students completed the questionnaire. Thirty-seven of them smoke, while forty-four of them consume alcohol. Eighty of them only manually brush their teeth, while four students only use electric toothbrushes—the habit of brushing frequency changes from once to three times a day. The most chosen frequency is two times a day. Sixty-one of them use mouthwash. Eleven students have never heard about the interdental toothbrushes. The personality traits of preclinical students for extraversion with forty-two in the middle, meaning they are neither extrovert nor introvert. Sixty-two disagree with the agreeableness trait, meaning they question the information they receive. Fifty-two agree with the conscientiousness trait, meaning they desire to do a task well and take obligations to others seriously. Seventy-eight are undecided for the neuroticism trait, meaning they are neither predisposed nor far from at risk of developing common mental disorders. Seventy-five agree with the openness trait, meaning they are open to experience.

Conclusion: Learning the knowledge level of future dentists allowed us to see that their oral hygiene knowledge needed to be improved. Also, observing the distribution of personality traits, it is established that students who choose dentistry are open to experiences, desire to do a job well, and take their obligations to others seriously.

Keywords: Personality traits, Oral hygiene, Preclinical dental students

PREKLİNİK DİŞ HEKİMLİĞİ ÖĞRENCİLERİNİN KİŞİLİK ÖZELLİKLERİNE GÖRE AĞIZ HİJYENİ BİLGİLERİ

Azize Demir[1]

[1]İstanbul Üniversitesi-Cerrahpaşa Diş Hekimliği Fakültesi

Amaç: Araştırma, diş hekimliği öğrencilerinin kişilik özelliklerine göre ağız hijyenine nasıl baktıklarını belirlemek ve değerlendirmektir. Ek olarak, diş hekimliği öğrencilerinin protez tedavisi ve bakımı konusundaki anlayışlarını değerlendirmeyi ve değerlendirmeyi amaçlamaktadır.

Gereç ve yöntemler: Diş hekimliği preklinik öğrencileriyle çevrimiçi anket aracılığıyla sosyo-demografik veriler, sigara içme durumu ve ağız bakımı tercihlerini içeren ankete dayalı kesitsel bir araştırma planlandı. Ayrıca anket soruları 20 sorudan oluşan Hiroşima Üniversitesi Dental Davranış Envanteri'nden (HU-DBI) oluşmaktadır. Öğrencilerin kişilik özelliklerini belirlemeye yönelik anketin içerisinde 50 soruluk Beş Büyük Kişilik Testi-50 yer almaktadır. Araştırılan kişisel özellikler; Dışa dönüklük, uyumluluk, sorumluluk, duygusal dengelilik, zeka/hayal gücüdür.

Bulgular: Doksan dokuz preklinik öğrencisi anketi tamamlamıştır. Bunlardan otuz yedisi sigara, kırk dördü ise alkol kullanmaktadır. Sekseni dişlerini yalnızca manuel olarak fırçalarken, dört öğrenci yalnızca elektrikli diş fırçası tercih etmekte; fırçalama sıklığı günde bir defadan üç defaya kadar değişmektedir. En çok seçilen diş fırçalama sıklığı günde iki defa olarak belirtilmiştir. Altmış bir öğrenci gargara kullanmaktadır. On bir öğrenci diş arası diş fırçasını hiç duymamıştır. Kırk iki preklinik öğrencisi dışadönüklük kişilik özelliği için kararsız, yani ne dışa dönük ne de içe dönük özellik göstermemiştir. Altmış iki kişi uyumluluk özelliğine katılmamakta, bu da aldıkları bilgileri sorguladıkları anlamına gelmektedir. Elli iki kişi sorumluluk özelliğine katılmakta; bu da bir görevi iyi yapmayı arzuladıkları ve başkalarına karşı yükümlülüklerini ciddiye aldıkları anlamına gelmektedir. Yetmiş sekiz kişi duygusal dengelilik özelliği konusunda kararsız; bu da onların yaygın mental bozukluklar geliştirme riskine ne yatkın oldukları ne de uzak oldukları anlamına gelmektedir. Yetmiş beşi zeka/hayal gücü özelliğine katılmakta, bu da deneyime açık oldukları anlamına gelmektedir.

Sonuç: Geleceğin diş hekimlerinin bilgi düzeylerini öğrenmek onların ağız hijyeni bilgilerinin geliştirilmesi gerektiğini görmemizi sağlamıştır. Ayrıca kişilik özelliklerinin dağılımına bakıldığında diş hekimliğini seçen öğrencilerin deneyimlere açık oldukları, bir işi iyi yapmayı arzuladıkları, başkalarına karşı yükümlülüklerini ciddiye aldıkları tespit edilmiştir.

Anahtar Kelimeler: Kişilik özellikleri, Ağız hijyeni, Preklinik diş hekimliği öğrencileri

REHABILITATION OF THE SEVERELY ATROPHIED EDENTULOUS MAXILLA WITH CUSTOM-MADE SUBPERIOSTEAL IMPLANT: A CASE REPORT

Gülsüm Ceylan[1], Beyza Tandoğan[1], Muhammed Mustafa Türüdü[1], Barış Çağrı Delilbaşı[1]

[1]Istanbul Medipol University

Purpose: Rehabilitation of atrophic jaws with traditional endosseous implant-supported overdentures and immediate loading protocols remains challenging. This case report aims to rehabilitate a severely atrophied maxilla with a custom-made subperiosteal implant.

Materials and Methods: A 43-year-old female patient without any systemic disease applied to our dental clinic. During the first oral examination, it was decided to extract the maxillary teeth due to advanced periodontal problems. It was decided that the patient could not use a removable prosthesis because of gag reflex and fixed treatment options were considered. As a result of the radiological evaluation of the patient, classical implant options were eliminated due to insufficient bone in the maxilla. Therefore, it was decided to make a custom-made subperiosteal implant. An immediate prosthesis was made to guide the surgery in subperiosteal implant planning. A dental tomography image was obtained with radiopaque teeth containing Barium Sulphate (NTX-Ray Radiopaque, Toros Dental, Turkey). With the images obtained, 3D implant planning for the patient was done. The 3D-designed implant was made of titanium and placed surgically (Custimesh Medical Innovative Solution, Kayseri, Turkey). After the 3-month osteointegration process, an impression was taken using the open tray impression technique with type A silicone impression material (Zhermack Elite HD+, Zhermack, Italy). After the metal infrastructure and dentin try-in, the patient's prosthesis was delivered.

Results: After 6 months of follow-up, the restoration did not detect functional, phonetic or aesthetic problems.

Conclusion: In severely atrophying jaws, custom-made subperiosteal implants can be considered a treatment alternative to help meet the patient's lost esthetic and functional needs.

Keywords: Atrophic jaws; custom-made implants; oral rehabilitation; subperiosteal implant

İLERİ DERECEDE ATROFİK DİŞSİZ ÜST ÇENENİN ÖZEL YAPIM SUBPERIOSTEAL İMPLANT İLE REHABİLİTASYONU: BİR OLGU SUNUMU

Gülsüm Ceylan[1], Beyza Tandoğan[1], Muhammed Mustafa Türüdü[1], Barış Çağrı Delilbaşı[1]

[1]İstanbul Medipol Üniversitesi

Amaç: Atrofik çenelerin geleneksel endosseöz implant destekli overdenture protezler ve immediyat yükleme protokolleri ile rehabilitasyonu günümüzde halen klinik olarak zorluk arzetmektedir. Bu vaka raporu, ileri derecede atrofiye uğramış bir maksillanın özel yapım subperiosteal implant ile rehabilite edilmesini amaçlamaktadır.

Gereç ve Yöntem: Herhangi bir sistemik hastalığı olmayan 43 yaşında kadın hasta diş kliniğimize başvurdu. İlk ağız muayenesinde ileri periodontal problemler nedeniyle üst dişlerin çekimine karar verildi. Hastanın öğürme refleksi nedeniyle hareketli protez kullanamayacağına karar verildi ve sabit tedavi seçenekleri değerlendirildi. Hastanın radyolojik değerlendirmesi sonucunda üst çenede kemik yetersizliği nedeniyle klasik implant seçenekleri elendi. Bu nedenle kişiye özel subperiostal implant yapılmasına karar verildi. Subperiostal implant planlamasında cerrahi rehber olarak kullanılmak üzere immediat protez yapıldı. Baryum Sülfat (NTX-Ray Radiopaque, Toros Dental, Türkiye) içeren radyoopak dişler kullanarak hazırlanmış tam protez ile dental tomografi görüntüsü elde edildi. Elde edilen görüntülerle hastaya 3 boyutlu implant planlaması yapıldı. Titanyum alaşımından üretilen supperiostal implant (Custimesh Medical Innovative Solution, Kayseri, Türkiye) cerrahi olarak yerleştirildi. 3 aylık osteointegrasyon sürecinin ardından A tipi silikon ölçü materyali (Zhermack Elite HD+, Zhermack, İtalya) ile açık kaşık ölçü tekniği kullanılarak ölçü alındı. Metal altyapı ve dentin provasının ardından hastanın protezi teslim edildi.

Bulgular: 6 aylık takip sonrasında restorasyonda fonksiyonel, fonetik veya estetik bir sorun tespit edilmedi.

Sonuç: İleri derecede atrofiye uğramış çenelerde, kişiye özel subperiostal implantlar, hastanın kaybolan estetik ve fonksiyonel ihtiyaçlarının karşılanmasına yardımcı olacak bir tedavi alternatifi olarak düşünülebilir.

Anahtar Kelimeler: Atrofik çeneler; özel yapım implantlar; ağız rehabilitasyonu; subperiostal implant

COMPARATIVE INVESTIGATION OF THE MICROHARDNESS FOR POLYMER BASED İNTERIM FIXED PROSTHETIC RESTORATIONS PRODUCED BY DIFFERENT TECHNIQUES

Nazire Esra Özer[1], Zeynep Şahin[1]

[1]Department of Prosthodontics, Faculty of Dentistry, Lokman Hekim University

Objective: İnterim prosthetic materials should fulfill mechanical, biological and aesthetic needs until the final restorations are completed. Although these restorations are usually used in the clinic for limited times, they can also be used for a long period of time in complex oral rehabilitations. The aim of this study was to compare the microhardness values of interim fixed prosthetic materials produced by different techniques.

Materials and Methods: Four different polymer based interim restoration materials (Protemp 4-PT, Dentalon plus-DP, MACK4D Temp-3D, On Dent-CAD/CAM) were used to produce a total of 40 disc-shaped specimens (n=10). PT and DP groups were produced by conventional method, while 3D and CAD/CAM groups were produced by digital method. A load of 0,5 N was applied to all specimens for a dwell time of 10 seconds. The indentations obtained from each specimens at random positions were measured three times and averaged. Vickers hardness number (VHN) was calculated. One-Way Analysis of Variance (ANOVA) and post-hoc Tamhane tests were used to analyze the data statistically (α=0.05).

Results: Microhardness values were highest in the 3D group (73.45 ± 7.7 VHN) and lowest in the DP group (32.08 ± 1.4 VHN). The order of VHN values between groups was 3D > CAD/CAM > DP > PR. All pairwise comparisons were found a statistically significant difference ($p<0.05$).

Conclusions: The hardness values of the materials differ according to the content of the materials. The fact that the 3D materials show the highest hardness value compared to the other groups may increase its resistance to wear and may be clinically recommended for use in long-term interim restorations.

Keywords: “CAD/CAM, 3D, Microhardness, İnterim restoration”

FARKLI TEKNİKLERLE ÜRETİLEN POLİMER ESASLI GEÇİCİ SABİT PROTETİK RESTORASYONLARIN MİKROSERTLİKLERİNİN KARŞILAŞTIRMALI İNCELENMESİ

Nazire Esra Özer[1], Zeynep Şahin[1]

[1]Lokman Hekim Üniversitesi, Diş Hekimliği Fakültesi, Protetik Diş Tedavisi Anabilim Dalı

Amaç: Geçici sabit protetik materyaller nihai restorasyonlar tamamlanana kadar mekanik, biyolojik ve estetik gereksinimleri karşılamalıdır. Bu restorasyonlar klinikte genellikle kısa süreli kullanılmalarına karşın, karmaşık oral rehabilitasyonlarda uzun süreli kullanımları da söz konusu olabilmektedir. Bu çalışmanın amacı farklı tekniklerle üretilen geçici sabit protetik materyallerin mikrosertlik değerlerini karşılaştırmalı olarak incelemektir.

Yöntem: Dört farklı polimer esaslı geçici restorasyon materyali (Protemp 4-PT, Dentalon plus-DP, MACK4D Temp-3D, On Dent-CAD/CAM) kullanılarak disk şeklinde toplam 40 adet örnek (n=10) hazırlanmıştır. PT ve DP grupları konvansiyonel yöntemle, 3D ve CAD/CAM grupları ise dijital yöntemle üretilmiştir. Elde edilen tüm örneklere 0,5 N yük ve 10 saniye süre ile kuvvet uygulanmıştır. Her örnekten rastgele konumda elde edilen girintiler üçer kez ölçülerek ortalaması alınmıştır. Vickers sertlik sayısı (VHN) hesaplanmıştır. Verilerin istatistiksel analizi Tek Yönlü Varyans Analizi (ANOVA) ve post-hoc Tamhane testleri kullanılarak elde edilmiştir ($\alpha=0.05$).

Bulgular: Mikrosertlik değerleri; en yüksek 3D grubunda (73,45 ± 7,7 VHN) izlenirken, en düşük DP grubunda (32,08 ± 1,4 VHN) bulunmuştur. Gruplar arası VHN değerleri sıralaması 3D > CAD/CAM > DP > PR şeklindedir. İkili karşılaştırmaların hepsinde istatistiksel olarak anlamlı bir fark bulunmuştur ($p<0.05$).

Sonuç: Materyallerin sertlik değerleri, malzemelerin içeriğine göre farklılık göstermektedir. 3D materyalinin diğer gruplara göre en yüksek sertlik değeri göstermesi, aşınmaya karşı direncini artırabileceği için, klinik olarak uzun süreli geçici restorasyonlarda kullanımı önerilebilir.

Anahtar Kelimeler: “CAD/CAM, 3D, Mikrosertlik, Geçici restorasyon”

MAXILLARY ANTERIOR AESTHETIC REHABILITATION OF A PATIENT WITH MULTIPLE GINGIVAL RECESSIONS: CASE REPORT

Züliye Kurultay[1], Rüştü Ersoy Sakarya[1]

[1]Atatürk University, Faculty of Dentistry, Department of Prosthodontics, Erzurum, Turkey

Introduction: Before starting prosthetic treatments, infection/inflammation in the periodontal tissues must be controlled, periodontal treatments must be completed and the periodontium must be ready for restorative treatment. The aim should be to protect the periodontium with a prosthetic restoration that is as smooth as possible and has completely cleanable marginal edges.

Case: A 34-year-old male patient applied to Atatürk University Faculty of Dentistry on the grounds that he was experiencing problems such as enlargement of the gums, infection and bleeding after the prosthetic restoration he had made 5 years ago. The patient, whose periodontal treatments for gingival edema and hyperplasia were completed and who had multiple gingival recessions, was referred to the Department of Prosthodontics for renewal of the restorations.The patient only requested renewal of the maxillary anterior restoration. In the first session, the restorations were dismantled and then the preparations of the teeth were completed and impressions were taken in two stages with an additional type of reactive silicone impression material (Zhermack Elite HD+). Color selection has been made for the zircon substructure. In the second session, an infrastructure rehearsal was performed, gingival compliance was evaluated, and a closing record was taken. In the last session, the zirconia-based veneer porcelain restoration was checked in terms of function, phonation and aesthetics and cementation was performed. Oral care recommendations have been made for the maintenance of a healthy periodontium.

Result: After the treatment, it was observed that the periodontal tissues and restoration were healthy, and they were followed up clinically and radiographically. Patient satisfaction was achieved in terms of both aesthetics and function.

Keywords: Anterior restoration renewal, Aesthetics, Zirconia core structure

ÇOKLU DİŞ ETİ ÇEKİLMESİ YAŞAYAN HASTANIN MAKSİLLER ANTERİOR ESTETİK REHABİLİTASYONU: OLGU SUNUMU

Züliye Kurultay[1], Rüştü Ersoy Sakarya[1]

[1]Atatürk Üniversitesi, Diş Hekimliği Fakültesi, Protetik Diş Tedavisi Anabilim Dalı, Erzurum, Türkiye

Giriş: Protetik tedavilere başlamadan önce periodontal dokulardaki enfeksiyon/enflamasyon kontrol altına alınmış, periodontal tedaviler tamamlanmış ve periodonsiyum restoratif tedaviye hazır hale getirilmiş olmalıdır. Mümkün olduğu kadar pürüzsüz ve tam olarak temizlenebilir marjinal kenarlara sahip bir protetik restorasyonla periodonsiyumun korunması amaçlanmalıdır.

Olgu: 34 yaşındaki erkek hasta 5 yıl önce yaptırdığı protetik restorasyonun ardından, dişetlerinde büyüme enfeksiyon ve kanama gibi problemler yaşadığı gerekçesiyle Atatürk Üniversitesi Diş Hekimliği Fakültesi'ne başvurmuştur. Dişetlerindeki ödem ve hiperplazinin periodontal tedavileri tamamlanan ve çoklu diş eti çekilmesi mevcut olan hasta, restorasyonlarının yenilenmesi için Protetik Diş Tedavisi Anabilim Dalı'na yönlendirilmiştir. Hasta sadece maksiller anterior restorasyonunun yenilenmesini istemiştir. İlk seans dişlerin preparasyonları tamamlanarak ilave tip reaksiyonlu silikon ölçü maddesi (Zhermack Elite HD+) ile çift aşamalı olarak ölçü alınmıştır. Zirkon alt yapı için renk seçimi yapılmıştır. İkinci seansta alt yapı provası yapılarak, diş eti uyumu değerlendirilmiş ve kapanış kaydı alınmıştır. Son seansta zirkonya alt yapılı veneer porselen restorasyon fonksiyon, fonasyon ve estetik açıdan kontrol edilerek simantasyon işlemi yapılmıştır. Sağlıklı periodonsiyumun idamesi için ağız bakım önerilerinde bulunulmuştur.

Sonuç: Tedavi sonrası periodontal dokuların ve restorasyonun sağlıklı olduğu gözlemlenmiş, klinik ve radyografik olarak takibi yapılmıştır. Hem estetik hem de fonksiyon açısından hasta memnuniyeti sagˆlanmıştır.

Anahtar Kelimeler: Anterior restorasyon yenileme, Estetik, Zirkonya kor yapı

INVESTIGATION OF ADHESION BETWEEN THE DENTURE BASE AND ARTIFICIAL TOOTH PRODUCED BY 3D PRINTED TECHNOLOGY

Merve Cansızoğlu[1], Canan Bural Alan[1], Çağatay Dayan[2]

[1]Istanbul Unıversity
[2]Istanbul Cerrahpasa Univesity

Purpose: There is no standardized protocol regarding the adherance of artificial teeth to the denture base for 3D printed complete dentures. This research aimed to investigate and compare the effect of the type and gap of bonding agent applied between artificial tooth and denture base on the bond strength for 3D printed complete dentures.

Materials and Methods: Twelve experimental groups were formed according to 4 different bonding agents (autopolymerizing acrylic resin, resin cement, photopolymer acrylic resin for artificial tooth and denture base) and 3 different bonding gap (0,25-0,5-1mm), these are compared with control group fabricated by conventional method (n:169). Microbar specimens with 1x1x20mm were fabricated by high precision saw (IsoMet Low Speed Saw Buehler, ABD). Select samples underwent µTBS testing in testing machine (Microtensile Tester, Bisco Inc, ABD) with 300 MPa load at 1 mm/min crosshead speed until the lowest value at which rupture occurred. The effect of bonding agent and gap on bond strength were analyzed statistically by two-way ANOVA ($p<0.05$).

Results: The bond strength in the samples formed with 1mm autopolymerizing acrylic was highest values(47.4±8.4 MPa). However, the bond strength obtained in all experimental groups were significantly lower than the value obtained by the conventional method (55.6±7.5 MPa). The bond strength of the samples formed with autopolymerizing acrylic resin, resin cement and photopolymer acrylic resin for denture base were significantly higher than the photopolymer acrylic resin for artificial teeth ($p<0.05$). When the bonding gap is 0.5mm, there was no significant difference between the bond strength obtained in the autopolymerizing acrylic resin, resin cement and the photopolymer resin for denture base. When the bonding gap is 0.25mm, the bond strength remained below threshold.

Conclusion: The use of 0.5mm gap autopolymerizing acrylic resin, resin cement or denture base photopolymer acrylic resin as a bonding agent has clinically comparable values for the adhesion between 3D printed artificial tooth and denture base. When the bonding gap is formed as 1mm, the use of autopolymerizing acrylic resin may be recommended. However, the bond strength for the 3D printed samples did not reach the values formed with the conventional method.

Keywords: 3D printed technology, the adhesion betweeen artificial tooth and denture base, complete dentures

3B YAZICI TEKNOLOJİSİ İLE ÜRETİLEN PROTEZLERDE KAİDE PLAĞI VE DİŞ BAĞLANTISININ İNCELENMESİ

Merve Cansızoğlu[1], Canan Bural Alan[1], Çağatay Dayan[2]

[1]İstanbul Üniversitesi
[2]İstanbul Cerrahpaşa Üniversitesi

Amaç: Üç boyutlu (3B) yazıcı teknolojisiyle üretilen tam protezlerde yapay dişler ve kaide plağı bağlantısıyla ilgili standardize edilmiş bir protokol bulunmamaktadır. Bu araştırmanın amacı; 3B yazıcılarla üretilen tam protezlerde kaide plağı ile yapay diş arasında uygulanan bağlanma ajanı tipinin ve aralığının bağlantı kuvvetine etkisinin incelenmesi ve karşılaştırılmasıdır.

Materyal ve Metod: 3B yazıcılarla üretilen kaide plağı ve yapay diş materyalleri arasında 4 farklı bağlanma ajanı (otopolimerizan akrilik reçine, rezin siman, yapay diş fotopolimer akrilik reçinesi, yapay diş ve kaide plağı yapımında kullanılan fotopolimer akrilik reçineler) 3 farklı bağlanma aralığında (0,25-0,5-1 mm) uygulanarak 12 deney grubu oluşturulmuş ve konvansiyonel yöntemle üretilen kontrol grubuyla karşılaştırılmıştır(n:169). Hassas kesme cihazında (IsoMet Low Speed Saw Buehler,ABD) örnekler 1x1x20 mm boyutlarında mikroçubuklar elde edildikten sonra mikroçekme testi ile kopmanın gerçeklestiği en du¨şu¨k değer elde edilene kadar kesme cihazında (Microtensile Tester, Bisco Inc,ABD) 1mm/dk hızda 300 MPa kuvvet uygulanarak bağlantı kuvveti ölçülmüştür. Bağlanma ajanınının ve aralığının bağlanma dayanımına etkisi iki yönlü varyans analizi (2-way ANOVA) testle değerlendirilmiştir($p<0.05$).

Bulgular: Bağlanma ajanı olarak 1 mm aralıkta uygulanan otopolimerizan akrilik reçine örneklerde bağlanma dayanımı en yüksek değerlerdeyken (47,4±8,4 MPa), tüm deney gruplarında elde edilen bağlanma kuvveti değerleri konvansiyonel yöntemle elde edilen değerlerden (55,6±7,5 MPa) anlamlı olarak düşüktür. Bağlanma ajanı olarak otopolimerizan akrilik reçine, rezin siman ve kaide plağı yapımında kullanılan fotopolimer akrilik reçine kullanılan örneklerin mikroçekme dayanımı değerleri yapay diş yapımında kullanılan fotopolimer akrilik reçineden istatistiksel olarak anlamlı derecede yüksektir($p<0.05$). Bağlanma aralığı 0.5 mm olduğunda otopolimerizan akrilik reçine, rezin siman ve kaide plağı yapımında kullanılan fotopolimer reçinede elde edilen bağlanma dayanımı değerleri arasında anlamlı fark bulunmazken, 0.25 mm aralığında bağlanma dayanımı değerleri eşik değerin altındadır.

Sonuç: 3B yazıcılarla üretilen tam protezlerde yapay dişlerle kaide plağının birleştirilmesinde bağlanma ajanı olarak 0,5 mm aralıkta otopolimerizan akrilik reçine, rezin siman ya da kaide plağı fotopolimer akrilik reçine kullanımını klinik olarak karşılaştırılabilir değerlerdedir. Bağlanma aralığının 1 mm seçilmesi durumunda otopolimerizan akrilik reçinenin kullanımı önerilebilir. Ancak 3B yazıcılarla üretilen örneklerdeki bağlantı kuvveti değerleri konvansiyonel yöntemle elde edilen değerlere ulaşamamıştır.

Anahtar Kelimeler: 3B yazıcı teknolojisi, yapay diş ve kaide plağı bağlantısı, tam protezler

EFFECT OF ACTIVATED CHARCOAL TOOTHPASTE ON THE SURFACE ROUGHNESS OF ACRYLIC RESIN

Özlem Çölgeçen[1], Mine Karagöz[1]

[1]Izmir Katip Celebi University Faculty of Dentistry

Objectives: Nowadays hybrid dentures made of acrylic resin have been widely used. However, there is not enough information about effects of popularly used activated charcoal toothpastes on acrylic resin. The aim of this study was to determine the effect of activated charcoal toohpaste on the surface roughness of acrylic resin.

Materials and Methods: Specimens were prepared from acrylic resin produced by injection molding technique. Surfaces of the specimens were manually polished by the same operator and initial Ra values were measured by a contact profilometer. Then, specimens were divided into three groups (N=36, n=12): Unbrushed control group (C), brushed group with activated charcoal toothpaste (AC), brushed group with only distilled water (DW). Tooth brushing simulation was applied using tooth brushing simulator (SD Mechatronic) with forward-backward motion in a linear distance of 5 mm, at speed of 25 mm/s, under 200g pressure for 10000 cycles to simulate 1 year of usage. The final roughness values of the specimens were measured after brushed. Data were statistically evaluated by paired t-test to evaluate before and after roughness changes in brushed groups and one-way ANOVA and post-hoc Dunnett T3 test to comparison all groups (α=.05).

Results: Increasing in surface roughness were statistically significant in both AC and DW group when compared before and after roughness values (p=.001 and p=.030, respectively). There were significantly differences between unbrushed control and brushed groups. The highest roughness values were observed in group AC when compared group DW and group C (p=.006 and p=.001, respectively).

Conclusion: Brushing with activated charcoal toothpaste resulted in significant changes in acrylic resin surface roughness. Therefore, activated charcoal toothpastes should not be preferred in patients who had restorations made of acrylic resin.

Keywords: Activated charcoal; toothbrushing; acrylic resin

AKTİF KARBONLU DİŞ MACUNUNUN AKRİLİK REZİNİN YÜZEY PÜRÜZLÜLÜĞÜ ÜZERİNE ETKİSİ

Özlem Çölgeçen[1], Mine Karagöz[1]

[1]İzmir Katip Çelebi Üniversitesi Diş Hekimliği Fakültesi

Amaç: Günümüzde akrilik rezinden yapılan hibrit protezler yaygın olarak kullanılmaktadır. Ancak popüler olarak kullanılan aktif karbonlu diş macunlarının akrilik rezinler üzerine etkileri hakkında yeterli bilgi bulunmamaktadır. Bu çalışmanın amacı aktif karbonlu diş macunlarının akrilik rezinin yüzey pürüzlülüğü üzerine etkilerini belirlemektir.

Materyal ve Metod: Enjeksiyon kalıplama tekniği kullanılarak ısıyla sertleşen akrilik rezin örnekler hazırlandı. Örneklerin yüzeyleri aynı kişi tarafından manuel olarak parlatıldı ve başlangıç Ra değerleri kontakt profilometre ile ölçüldü. Daha sonra örnekler üç gruba ayrıldı (N=36, n=12). Fırçalanmamış kontrol grubu (C), aktif karbonlu diş macunuyla fırçalanmış grup (AC), sadece distile suyla fırçalanmış grup (DW). Diş fırçalama simülasyonu ileri geri yönde 5 mm'lik lineer mesafede, 25 mm/s hızda, 200 gramlık basınç altında, 1 yıllık kullanımı simüle eden 10000 siklus boyunca diş fırçalama simülatörü cihazında (SD Mechatronic) gerçekleştirildi. Fırçalama sonrası pürüzlülük değerleri tekrar ölçüldü. Fırçalanmış gruplarda öncesi ve sonrası değişimi değrlendirmek için Paired t test kullanıldı. Tüm grupların karşılaştırılması için One Way Anova ve Post-hoc Dunnett T3 testi kullanıldı (α=.05)

Bulgular: Hem AC hem de DW grubunda yüzey pürüzlülüğündeki artış pürüzlülük değerleri öncesi ve sonrası karşılaştırıldığında istatiksel olarak anlamlıydı (sırasıyla p=.001 ve p=.030). Fırçalanmamış kontrol ve fırçalanmış gruplar arasında anlamlı farklar vardı. DW grubu ve C grubu karşılaştırıldığında en yüksek pürüzlülük değerleri AC grubunda gözlendi (sırasıyla p=.006 ve p=.001).

Sonuç: Aktif karbonlu diş macunu ile fırçalama, akrilik rezin yüzey pürüzlülüğünde önemli değişikliklere neden olmuştur. Bu nedenle akrilik rezin restorasyonları olan hastalarda aktif karbonlu diş macunları tercih edilmemelidir.

Anahtar Kelimeler: Aktif karbon; diş fırçalama; akrilik rezin

REHABILITATION OF CASES WITH EXCESSIVE RIDGE RESORPTION USING IMPLANT-SUPPORTED OVERDENTURES IN COMPLETELY EDENTULOUS PATIENTS

Fatmanur Çolak[1], Merve Ünal[1], Ongun Çelikkol[1]

[1]Usak University Faculty of Dentistry

Conventional complete dentures remain a popular choice for many edentulous patients. However, individuals who rely on complete dentures frequently encounter challenges during their daily activities, particularly issues related to the insufficient retention and stability of lower dentures, patient acceptance of the prosthesis, and problems associated with uneven load distribution, ultimately resulting in bone loss. The availability of sufficient volume and density of alveolar bone is crucial for achieving successful outcomes in implant placement, osseointegration, load-bearing, and subsequent results. However, post-extraction bone resorption can lead to inadequate horizontal and/or vertical bone formation, presenting challenges in the context of dental implant placement.

Retention and stability issues commonly encountered with traditional complete dentures can be effectively addressed using prostheses that consist of an acrylic resin base and teeth, anchored to an infrastructure secured onto implants. In cases where there is a limited number of non-parallel implants, bar attachments are employed to connect the implants, distributing loads evenly and achieving a parallel insertion path. In this case series, we present the development of implant-supported overdenture prostheses for four patients who exhibit Class 3 occlusion.

Case 1: In this case, a fifty-four-year-old male patient had a partial edentulism of the maxilla and a complete edentulous mandible. Rehabilitation with a lower mandible implant-supported overdenture prosthesis was performed. Over fixed dentures, a removable partial denture was used to treat the maxilla.

Case 2: In the second case, a 47-year-old male patient had a previously made bar-retained overdenture in the maxilla. The mandible was edentulous. Restoring missing teeth by overdenture in the mandible with five implants. The previously made maxillary bar-attachment prosthesis was not replaced per the patient's request.

Case 3: The fifty-seven-year-old female patient was completely edentulous. Seven implant-supported overdenture prostheses were created, four for the maxilla and three for the mandible.

Case 4: A 63-year-old male patient was completely edentulous. The maxilla and mandible were treated by placing a total of 7 implants, and rehabilitated with overdenture prostheses. Following a 6-month follow-up period, it was observed that the prosthesis had significantly enhanced the patient's functional, esthetic, and psychological well-being.

Conclusion: In cases of extensive alveolar crest resorption, implant-supported overdenture prostheses are an esthetically and functionally possible treatment option.

AŞIRI KRET REZORBSİYONU OLAN TAM DİŞSİZ VAKALARIN İMPLANT DESTEKLİ OVERDENTURE İLE REHABİLİTASYONU

Fatmanur Çolak[1], Merve Ünal[1], Ongun Çelikkol[1]

[1]Uşak Üniversitesi Diş Hekimliği Fakültesi

Konvansiyonel tam protezler, çoğu dişsiz hasta için sıklıkla sağlanan bir tedavi olmaya devam etmektedir. Tam protez kullanan hastalar fonksiyon sırasında özellikle alt protezlerinin retansiyon ve stabilitesinin yetersiz olması, protezin hasta tarafından benimsenememesi ve dengesiz yük iletimi sebebiyle destek kemiğin kaybı gibi sorunlarla karşılaşılmaktadır. Yeterli hacim ve yoğunluğa sahip alveol kemiğinin varlığı, implant yerleştirme, osteintegrasyon ve yük taşıma ve sonrasındaki iyi sonuçlar için bir ön koşul olarak kabul edilmektedir. Bununla birlikte, diş çekimi sonrasında görülen kemik rezorbsiyonu, dental implantların yerleştirilmesi için yatay ve/veya dikey boyutta yetersiz kemik oluşumuna neden olabilmektedir. Geleneksel tam protezlerde karşılaşılan retansiyon ve stabilite sorunları, implant üzerine vidalanan bir altyapı üzerinde akrilik rezin kaide ve dişler içeren protezler ile çözülebilmektedir. Az sayıda ve paralel olmayan implantların olduğu durumlarda implantların birleştirilmesi implantların üzerine gelen yüklerin paylaştırılması ve paralel bir giriş yolu elde edilmesi için bar tutuculardan yararlanılmaktadır. Bu vaka raporu serisinde 4 adet Sınıf 3 oklüzyonu olan hastalarımıza implant destekli overdenture protezler yapılmıştır.

Vaka-1: Elli dört yaşında erkek hastada üst çene kısmi, alt çene tam dişsizlik mevcuttu. Alt çene implant destekli overdenture protez kullanılarak protetik rehabilitasyonu gerçekleştirilmiştir. Üst çene sabit protezler üzerine hareketli bölümlü protez ile tedavi edilmiştir.

Vaka-2: Kırk yedi yaşında erkek hastamızda üst çenede daha önceden yapılmış bar tutuculu protez bulunmaktaydı. Alt çene tam dişsizlik mevcuttu. Alt çene 5 adet implant ile overdenture yapılarak diş eksikliği rehabilite edilmiştir. Üst çenede ise önceden yapılmış olan bar tutuculu protezi hastanın isteği üzerine değiştirilmemiştir.

Vaka-3: Elli yedi yaşında kadın hastamızda alt üst çene tam dişsizlik bulunmaktaydı. Üst çeneye 4 adet, alt çeneye 3 adet olmak üzere toplamda 7 implant üstü overdenture protez yapılmıştır.

Vaka-4: Altmış üç yaşında olan erkek hastamızda alt üst çenede tam dişsizlik bulunmaktaydı. Alt ve üst çeneye toplamda 7 implant yapılarak implant üstü overdenture protezler ile rehabilite edilmiştir. Hastaların 6 aylık takibinde protezin hastanın fonksiyonel, estetik ve psikolojik iyilik halini önemli ölçüde iyileştirdiği görülmüştür.

Sonuç: Şiddetli kemik rezorbsiyonu görülen vakalarda implant destekli overdenture protezler hem estetik hem de fonksiyon açısından başarılı bir tedavi seçeneğidir.

PROSTHETIC REHABILITATION OF A PATIENT WITH A CLASS III JAW RELATION WITH MALOCCLUSION AFTER ORTHOGNATHIC SURGERY: CASE REPORT

Ravza Eraslan[1], Burcu Korkmaz[1], Süheyb Bilge[2]

[1]Erciyes University Faculty of Dentistry Department of Prosthodontics
[2]Erciyes University Faculty of Dentistry Department of Oral, Dental and Maxillofacial Surgery

In patients who have completed their growth and development and have severe skeletal disorders, surgical operations are usually the first choice in treatment (1–3). Planning before and after the surgical procedure is very important in the success of these treatments (4). With this treatment, it is aimed to ensure the normal functions of the jaws, functional occlusion, facial aesthetics and stabilization of all these (5). Apart from cephalometric analysis, soft tissue and model analyzes are also used in planning. Post-surgical malocclusion can be successfully treated with the use of fixed and removable partial dentures (6).

In this case report, as a result of clinical and radiological examination performed on a 20-year-old male patient who has completed his growth development, it was determined that the patient had a class 3 skeletal malocclusion, and double chin operation was decided. It was observed that our patient had a concave profile in the extraoral examination, and the right and left canine and molar relations were class III in the intraoral examination. With the surgical operation performed with the Lefort 1 downfracture technique (7) under general anesthesia, it was decided to advance 6.5 mm in the maxilla, droop 4 mm in the anterior, and retract 4 mm in the mandible, and fixation was performed with rigid fixation. Although the patient's jaw relations improved after surgery, the patient was referred to the Department of Prosthetic Dentistry about 3 months after the surgical procedure, since malocclusion continued due to the presence of milk teeth in the mouth. After the examination, it was decided to perform metal-supported porcelain fixed prosthetic treatment on the upper teeth of the patient. Since the mobility of the teeth in the lower jaw is high, extraction indication is given. After healing, a removable partial prosthesis was applied to the lower jaw. With this treatment planning, the occlusion was corrected, smooth soft tissue relationship was obtained with a skeletal and dental class I relationship.

Side profile view of the patient before orthognathic surgery

Keywords: Class III malocclusion, orthognathic surgery, prosthetic rehabilitation

MALOKLÜZYONA SAHIP SINIF III ÇENE İLIŞKISI OLAN HASTANIN ORTOGNATIK CERRAHI SONRASI PROTETIK REHABILITASYONU: VAKA RAPORU

Ravza Eraslan[1], Burcu Korkmaz[1], Süheyb Bilge[2]

[1]Erciyes Üniversitesi Diş Hekimliği Fakültesi Protetik Diş Tedavisi Anabilim Dalı
[2]Erciyes Üniversitesi Diş Hekimliği Fakültesi Ağız, Diş ve Çene Cerrahisi Anabilim Dalı

Büyüme ve gelişimini tamamlamış, şiddetli iskeletsel bozukluğu olan hastalarda cerrahi operasyonlar, genellikle tedavide ilk seçenek olmaktadır (1–3). Bu tedavilerin başarısında cerrahi işlemin öncesinde ve sonrasında yapılan planlamalar çok önemlidir (4). Bu tedavi ile çenelerin normal fonksiyonlarının, fonksiyonel oklüzyonun, yüz estetiğinin ve tüm bunların stabilizasyonunun sağlanması amaçlanmaktadır (5). Planlamada sefalometrik analizlerin dışında, yumuşak doku ve model analizleri de kullanılmaktadır. Cerrahi sonrası devam eden maloklüzyon durumu sabit ve hareketli bölümlü protezlerin kullanımı ile başarılı şekilde tedavi edilebilmektedir (6).

Bu olgu raporunda, 20 yaşında ve büyüme gelişimini tamamlamış olan erkek hastaya yapılan klinik ve radyolojik muayene sonucu hastanın sınıf 3 iskeletsel maloklüzyonu bulunduğu tespit edilmiş olup, çift çene operasyonuna karar verilmiştir. Hastamızın, extraoral muayenede konkav bir profile sahip olduğu, intraoral muayenede ise sağ ve sol kanin ve molar ilişkilerinin sınıf III olduğu görülmüştür. Sefalometrik incelemede de şiddetli iskeletsel sınıf III uyumsuzluk tespit edilmiştir. Genel anestezi altında Lefort 1 downfracture tekniği (7) ile yapılan cerrahi operasyon ile maksillada 6,5 mm ilerletme, anteriorda 4 mm sarkıtma ve mandibulada 4 mm geri alma işleminin yapılmasına karar verilmiş ve rijit fiksasyonla sabitleme yapılmıştır. Cerrahi sonrası hastanın çene ilişkileri düzelse de ağızda süt dişlerinin varlığı nedeni ile maloklüzyon durumu devam ettiği için cerrahi işlemden yaklaşık 3 ay sonra hasta Protetik Diş Tedavisi Anabilim Dalı' na yönlendirilmiştir. Yapılan muayene sonrasında hastanın üst dişlerine metal destekli porselen sabit protetik tedavi yapılmasına karar verilmiştir. Alt çenede ki dişlerin mobilitesi fazla olduğu için çekim endikasyonu verilmiştir. İyileşme gerçekleştikten sonra alt çeneye hareketli bölümLü protez yapılmıştır. Bu tedavi planlaması ile okluzyon düzeltilmiş, iskeletsel ve dişsel sınıf I ilişki ile düz bir yumuşak doku ilişkisi elde edilmiştir.

Ortognatik cerrahi öncesi hastanın yan profil görünüşü

Anahtar Kelimeler: Sınıf III maloklüzyon, ortognatik cerrahi, protetik rehabilitasyon

EFFECT OF CHLORINATED SWIMMING POOL WATER ON STAINING OF DENTAL RESTORATIVE MATERIALS

Işıl Sarıkaya[1], Tuğçe Koç[1]

[1]Tokat Gaziosmanpaşa University Faculty of Dentistry

Aim: Our study aims to investigate whether chlorine added to swimming pool water affects the staining of ceramic and composite samples coloured with coffee.

Material Methods: For our work, it will be A2 colour and 1mm thick. A total of 48 samples were prepared, eight samples in each group, from universal micro hybrid composite resin (Charisma Smart, Kulzer, Germany), ormocer-based composite resin (Admira, Voco, Germany) and ceramic (Vitablocks Mark II, Vita Zahnfabrik, Germany) materials. (n=8). Soflex discs (3M Espe, USA) were used for surface finishing the samples. All samples were kept in a coffee solution (Nescafe Classic, Nestle, Turkey) prepared per the manufacturer's recommendations for 48 hours. First, colour measurements of the samples were made. Then, half of the samples were aged in distilled water as a control group, and the other half were aged in specially prepared chlorinated pool water for 5000 cycles in a thermal ageing device (Thermocycler, SD Mechatronic GmbH, Germany). All samples were colour-measured a second time. The colour values of the samples were measured with a spectrophotometer (Vita Easy Shade, Vita Zahnfabrik, Germany). The amount of colour change (ΔE) was calculated using the CIEDE formula. One-way analysis of variance (ANOVA) and Tukey HSD test methods were used for statistical analysis. Statistical significance level (p) was considered significant at 0.05.

Conclusion: The highest ΔE value average was in the ceramic group aged in distilled water (DΔE Vita =4.525±2.843); The lowest mean ΔE value was observed in the universal micro hybrid composite resin group aged in distilled water (DΔE Charisma = 1.890±0.553). A statistically significant difference was found between the samples thermally aged in both distilled water ($p = 0.010$) and pool water ($p = 0.037$) in all groups. Ormocer-based composite resin is better than other materials tested in terms of color stability.

Keywords: Staining, Dental Restorative Materials, Chlorine, Colorimeter, Color Training, Water Treatment of Swimming Pool.

KLORLU YÜZME HAVUZU SUYUNUN RESTORATİF MATERYALLERİN RENKLENMESİNE ETKİSİ

Işıl Sarıkaya[1], Tuğçe Koç[1]

[1]Tokat Gaziosmanpaşa Üniversitesi Diş Hekimliği Fakültesi

Amaç: Çalışmamızın amacı, yüzme havuzu sularına katılan klorun kahve ile renklendirilmiş seramik ve kompozit örneklerin renklenmesi üzerine etkili olup olmadığının araştırılmasıdır.

Materyal Metot: Çalışmamız için A2 renginde ve 1mm kalınlıkta olacak şekilde; universal mikro hibrit kompozit rezin (Charisma Smart, Kulzer, Almanya), ormocer esaslı kompozit rezin (Admira, Voco, Almanya) ve seramik (Vitablocks Mark II, Vita Zahnfabrik, Almanya) materyallerden her grupta 8'er örnek olacak şekilde toplamda 48 örmek hazırlandı (n=8). Örneklerin yüzey bitirmesinde sof-lex diskler (3M Espe, ABD) kullanıldı. Tüm örnekler üreticinin önerileri doğrultusunda hazırlanmış kahve solüsyonunda (Nescafe Classic, Nestle, Türkiye) 48 saat bekletildi. Örneklerin ilk renk ölçümleri yapıldı. Ardından örneklerin yarısı kontrol grubu olarak distile suda, diğer yarısı ise özel olarak hazırlanmış klorlu havuz suyunda termal yaşlandırma cihazında (Thermocycler, SD Mechatronic GmbH, Almanya) 5000 devir yaşlandırma işlemi yapıldı. Tüm örneklerin 2. kez renk ölçümü yapıldı. Örneklerin renk değerleri spektrofotometre (Vita Easy Shade, Vita Zahnfabrik, Almanya) ile ölçüldü. Renk değişimi (ΔE) miktarı CIEDE formülüne göre hesaplandı. İstatistiksel analizler için tek yönlü varyans analizi (ANOVA) ve Tukey HSD test yöntemleri kullanıldı. İstatistiksel anlamlılık düzeyi (p) 0.05 düzeyinde anlamlı kabul edildi.

Sonuç: En yüksek E değeri ortalaması distile suda yaşlandırılan seramik grubunda (DΔE Vita =4,525±2,843); en düşük ΔE değeri ortalaması ise distile suda yaşlandırılan universal mikro hibrit kompozit rezin grubunda (DΔE Charisma = 1,890±0,553) gözlenmiştir. Tüm gruplarda hem distile su (p=0.010) hem de havuz suyunda (p=0.037) termal yaşlandırma yapılan örnekler arasında istatistiksel olarak anlamlı fark bulunmuştur. Ormocer esaslı kompozit rezinin renk stabilitesi açısından test edilen diğer materyallere göre daha iyidir.

Anahtar Kelimeler: Boyanma, Dental Restoratif Materyaller, Klor, Kolorimetre, Renk Ölçümü, Yüzme havuzu Suyu Protokolü.

KNOWLEDGE AND AWARENESS OF OCCLUSION SCHEMES IN COMPLETE DENTURE AMONG POSTGRADUATE STUDENTS

Rumeysa Demirdeşen[1], Gülbahar Işık Özkol[1]

[1]Istanbul University Faculty of Dentistry

Introduction: Patients with complete edentulism require complete dentures. The treatment of edentulous patients requires the restoration of all lost teeth and associated structures in the upper and lower jaw. There are three most important factors that affect the success of complete denture construction. These are well taken impressions, determination of the relationship between the jaws and the vertical dimension, and good formation of the occlusal plane. With all these procedures, it is aimed to restore function to the patient by restoring the lost dentition, providing aesthetics and maintaining patient health. Complete dentures should not only satisfy the patient aesthetically but also provide adequate function and stability. The most important factors affecting prosthetic stability and function are the occlusal plane and the position of the teeth in the prosthesis.

Occlusion is one of the most important issues in dentistry. Occlusion is a very broad and complex subject. Many studies have been conducted to understand occlusion, ranging from mechanical, mathematical and geometrical analyses of the contact relations of the teeth and jaw movements to biological and functional analyses based on natural tooth behavior under different environmental conditions. Appropriate determination of static and dynamic occlusion is an important criterion for the success of complete denture treatment. For a long time, studies have been conducted to determine the ideal occlusion in edentulous patients.

Materials And Methods: The questions of the study were based on the study conducted by Goldstein et al. in 2020. Variables such as gender, graduated faculty, years since undergraduate graduation, academic level, department, and year of graduate education were examined with a total of 10 questions about the occlusion knowledge levels of graduate students in total prostheses. The aim of this study was to determine the knowledge, attitudes and opinions of postgraduate students at Istanbul University Faculty of Dentistry regarding occlusal schemes in complete dentures and to investigate their compliance with the current literature.Approval for the study was obtained from the Istanbul University Faculty of Dentistry Clinical Research Ethics Committee. Between February 10 and April 15, a questionnaire survey was conducted among postgraduate students of Istanbul University Faculty of Dentistry. Volunteers from Istanbul University Dentistry graduate students participated in our study. The individuals participating in our study were informed about the study and its purpose and were asked to volunteer. At the end of the study, the survey results were grouped and evaluated according to criteria such as gender, graduation year, graduate department, specialty or doctoral student. In this context, our study will be conducted and evaluated in the form of a question and answer survey to graduate students studying at Istanbul University Faculty of Dentistry.
The Statistical Package for the Social Sciences (SPSS) version 25.0 (IBM Corp., Armonk, NY, USA) program was used for statistical analysis. Descriptive statistical methods (mean, standard deviation, number, percentage, etc.) were used to evaluate the study data. Qualitative comparisons between groups were performed with Chi-square and Fisher exact test. Results were evaluated at 95% confidence interval and significance was evaluated at $p<0.05$.

Results And Discussion: Of the 103 participants included in the study, 65% were female and 35% were male. When the distribution of the participants according to their academic level was examined, it was found that 73.8% were doctoral students and 26.2% were specialty students. 46.6% of the participants graduated from the Istanbul University dentistry undergraduate program, with an average of 4.10±1.96 years since graduation; 19.4% had postgraduate education in Oral and Maxillofacial Surgery, 1.9% in Oral and Maxillofacial Radiology, 16.5% in Endodontics, 2.9% in Oral Implantology, 7.8% in Orthodontics, 12.6% in Pedodontics, 9.7% in Periodontology, 19.4% in Prosthodontics and 9.7% in Restorative Dentistry; 32% have been in postgraduate education for 4. It was determined from the available data that 32% have been continuing their postgraduate education for 4 years or more.

	All(n:103)	Anatomic 44(%42,7)	Lingualize 54(%52,4)	Buccalize 19(%18,4)	C.guide 28(%27,2)	Monoplane A 63(%61,2)	Monoplane B 22(%21,4)
Category	n	n(%)	n(%)	n(%)	n(%)	n(%)	n(%)
Istanbul University	48	26(54,2)	21(43,8)	10(20,8)	15(31,3)	30(62,5)	12(25,0)
Other Faculties	55	18(32,7)	33(60,0)	9(16,4)	13(23,6)	33(60,0)	10(18,2)
x2		3,978	2,101	0,108	0,415	0,003	0,362
p		0,046	0,147	0,742	0,519	0,955	0,548

There was a statistically significant difference ($p<0.05$) between the level of agreement of the participants regarding the most appropriate occlusion concept used in total prostheses according to the university graduated from, academic level, time elapsed since undergraduate graduation and the type of postgraduate program continued. According to this;

It was found that Istanbul University graduates had a higher rate of participation in the "Anatomic Occlusion" option (54.2% vs 32.7%) compared to other university graduates ($p=0.046$).

	n	Anatomic	Lingualized	Buccalized	C.guided	Monoplane A	Monoplane B
<5 years	70	25(35,7)	37(52,9)	15(21,4)	15(21,4)	45(64,3)	19(27,1)
>5 years	33	19(57,6)	17(51,5)	4(12,1)	13(39,4)	18(54,5)	3(9,1)
x2		3,532	0,000	*	2,806	0,533	*
p		0,060	1,000	0,292	0,094	0,466	0,042

Participants who had completed 5 years or more since undergraduate graduation had a lower rate of agreement with the option "Monoplane Occlusion (without compensation curve and posterior balancing ramp)" (27.1% vs 9.1%) ($p=0.042$).

	n	Anatomic	Lingualize	Buccalize	C.guided	Monoplane A	Monoplane B
Oral,maxillofacial surgery	20	11(55,0)	8(40,0)	4(20,0)	4(20,0)	9(45,0)	5(25,0)
Endodontics	17	6(35,3)	5(29,4)	3(17,6)	4(23,5)	10(58,8)	3(17,6)
Pedpdontics	13	2(15,4)	7(53,8)	2(15,4)	3(23,1)	9(45,8)	6(46,2)
Periodontology	10	5(50,0)	4(40,0)	1(10,0)	3(30,0)	10(58,8)	0(0,0)
Prosthodontics	20	10(50,0)	18(90,0)	2(10,0)	4(20,0)	11(84,6)	5(25,0)
Restorative	10	6(60,0)	5(50,0)	3(30,0)	2(20,0)	7(70,0)	2(20,0)
others	18	4(30,8)	7(53,8)	4(30,8)	8(61,5)	7(53,8)	1(7,7)
x2		8,214	16,833	3,743	9,320	6,211	9,386
p		0,223	0,010	0,711	0,156	0,400	0,153

While it was found that there was a statistically significant difference in the participation rate of the participants in the “Lingualized Occlusion” option according to the type of postgraduate program attended (p=0.010); it was determined that the program with the highest participation rate of 90% was Prosthodontics.

Conclusion: There are many studies in the literature on the examination and comparison of occlusal concepts. Nevertheless, each occlusion concept has its own specific indications. For this reason, none of them has a definite superiority over the other.

The aim of this study was to measure the level of knowledge of postgraduate students at Istanbul University Faculty of Dentistry about the occlusion concepts used in complete dentures.

In the literature, it has been observed that complete denture patients with good alveolar crests and no neuromuscular problems provide adequate function regardless of the occlusal concept used if the complete denture is manufactured appropriately. As a result of our study, in the question about which occlusal concept is used in complete dentures, “Buccalized Occlusion” was the lowest answer with a rate of 18.4%, which can be shown as the reason that buccalized occlusion is not included much in the curriculum of dentistry education. It was determined that the department with the highest rate of 90% answering “Lingualized occlusion” was Prosthodontics. The reason for this significant difference can be shown as the fact that prosthodontics students treat patients with complete edentulousness.

Again, when we examined the literature, it was seen that alveolar bone loss increased in complete dentures using non-balanced occlusion. In our study, 79.6% of the participants answered “Balanced Occlusion” to the question of the occlusion concept with less bone loss. This result of our study shows that the knowledge level of the participants is in line with the current literature.

DİŞ HEKİMLİĞİ LİSANSÜSTÜ ÖĞRENCİLERİNİN TAM PROTEZLERDE OKLÜZYON BİLGİ SEVİYELERİNİN DEĞERLENDİRİLMESİ

Rumeysa Demirdeşen[1], Gülbahar Işık Özkol[1]

[1]İstanbul Üniversitesi Diş Hekimliği Fakültesi

Dişsizlik, tüm dişlerin tamamen kaybedilmesidir. Dişsizlik oranı azalmakla birlikte, yaşlanmaya bağlı olarak dişsiz hasta sayısı artmaya devam etmektedir. Dişsiz hastalar için klasik tedavi tam protezlerdir. Tam protez ile tedavi edilen dişsiz hastalarda başarı birçok faktöre bağlıdır. Oklüzyon, kapanma veya kapalı olma eylemi veya süreci olarak tanımlanır. Diş hekimliğinde maksiller veya mandibular dişlerin veya diş analoglarının kesici veya çiğneyici yüzeyleri arasındaki statik ilişkidir. Oklüzyon, başarılı bir tam protez tedavisi için önemli faktörlerden biridir. Tam protez için gerekli oklüzal şema tartışmalıdır. Tam protez ihtiyacı olan tüm hastalara uyan tek bir oklüzal konsept yoktur. Bu çalışmanın amacı, yüksek lisans öğrencileri arasında tam protezlerde oklüzal şemalar hakkındaki bilgi ve farkındalığı değerlendirmektir. Veriler İstanbul Üniversitesi Diş Hekimliği Fakültesi'nde öğrenim gören katılımcılardan anket yoluyla elde edilmiş ve SPSS yazılımı kullanılarak istatistiksel olarak analiz edilmiştir.

Anahtar Kelimeler: Oklüzyon, Tam Protez

CLINICAL EVALUATION OF 4 IMPLANT SUPPORTED FULL-ARCH FIXED DENTURES FABRICATED WITH 3 DIFFERENT MATERIALS: PILOT STUDY

Kübranur Canbaz[1], Yılmaz Umut Aslan[1]

[1]Marmara University Faculty of Dentistry

Treating patients with severe bone loss is complicated due to missing hard and soft tissue, increased inter-occlusal dimension, loss of facial support, esthetics. Four implant supported full-arch screw retained fixed dentures are more popular since modern approach of placing tilted implant in regions with deficient bone volume.

Study aims to evaluate 5-year clinical outcome of 4 implant supported screw retained full-arch fixed hybrid dentures fabricated with 3 different materials. The null hypothesis is there is no mechanical and biological complication difference in different kind of materials used in fabrication of hybrid dentures.

15 patients with both are edentulous were enrolled in this prospective comparative study. All the patients were treated with 4 implant (2 axial and 2 tilted) (Mega'gen AnyRidge Implant, Mega'gen Implant Co, Degau, South Korea) in each jaw, multi-unit abutments with different angulations were placed simultaneously at the surgery and immediately loaded with full-arch screw-retained PMMA provisional restorations. After 3 months of healing time, all patients were treated with screw retained hybrid dentures. According to inter-occlusal distance, lip support and esthetic demands; 5 patients were treated with PMMA supported with Chrome-Cobalt bar, 5 patients were treated with Porcelain with Chrome-Cobalt bar, and 5 patients were treated with Porcelain with monolithic zirconium. Prosthesis and implant estimated cumulative survival rates (ECSR), marginal bone loss, mechanical complications were assessed. The Wilcoxon signed rank test, least significant differences, and Mann-Whitney U were used to test for statistically significant differences ($P < .005$).

15 patients and 120 implants were evaluated after 5-years. Survival rate of implants and dentures were respectively %100 and %97,77. There were no significant difference of marginal bone loss. Success rate in terms of mechanical complications was %83,40 (1 occlusal screw fracture, 2 chipping, 1 acrylic fracture, 1 acrylic tooth fracture).

Four implant supported full-arch fixed dentures are reliable long-term treatment options for severe bone loss cases. Different materials should be chosen according to esthetic demands and adequate material volume.

ÜÇ FARKLI MATERYAL İLE ÜRETİLEN 4 İMPLANT DESTEKLİ TAM ARK SABİT PROTEZLERİN 5 YILLIK KLİNİK DEĞERLENDİRMESİ: PİLOT ÇALIŞMA

Kübranur Canbaz[1], Yılmaz Umut Aslan[1]

[1]Marmara Üniversitesi Diş Hekimliği Fakültesi

Yaygın kemik kaybı yaşayan hastaların tedavisi, kaybedilmiş sert ve yumuşak dokunun yanı sıra artmış interoklüzal mesafe, yüz destek kaybı ve estetik sorunlar nedeniyle karmaşıktır. Düşük kemik hacmi olan bölgelere açılı implant yerleştirme modern bir yaklaşım olduğundan, dört implant destekli tam ark vida tutuculu sabit protezler daha popülerdir.

Bu çalışmanın amacı, üç farklı malzeme ile üretilen 4 implant destekli vida tutuculu sabit tam ark hibrit protezlerin 5 yıllık klinik sonuçlarını değerlendirmektir. Sıfır hipotezi, hibrit protezlerin üretiminde kullanılan malzemeler arasında mekanik ve biyolojik komplikasyon farkı olmadığıdır.

Maksiller ve mandibular dişsiz 15 hasta, bu prospektif karşılaştırmalı çalışmaya dahil edildi. Tüm hastalara her iki çene için 4 implant (2 eksenel ve 2 açılı) (Mega'gen AnyRidge İmplant, Mega'gen İmplant Şirketi, Degau, Güney Kore) uygulandı, farklı açılarda multi-abutmentlar cerrahi işlem sırasında yerleştirildi ve vida tutuculu tam ark sabit PMMA geçici restorasyonlar hemen yüklendi. 3 aylık iyileşme süresinin ardından tüm hastalar sabit hibrit protezler ile tedavi edildi. İnteroklüzal mesafe, dudak desteği ve estetik taleplere göre, beş hasta Krom-Kobalt altyapıyla desteklenmiş PMMA ile rehabilite edildi, beş hasta Krom-Kobalt altyapı üzerine porselen ile rehabilite edildi ve beş hasta monolitik zirkonyum ile rehabilite edildi. Protez ve implant tahmini kümülatif sağkalım oranları, marjinal kemik kaybı, mekanik komplikasyonlar değerlendirildi. İstatistiksel olarak anlamlı farkları test etmek için Wilcoxon işaretli sıralama testi, en az anlamlı farklar ve Mann-Whitney U kullanıldı ($P < 0,005$).

Beş yıllık takibin ardından 15 hasta ve toplam 120 implant değerlendirildi. İmplant ve protezlerin sağkalım oranları sırasıyla %100 ve %97,77 idi. Marjinal kemik kaybı açısından anlamlı bir fark yoktu. Mekanik komplikasyonlar açısından başarı oranı %83,40 idi (1 oklüzal vida kırığı, 2 chipping, 1 akrilik kırığı, 1 akrilik diş kırığı).

Dört implant destekli tam ark sabit protezler, yaygın kemik kayıplı vakalar için güvenilir uzun vadeli tedavi seçenekleridir. Estetik taleplere ve yeterli malzeme hacmine göre farklı malzemelerin seçilmesi gerekmektedir.

Anahtar Kelimeler: İmplant, dişsizlik,porselen, hibrit, akrilik

IN VIVO VS. IN VITRO COLOR STABILITY OF CAD/CAM HYBRID CERAMIC AND RESIN NANOCERAMIC BLOCKS: A NEW METHOD

Nurullah Türker[1], Deniz Yanık[2], Fatma Güner[3], Ulviye Şebnem Büyükkaplan[1], Şeyma Evrin[1]

[1]Akdeniz University, [2]Bilim University, [3]Private practise

Purpose: The aim of the present study was evaluation and comparison of in vitro and in vivo color change of hybrid ceramic, resin nanoceramic and artificial acrylic resin teeth.

Methods: For in vivo study, the premolar teeth of 16 individuals'upper dentures were removed and premolars were inserted made of Vita Enamic (VE), Lava Ultimate (LU), CeraSmart (CS), and acrylic resin teeth (IV)VE, LU, CS and IV. The color was measured at first, third, and sixth months. For the in vitro study, 120 specimens were prepared from the same materials and immersed in coffee, red wine, and distilled water for 24, 72, and 144 hours. Color difference (ΔE00), translucency (TP) and contrast ratio (CR) were obtained using a spectrophotometer. Shapiro Wilk, one-way ANOVA, and repeated measures ANOVA methods were used for statistical analysis.

Results: ΔE00 of VE and LU were higher than CS and IV ($p<0.05$). ΔTP of VE and LU were lower than CS and IV ($p<0.05$). ΔTP of CS was higher in red wine compared to coffee. ΔCR of CS and IV were increased with prolonged immersion (144 hours) ($p<0.001$). ΔE00 and ΔCR were similarly affected in coffee and red wine. All discolorations were higher than clinical acceptability (ΔE00>1.77). ΔE00 of VE and LU increased over time ($p<0.01$) for in vivo stages. No difference was detected between in vivo and in vitro ΔE00 of CS ($p>0.05$). The color difference (ΔE00) values of VE, LU and IV were higher in the in vitro stages. LU and VE showed lower color stability thus, their use in esthetic regions is questionable. Coffee and red wine had a similar effect on discoloration and opalescence. In vitro discoloration conditions did not correspond to the in vivo discoloration according to the new method presented in this study.

Keywords: CAD/CAM blocks, discoloration, spectrophotometer

CAD/CAM HİBRİT SERAMİK VE REZİN NANOSERAMİK BLOKLARIN IN VIVO IE IN VITRO YÖNTEM İLE RENK DEĞİŞİMLERİNİN KARŞILAŞTIRILMASI: YENİ BİR YÖNTEM

Nurullah Türker[1], Deniz Yanık[2], Fatma Güner[3], Ulviye Şebnem Büyükkaplan[1], Şeyma Evrin[1]

[1]Akdeniz Ünivesitesi, [2]Bilim Üniversitesi, [3]Serbest hekim

Amaç: Bu çalışmanın amacı CAD/CAM hibrit seramik, rezin nanoseramik ve yapay akrilik rezin dişlerin in vitro ve in vivo yöntemle renk değişikliklerini karşılaştırmaktır.

Yöntem: İn vivo çalışma için 16 katılımcının üst protezlerinin küçük azı dişleri çıkarıldı ve Vita Enamic (VE), Lava Ultimate (LU), CeraSmart (CS) ve akrilik dişlerden (IV) küçük azı dişleri yerleştirildi. Renk birinci, üçüncü ve altıncı ayda ölçüldü. İn vitro çalışma için aynı materyallerden 120 örnek hazırlandı ve 24, 72 ve 144 saat boyunca kahve, kırmızı şarap ve distile suda bekletildi. Renk farkı (ΔE00), yarı saydamlık (TP) ve kontrast oranı (CR) bir spektrofotometre kullanılarak elde edildi. İstatistiksel analiz için Shapiro Wilk, tek yönlü ANOVA ve tekrarlanan ölçümler ANOVA yöntemleri kullanıldı.

Bulgular: VE ve LU'nun ΔE00'si CS ve IV'ten yüksekti ($p<0.05$). VE ve LU'nun ΔTP'si CS ve IV'e göre daha düşüktü ($p<0.05$). CS'nin ΔTP'si kırmızı şarapta kahveye kıyasla daha yüksekti. Uzun süreli suda bekletmede (144 saat) CS ve IV'ün ΔCR'si arttı ($p<0.001$). ΔE00 ve ΔCR kahve ve kırmızı şarapta benzer şekilde etkilenmiştir. Tüm renklenmeler klinik kabul edilebilirliğin üzerindeydi (ΔE00>1.77). VE ve LU'nun ΔE00'si in vivo aşamalar için zamanla arttı ($p<0.01$). CS'nin in vivo ve in vitro ΔE00 değerleri arasında fark saptanmadı ($p>0.05$). VE, LU ve IV'ün renk farkı (ΔE00) değerleri in vitro aşamalarda daha yüksekti. Kahve ve kırmızı şarabın renk değişikliği ve opaklık üzerinde benzer bir etkisi vardı. İn vitro koşullarda renk değişimi, bu çalışmada sunulan yeni yönteme göre in vivo renk değişimine karşılık gelmedi.

Anahtar Kelimeler: CAD/CAM BLOK, renkleme, spektrofotometre

THE EFFECT OF FOOD SIMULATING SOLUTIONS ON THE MECHANICAL PROPERTIES OF INTERIM CROWN MATERIALS FABRICATED WITH 3D DENTAL PRINTERS

Berkman Albayrak[1], Emir Yüzbaşıoğlu[2], Yeşim Ölçer Us[1], Gökhan Özdemir[3]

[1]Department of Prosthodontics, Bahcesehir University, School of Dental Medicine, Istanbul, Turkey, [2]Private Practice, Istanbul, Turkey, [3]Private Practice, Mardin, Turkey

Purpose: In this study, it is aimed to examine the effect of food-simulating solutions on the mechanical properties of three current 3D-printed interim restoration resins and one CAD/CAM interim restorative material.

Materıal & Method: The 3D printed interim restoration resins of Dentona Optiprint Temp, Bego VarseoSmile Temp and Duraprint and the interim restorative material Telio CAD blocks compatible for CAD/CAM production were used. A total of 192 specimens were obtained from three different current 3D printed interim restoration resins and one CAD/CAM interim restorative material (25x2x2 mm); these specimens were randomly divided into four subgroups, 12 in each. Three of the groups were determined as test groups to be kept in food simulating solutions (citric acid, ethanol, heptane), and the other group to be kept in distilled water was determined as the control group. Then, the test group specimens were placed all separately in citric acid, ethanol and heptane solutions in airtight glass bottles at 37°C; and control group samples were kept separately in distilled water for 7 days. The flexural strength of the specimens was calculated after performing a three-point bending test. One-way ANOVA test was performed to test the significance of the data of the three test groups and the control group and statistical comparison was made between the groups with post-hoc Tukey test. The significance level was determined as 0.05.

Results: A statistically significant difference was found between different interim crown materials (p=0.00) and the groups kept in different solutions (p=0.01). Duraprint and Telio CAD exhibited statistically significant superior flexural strength compared to other 3D printed interim restorations. Groups kept in ethanol exhibited statistically significantly lower flexural strength than groups kept in food-simulating solutions except heptane (p=0.09).

Conclusion: Interim restoration materials exposed to various foods may exhibit different mechanical properties over time. When the mechanical properties of current 3D printed interim restorations are evaluated, various resins can be a good alternative to CAD/CAM milled interim crown materials.

Keywords: 3D printer, flexural strength, interim restoration, food simulating solution, mechanical property

GIDALARI TAKLİT EDEN SIVILARIN ÜÇ BOYUTLU DENTAL YAZICILAR İLE ÜRETİLEN GEÇİCİ KRON MATERYALLERİNİN MEKANİK ÖZELLİKLERİNE ETKİSİNİN İNCELENMESİ

Berkman Albayrak[1], Emir Yüzbaşıoğlu[2], Yeşim Ölçer Us[1], Gökhan Özdemir[3]

[1]Protetik Diş Tedavisi Anabilim Dalı, Bahçeşehir Üniversitesi Diş Hekimliği Fakültesi, İstanbul, Türkiye[2] Özel Muayenehane, İstanbul, Türkiye, [3]Özel Muayenehane, Mardin, Türkiye

Amaç: Bu çalışmada; gıda taklit eden solüsyonların, 3 boyutlu yazıcılarda kullanılan güncel üç geçici restorasyon reçinesi ile CAD/CAM cihazlarında kullanılan bir adet geçici restoratif materyalin mekanik özellikleri üzerine etkisinin incelenmesi amaçlanmaktadır.

Gereç Ve Yöntem: Üç boyutlu yazıcılarda kullanılan geçici restorasyon reçineleri olan Dentona Optiprint Temp, Bego VarseoSmile Temp ve Duraprint ile CAD/CAM cihazında kullanılan geçici restoratif materyali Telio CAD bloklar kullanılmıştır. Üç farklı geçici restorasyon reçinesi ile bir adet CAD/CAM geçici restorasyon materyalinden toplam 192 adet spesimen elde edilmiş (25x2x2 mm); bu spesimenler de her birinde 12 adet olacak şekilde rastgele dört alt gruba ayrılmıştır. Grupların üç tanesi gıdaları taklit eden solüsyonlarda (sitrik asit, etanol, heptan) bekletilmek üzere test grupları, distile suda bekletilecek diğer grup ise kontrol grubu olarak belirlenmiştir. Ardından deney grubu spesimenler 37°C sıcaklıkta hava geçirmez cam şişeler içerisinde yer alan sitrik asit, etanol ve heptan solüsyonları içerisinde; kontrol grubu spesimenleri ise distile su içinde 7 gün bekletilmiştir. Spesimenlerin bükülme mukavemeti, üç nokta eğme testi gerçekleştirilmesinin ardından hesaplanmıştır. Deney gruplarına ait normal dağılım gösteren veriler için tek yönlü ANOVA testi gerçekleştirilmiş; post-hoc Tukey testi ile deney grupları arasında istatistiksel karşılaştırma yapılmıştır. Anlamlılık düzeyi 0,05 olarak belirlenmiştir.

Bulgular: Geçici kron materyalleri arasında (p=0.00) ve farklı solüsyonlar içerisinde bekletilen deney grupları arasında istatistiksel olarak anlamlı düzeyde farklılık tespit edilmiştir (p=0.01). Duraprint ve Telio CAD diğer üç boyutlu yazıcılı geçici restorasyonlara göre istatistiksel olarak anlamlı düzeyde daha üstün bükülme mukavemeti sergilemişlerdir. Etanol içinde bekletilmiş olan gruplar, heptan grubu hariç (p=0.09) diğer gıda taklit eden solüsyonlarda bekletilmiş olan gruplara göre istatistiksel olarak anlamlı düzeyde daha düşük bükülme mukavemeti sergilemişlerdir.

Sonuç: Çeşitli besinlere maruz kalan geçici restorasyon materyalleri zaman içerisinde farklı mekanik özellik sergileyebilmektedirler. Güncel üç boyutlu yazıcılı geçici restorasyonların mekanik özellikleri değerlendirildiğinde, çeşitli reçineler CAD/CAM'le kazınan geçici kron materyallerine iyi bir alternatif oluşturmakta bilmektedirler.

Anahtar Kelimeler: 3 boyutlu yazıcı, bükülme mukavemeti, geçici restorasyon, gıda taklit eden solüsyon, mekanik özellik

3D PRINTED PERMANENT RESTORATIONS; CASE SERIES

Ecem Kahya[1], Sina Saygılı[1], Gülbahar Işık Özkol[1]

[1]Department of Prosthodontics, Faculty of Dentistry, Istanbul University

The materials used in prosthetic treatments can now be produced to standard quality and reproducibility trough digital technologies. Additive manufacturing methods are evolving and becoming more widely used. Additively manufactured permanent restorative resin materials have the advantage of being cost-effective, less fragile and easy to repair compared to ceramic restorations (1). Due to the lack of clinical studies in the literature on the use of these materials, the limits of their indications are not known and applications are performed under the guidance and instructions of the companies (2, 3). The aim of this case series is to describe the application of permanent resin restorations produced with three-dimensional printers.

Six 3D printed permanent resin restorations were fabricated in three patients, two females and one male, aged between twenty-two and forty-six years. After digital impressions were taken and designs were made, the restorations were fabricated on a 3D printer using permanent restorative resin.The restorations were cemented using resin cement according to adhesive protocols.

As a conclusion, 3D printed permanent resin restorations appear to be successfully used in both posterior and anterior teeth by achieving colour harmony, considering the low cost advantage.

Keywords: Additive manufacturing, permanent restoration, permanent restorative resin

ÜÇ BOYUTLU YAZICILAR İLE ÜRETİLEN DAİMİ REÇİNE RESTORASYONLARI; VAKA SERİSİ

Ecem Kahya[1], Sina Saygılı[1], Gülbahar Işık Özkol[1]

[1]Protetik Diş Tedavisi Anabilim Dalı, Diş Hekimliği Fakültesi, İstanbul Üniversitesi

Giriş: Bilgisayar destekli tasarım/bilgisayar destekli üretim (CAD/CAM) endüstride onlarca yıldır kullanılmaktadır ve son yıllarda diş hekimliğinde ölçü, model ve geçici protez üretiminden nihai restorasyonlara kadar popülerliği artmıştır. Dental CAD/CAM sistemleri bir tarayıcı, taranan verileri işleyen bir yazılım ve verileri gerçek bir restorasyona, proteze veya apareye dönüştüren bir üretim sisteminden oluşur. Bu "dijital iş akışı" klinisyenin diş preparasyonunu gözden geçirip değerlendirmesine ve amaçlanan tedavi planını yerine getiren bir restorasyon tasarlamasına olanak tanır. Sonuç olarak, sürecin dijitalleştirilmesi, geleneksel yöntemlere kıyasla çalışma sürelerini ve işçiliği azaltmış, hassasiyeti yüksek restorasyonların kolay ve doğru bir şekilde çoğaltılmasını kolaylaştırmıştır; dahası, bu yaklaşım ekonomik olarak konvansiyonel yaklaşım ile rekabetçi olmaktadır. Dijital üretim yöntemleri ikiye ayrılmaktadır. Günümüzde eksiltmeli üretim teknikleri, restorasyonları tek bir malzeme bloğundan frezelemek için kullanılabilir. Bu işlem, nihai restorasyonun oklüzal anatomisi gibi karmaşık özelliklerinin dijital tasarımdan kopyalanmasına izin vermek için küçük aletlere sahip çok eksenli bir frezeleme ünitesi kullanılarak yapılabilir. Avantajları arasında; iyileştirilmiş restorasyon uyumu, iyileştirilmiş iş akışı verimliliği, azaltılmış iş gücü ve zaman sayılabilir. Dezavantaj olarak ise, işlem sırasında malzemenin büyük bir bölümünün israfı ve alet aşınması ve pahalı olması yer alır. Eklemeli üretim sistemleri, son zamanlarda restorasyonlar ve tıbbi cihazlar elde etmek için bir yöntem olarak tanıtılmıştır. Bilgisayar destekli tasarım tamamlandıktan sonra çok kesitli görüntülere bölünür. Her milimetre için, makinenin nihai şeklini oluşturmak üzere malzemeleri katmanlar katman yerleştirir. Eklemeli üretim sistemlerini çıkarmalı üretimden farklı olarak; malzeme israfı yok, büyük nesneler üretilebilir, pasif üretim, detaylar iyi verilebilir. Eklemeli olarak üretilen daimi restoratif reçine malzemelerinin seramik restorasyonlara kıyasla uygun maliyetli, daha az kırılgan ve tamiri kolay olması gibi avantajları söz konusudur (1). Materyallerin kullanımı hakkında literatürde yeterli klinik çalışmaolmadığı için endikasyonlarıyla ilgili sınırlar bilinmemekle birlikte uygulanmalar firmaların yönlendirme ve kullanım talimatlarıyla gerçekleştirilmektedir (2,3). Bu vaka serisinin amacı üç boyutlu yazıcılar ile üretilen daimi reçine restorasyonların hasta üzerinde uygulanmasıdır.

Vaka Serisi: Bu vaka serisinde yirmi iki ve kırk altı yaşları arasında, iki kadın ve bir erkek toplam üç hastaya altı adet üç boyutlu yazıcılar ile üretilen daimi reçine restorasyonları yapılmıştır. Toplamda iki adet posterior dört adet anterior restorasyon yapılmıştır. Kırk altı yaşındaki kadın hasta İstanbul Üniversitesi Diş Hekimliği Fakültesi Protetik Diş Tedavisi Anabilim Dalı'na ön bölgede bulunan kuron restorasyonları ve diastema şikayeti ile başvurmuştur. Hasta estetik beklentisini belirterek sadece kuronların değiştirilmesini değil simetriğindeki dişlerin de tedavi planına katılmasını istediğini dile getirmiştir. İşlemlere başlamadan hastadan yazılı onam alınmıştır. Tedavi planı öncesi ölçüler alınmış ve modeller bilgisayar destekli tasarım için dijitalize edilmiştir. Dijital modeller üzerinde hastadan alınan fotoğraf kayıtları da dikkate alınarak bir teşhis mum çalışması yapılmaya başlanmış ve 12-22 numaralı dişler arasındaki dört dişin restorasyonuna karar verilmiştir.

Teşhis çalışması yapılan model üç boyutlu yazıcıda üretilmiş ve üzerinden A tipi silikon (Elite HD+ Putty Soft, Zhermack, İtalya) kullanılarak silikon anahtar oluşturulup yapılan tasarım geçici akrilik materyali (Luxatemp Star A1, DMG, Almanya) ağız içerisine aktarılmış ve değerlendirilmiştir. Estetik ve fonksiyonel durumlar göz önüne alınarak hem hekim hem de hasta yönlendirmesi ile geçiciler üzerinde değişiklikler yapılmıştır. Hastanın endikasyonu düşünüldüğünde birçok seçenek ortaya çıkmakla birlikte metal-seramik restorasyonun estetik beklentiyi karşılamayacağına karar verilmiştir. Tam seramik restorasyonlar hastaya sunulmuş fakat maliyetlerinin yüksek olması dezavantajı sebebiyle vazgeçilmiştir. Diğer materyaller de değerlendirilerek hem adeziv teknikler kullanarak minimal invaziv restorasyona izin veren hem de maliyetleri yönünden avantajlı olan eklemeli olarak üretilmiş daimi reçine materyaline karar verilmiştir. Geçici restorasyonlar referans alınarak diş kesimleri yapılmıştır. Ağıziçi tarayıcıyla (Trios 4, 3Shape, Danimarka) alınan ölçüler sonucunda nihai protezler geçici dişler üzerinde yapılan değişiklikler de dikkate alınarak tasarlanmıştır. Geçici protezler A1 renginde uygulanmış fakat bu rengi hem hasta beğenmemiş hem de diğer dişlerle uyumlu bulunmamıştır. Bu sebeple nihai protezler için A2 rengine karar verilmiştir. Nihai protezlerin tasarımı hekim tarafından da onaylandıktan sonra üç boyutlu yazıcıda (Max UV, Asiga, Avustralya) daimi restoratif reçine (Crowntec, Saremco, İsviçre) kullanılarak üretilmiştir. Bitmiş protezler üç boyutlu yazıcılarla üretilmiş model üzerinde denenmiş ve cila işlemleri uygulanmıştır. Restorasyonlar hasta ağzında denenmiş, hekim tarafından değerlendirildikten sonra fikrini sormak için hastaya gösterilmiştir. Hastanın da onayı alındıktan sonra simantasyon prosedürlerine geçiş yapılmıştır.

Anterior Restorasyonlar Başlangıç

Anterior Restorasyonlar Bitim

İkinci hasta 35 yaşında erkek, sağ alt çenesinde birinci molar dişindeki kırık ile kliniğimize başvurdu. Diğer hasta ise 22 yaşında kadın ve kliniğimize sağ üst 1. büyük azı dişindeki kırık ile başvurdu. Yapılan değerlendirmeler sonucunda iki hastaya da eklemeli üretim yöntemleriyle kullanılan daimi restoratif reçine materyali kullanılmasına karar verilmiştir. Diş üzerinde gerekli hazırlıklar yapıldıktan sonra dijital ölçüler alınmış ve laboratuvara iletilmiştir. Laboratuvarda tasarım ve üretim aşamaları tamamlanmıştır. Dişler üzerinde denendikten sonra simantasyon aşamasına geçilmiştir.

Sağ alt birinci molar restorasyon başlangıç

Sağ alt birinci molar restorasyon bitim

Sağ üst 1. molar restorasyon başlangıç.

Sağ üst 1. molar restorasyon bitim

Restorasyonların simantasyonu için bir self adeziv rezin siman (Gcem- One, GC, Japonya) kullanımına karar verilmiş ve dişleri izole ederek simantasyon işlemine başlanmıştır. Dişler 30 saniye süre ile asitlenmiş ve daha sonra yine aynı süre boyunca bol su ile yıkanmıştır. Restorasyonların iç yüzeyi alkol ile silinerek temizlenmiş ve iyice kurutulduktan sonra içlerine simantasyon kiti içerisindeki primer (G- Multi Primer, GC, Japonya) bond fırçası yardımıyla sürülmüş ve firmanın yönlendirmesiyle hafifçe hava sıkılarak fazlası uzaklaştırılmıştır. Dişler üzerine simantasyon kitinin kendi bonding ajanı uygulanmış ve yine firma talimatıyla 10 saniye beklenip 5 saniye hava ile kurutulmuştur. Son olarak da restorayonlar içerisine rezin siman konularak simantasyon gerçekleştirilmiştir. Taşan siman fazlalıkları temizlenmiş arayüzler de diş ipi ile kontrol edilmiştir.

Sonuç: Günümüzdeki teknolojik gelişmelerle birlikte daha önce hiçbir işlem görmemiş dişlerde ilk seçenek olarak kuron endikasyonu konularak agresif bir şekilde diş kesimi yapılması artık bırakılması gereken bir düşünce olmaya başlanmıştır. Sonuç olarak üç boyutlu yazıcılar ile üretilen daimi reçine restorasyonlar, düşük maliyet avantajı da göz önünde bulundurulduğunda posterior ve anterior bölgede renk uyumu yakalanarak başarıyla kullanılabilir gibi görünmektedir. Eklemeli üretim yöntemleriyle kullanılan daimi restoratif reçine materyali klinikte başarıyla kullanılabilir gibi görünmektedir fakat hakkında daha fazla klinik çalışmaya ihtiyaç duymaktadır

COLOR CHANGE OF CONTEMPORARY INDIRECT RESTORATION MATERIAL CEMENTED WITH DIFFERENT LUTING AGENTS AFTER AGING

Ali Eren Kızıltepe[1], Beril Koyuncu[1], Ayşe Atay[1]

[1]Altınbaş University Faculty of Dentistry, Department of Prosthodontics, Istanbul,Turkey

Aim: The aim of this in-vitro study is to evaluate the color changes of 3D-printed-indirect-restoration material (Saremco print-CROWNTEC; SAREMCO Dental AG, Switzerland) cemented with various luting agents after thermocycling.

Material And Method: 40 disc-shaped samples with 1,1.5-and 2mm thickness with a diameter of 8mm were prepared (N=120) according to the manufacturer's instructions. All samples were polished with 600-grit, 800-grit and 1000-grit silicon carbide sheets and cleaned. Then the unpolished surfaces of samples were sandblasted with 110 µm aluminium-oxide (Al2O3) particles. Groups were divided into four subgroups regarding different luting agents in clear or neutral color (n=10). The groups are as follows: Two dual-cure resin cements (PanaviaV5, Variolink Esthetic DC), one light-cure resin cement (Variolink Esthetic LC), one flowable composite resin (G-ænial Universal Injectaable). All samples were cemented with luting agents according to the manufacturer's instructions. Color values were measured by using a spectrophotometer. Then samples were subjected to thermocycling (5°C and 55°C; 5.000 or 10.000 cycles). Color measurements were repeated and the color difference was calculated. Normality of data distribution was tested by using the Kolmogorov-Smirnov test. Statistical analysis was performed using a three-way analysis of variance (ANOVA) and Tukey's multiple comparison tests at a significance level of $p<0.05$.

Results: ΔE values were significantly influenced by the thickness, luting agents and cycle periods ($p<0.05$). No significant interactions were present among thickness, luting agents and cycle periods. ($p>0.05$). There were no statistically significant differences between the ΔE0 and ΔE1 values of the G-ænial Universal Injectaable for thickness of 1.5 and 2mm; and, PanaviaV5 for thickness of 1.5mm. PanaviaV5 showed significantly the highest ΔE0 and ΔE1 values ($p<0.05$).

Conclusion: Thickness, type of luting agent and aging process have an effect on color change. The ΔE0 and ΔE1 values of specimens cemented with PanaviaV5 at 1mm and 1.5mm thickness and the ΔE1 values of specimens cemented with Variolink Esthetic LC and Variolink Esthetic DC at 1mm thickness were above the clinically acceptable threshold value (ΔE>3.5).

Keywords: 3D Printing, Aging, Color change, Luting Agents

FARKLI KOMPOZİT REZİN SİMANLARLA SİMANTE EDİLEN İNDİREKT RESTORASYON MATERYALİNİN YAŞLANDIRMA SONRASI RENK DEĞİŞİMİ

Ali Eren Kızıltepe[1], Beril Koyuncu[1], Ayşe Atay[1]

[1]Altınbaş Üniversitesi Diş Hekimliği Fakültesi,
Protetik Diş Tedavisi Anabilim Dalı, İstanbul, Turkey

Amaç: Bu in-vitro çalışmanın amacı, farklı rezin simanlar ile simante edilen 3-boyutlu-üretilen-indirekt-restorasyon-materyalinin (Saremco print-CROWNTEC; SAREMCO Dental AG, İsviçre) termal siklus ile yaşlandırma sonrası renk değişimlerini değerlendirmektir.

Materyal ve Metod: 1,1,5 ve 2 mm kalınlığında, çapı 8 mm olan 40 adet disk şeklindeki örnek (N=120) üretici talimatlarına göre hazırlandı. Tüm örnekler 600-grit, 800-grit ve 1000-grit silisyum karbit zımpara kâğıdı ile parlatıldı ve temizlendi. Daha sonra örneklerin cilalanmamış yüzeyleri 110 µm alüminyum oksit (Al2O3) partikülleri ile kumlandı. Gruplar şeffaf veya nötr renkte farklı yapıştırıcı ajanlarına göre dört alt gruba ayrıldı (n=10). Gruplar aşağıdaki gibidir: İki dual-cure rezin siman (PanaviaV5, Variolink Esthetic DC), bir light-cure rezin siman (Variolink Esthetic LC), bir akışkan kompozit rezin (G-ænial Universal Injectaable). Tüm örnekler üretici talimatlarına göre yapıştırıcı ajanları ile simante edildi. Renk değerleri spektrofotometre kullanılarak ölçüldü. Daha sonra örnekler termal siklusa tabi tutuldu (5°C ve 55°C; 5.000 ve 10.000 döngü). Renk ölçümleri tekrarlanmış ve renk farklılıkları hesaplandı. Veri dağılımının normalliği Kolmogorov-Smirnov testi kullanılarak test edildi. İstatistiksel analiz, $p<0,05$ anlamlılık düzeyinde üç yönlü varyans analizi (ANOVA) ve Tukey'in çoklu karşılaştırma testleri kullanılarak gerçekleştirildi.

Bulgular: ΔE değerleri kalınlık, yapıştırıcı ajanları ve termal siklus periyotlarından anlamlı olarak etkilenmiştir ($p<0.05$). Kalınlık, yapıştırıcı ajanları ve döngü süreleri arasında anlamlı bir etkileşim bulunmamıştır. ($p>0.05$). G-ænial Universal Injectaable'ın ΔE0 ve ΔE1 değerleri arasında 1,5 ve 2 mm kalınlık için; PanaviaV5'in ise 1,5 mm kalınlık için istatistiksel olarak anlamlı bir fark bulunmamıştır. PanaviaV5 anlamlı olarak en yüksek ΔE0 ve ΔE1 değerlerini göstermiştir ($p<0.05$).

Sonuç: Kalınlık, yapıştırıcı ajanı tipi ve yaşlandırma işlemi renk değişimini etkilenmiştir. PanaviaV5 ile 1mm ve 1.5mm kalınlıkta simante edilen örneklerin ΔE0 ve ΔE1 değerleri ile Variolink Esthetic LC ve Variolink Esthetic DC ile 1mm kalınlıkta simante edilen örneklerin ΔE1 değerleri klinik olarak kabul edilebilir eşik değerin üzerindedir (ΔE>3.5).

Anahtar Kelimeler: 3 Boyutlu Baskı, Yaşlandırma, Renk Değişimi

COLOR CHANGE AND TOOTH SENSITIVITY OF CAD/CAM TEMPORARY RESTORATIONS: A RANDOMIZED CLINICAL FOLLOW-UP

Gökçe Keçeci[1], Özge Parlar Öz[1]

[1]Gaziantep Unıversity

With the use of CAD/CAM systems, it is aimed to reduce time spent at the patient's durationand to improve the aesthetic and mechanical properties of therestorations. The aim of this study is the clinically evaluation of temporary restorations produced with CAD/CAM (Computer Aided.Design/Computer. Aided Manufacture) in terms of color change and tooth sensitivity. It is planned to prepare a total of 45 temporary restorations, n=15, from 3 different temporary crown materials (Protemp, Telio CAD and Vita CAD). A 3-month color change was observed using the CIEDE2000 color formulation. Tooth sensitivity was assessed using the visual analog scale (VAS). The conformity of the measurements to the normal distribution was examined with the Shapiro Wilk test and it was determined that these values did not show normal distribution ($p<0.05$). While Friedman test was used to measure within-group variables; Kruskal-Wallis test was used in the evaluation between groups. A statistically significant difference was found between the ΔE values of the three materials examined in the study ($p<0.05$). The lowest ΔE value (2.71 ± 2.23) was found in the Vita CAD group between immediately after the procedure and 2 weeks. The Protemp group experience a noticeable color change in the clinic. Tooth sensitivity after the procedure was observed more in the Vita CAD group than in the other groups. However, with time, tooth sensitivity was not observed in all three groups. In conclusion; In the temporary restoration materials examined in the study, clinically noticeable color changes were observed over time, but sensitivity was not observed. Color stability is clinically important for long-term temporary use.

Keywords: CAD/CAM, Temporary Restoration, Color change, Tooth sensitivity

CAD/CAM GEÇİCİ RESTORASYONLARIN RENK DEĞİŞİMİ VE DİŞ HASSASİYETİNİN DEĞERLENDİRİLMESİ: RANDOMİZE KLİNİK ÇALIŞMA

Gökçe Keçeci[1], Özge Parlar Öz[1]

[1]Gaziantep Üniversitesi

Restorasyon materyallerindeki güncel ilerlemeler ve gelişmeler ile birlikte, geçici kuron-köprü. restorasyonları da CAD/CAM (Computer Aided Design/Computer.Aided Manufacture) yöntemi kullanılarak. hazırlanabilmektedir. CAD/CAM sistemlerinin kullanılması ile hasta başında geçirilen zamandan tasarruf edilmesi, restorasyonların estetik ve mekanik özelliklerinin iyileştirilerek geliştirilmesi amaçlanmıştır. Bu çalışmanın amacı CAD/CAM ile üretilen geçici restorasyonların renk değişimi ve diş hassasiyet açısından klinik olarak değerlendirilmesidir. Çalışmada 3 farklı geçici kron materyalinden (Protemp, Telio CAD ve Vita CAD) n=15 olmak üzere, toplam 45 geçici restorasyon hazırlanması planlanmıştır. CIEDE2000 renk formülasyonu kullanılarak 3 aylık renk değişimi gözlenmiştir. Görsel analog skala (VAS) kullanılarak diş hassasiyeti değerlendirilmiştir. Ölçümlerinin normal dağılıma uygunluğu Shapiro Wilk testi ile incelenmiş olup bu değerlerin normal dağılım göstermediği belirlenmiştir ($p<0,05$). Grup içi değişkenlerin ölçümünde Friedman testi kullanılırken; gruplar arası değerlendirmede Kruskal-Wallis testine başvurulmuştur. Çalışmada incelenen üç materyalin ΔE değerleri arasında istatistiksel olarak anlamlı bir fark bulunmuştur ($p<0,05$). En düşük ΔE değeri($2,71 \pm 2,23$) Vita CAD grubunda işlemden hemen sonra ile 2. Hafta arasında saptanmıştır. Protemp grubu klinikte farkedilir derecede renk değişimine uğramıştır. Vita CAD grubunda işlem sonrası diş hassasiyeti diğer gruplara oranla daha fazla gözlenmiştir. Ancak zamanla her üç grubunda diş hassasiyeti gözlenmemiştir. Sonuç olarak; çalışmada incelenen geçici restorasyon materyallerinde klinik olarak zamanla farkedilebilir renk değişimleri gözlenmiş olup, hassasiyet ise gözlenmemiştir. Renk stabilitesi uzun dönem geçici kullanımında klinik olarak oldukça önemlidir.

Anahtar Kelimeler: CAD/CAM, Geçici Restorasyon, Renk değişimi, Diş hassasiyeti

ASSESSMENT OF FLEXURAL STRENGTH OF DENTURE BASE ACRYLIC RESINS FABRICATED BY CONVENTIONAL AND DIGITAL METHODS

Senay Melis Korkmaz[1], Ceren Küçük[1]

[1]Marmara University Faculty of Dentistry, Department of Prosthodontics, Istanbul, Turkey

Purpose: The fabrication process and the type of resin utilized may have contributed to the denture bases unsatisfactory mechanical qualities and clinical failure. The purpose of this study was to evaluate the flexural strength of denture base resins produced by 3D printing, conventional compression molding, and computer-aided design and manufacturing (CAD-CAM).

Materials and Method: A total of 80 rectangular specimens were fabricated from one conventional heat-polymerized (Paladent), one CAD/CAM produced (IvoBase CAD disc), one 3D-printed material(ASIGA Dentabase) and two 3D printers (ASIGA Max and Frozen Mini 4K) for denture base fabrication. The three point flexure test was used for flexural strength testing. Results: The findings of our investigation indicate that there is no statistically significant disparity in the flexural strengths of the acrylic base materials produced using traditional methods, Cad/Cam milling, and 3D printing techniques used in our research. No statistically significant variation was seen in the acrylic base materials created using various 3D printing techniques. The clinical acceptability of the outcomes was seen across all groups.

Conclusion: Despite the prevalent use of CAD/CAM and 3D printing technologies in recent developments, more research is warranted to explore the expanding array of materials and systems within the realm of digital dentistry.

Keywords: CAD/CAM, three dimensional printing, denture base, digital fabrication

KONVANSİYONEL VE DİJİTAL YÖNTEMLERLE ÜRETİLEN PROTEZ KAİDE MATERYALLERİNİN BÜKÜLME DAYANIMLARININ DEĞERLENDİRİLMESİ

Senay Melis Korkmaz[1], Ceren Küçük[1]

[1]Marmara Üniversitesi Diş Hekimliği Fakültesi, Protetik Diş Tedavisi Anabilim Dalı, İstanbul, Türkiye

Amaç: Protez kaidelerinin zayıf mekanik özellikleri ve klinik başarısızlığı, protez kaidesinin üretim tekniği ve kullanılan akrilik rezin çeşitinden kaynaklanabilir. Bu çalışmanın amacı 3 boyutlu yazıcı, konvansiyonel basınçla kalıplama tekniği ve CAD/CAM sistemi ile üretilen protez kaide rezinlerinin bükülme dayanımlarını değerlendirmektir.

Materyal ve Metod: Bir grup konvansiyonel basınçla kalıplama tekniği, bir grup Cad/Cam sistemi, bir grup 3B ve farklı iki 3B yazıcı sistemi kullanılarak ile toplamda 80 adet dikdörtgen prizma şeklinde numune üretildi. Sertlik dayanımı testi için ise üç nokta eğilme testi kullanıldı. Bükülme dayanımı testi için üç nokta bükülme testi kullanıldı.

Bulgular: İstatistiksel analizler sonucunda kullandığımız konvansiyonel, Cad/Cam kazıma ve 3B yazıcılarla üretilen akrilik kaide materyallerinin bükülme dayanımları arasında anlamlı bir fark elde edilmemiştir. Bu materyaller içerisinde en düşük bükülme dayanım değeri konvansiyonel üretim grubunda görülürken en yüksek bükülme dayanım değeri ise Cad/Cam kazıma grubunda görülmüştür. Farklı üç boyutlu yazıcı sistemlerle üretilen akrilik kaide materyallerinin değerleri karşılaştırıldığında ise istatistiksel olarak anlamlı bir fark elde edilememiştir. Tüm grupların sonuçları klinik olarak kabul edilebilir bulunmuştur.

Sonuç: Günümüzde gelişen teknolojiyle birlikte Cad/Cam ve 3B yazıcı sistemlerinin kullanımı yaygınlaşmış olsa dahi dijital diş hekimliğinde artan materyal ve sistem çeşitliliğini takiben daha fazla çalışma yapılmalıdır.

Anahtar Kelimeler: CAD/CAM, üç boyutlu yazıcı, akrilik kaide, dijital üretim

EFFECT OF DIFFERENT SURFACE TREATMENTS AND RESIN MATERIALS ON THE REPAIR BOND STRENGTH OF 3D-PRINTED INDIRECT RESTORATION MATERIAL

Muteber Aydın[1], Beril Koyuncu[1], Ayşe Atay[1]

[1]Altınbaş University Faculty of Dentistry, Department of Prosthodontics, Istanbul, Turkey

Aim: The aim of this study is to evaluate the shear bond strength (SBS) of the contemporary 3D-printed-indirect-restoration-material (Saremco print-CROWNTEC, SAREMCO Dental AG) with different resin materials after various surface treatments during intraoral repair.

Materials and Methods: Disc-shaped specimens with a diameter of 6 mm and a thickness of 3 mm were produced from the currently developed 3D-printed-indirect-restoration-material (Saremco print-CROWNTEC) (N= 150). All specimens were polished with 600-grit silicon carbide sheets and cleaned. The specimens were divided into five groups in terms of surface treatment protocols: 110 µm aluminium-oxide (Al2O3) sandblasting, 50 µm Al2O3 sandblasting, tribochemical silica coating (30 µm Al2O3, Cojet, 3M ESPE), 29 µm bioactive glass particles (Aquacare, Velopex), 53 µm bioactive glass particles (Aquacare, Velopex). Afterwards, all specimens were subjected to thermal aging (thermocycled; 5000 cycles, 5°C–55°C, dwell time 30s). Then, the specimens were bonded with 3 different resin materials (G-ænial Universal Injectable, Saremco-Print CROWNTEC, CLEARFIL MAJESTY Esthetic). A silicone mold with a hole in the center (h=2mm, Ø= 2mm) was used for the application of the resin materials. The resin materials were cured by use of an LED-unit(Valo Cordless, Ultradent Products) with a curing time of 20s. The SBS test was performed (MOD Dental, Esetron Smart Robotechnologies, Turkey; 0.5 mm/min) and the data were analysed using two-way ANOVA, Tukey HSD multiple comparison tests at a significance level of $p<0.05$.

Results: The type of repair materials significantly affected the SBS values of 3D-printed-indirect-restoration-material ($p<0.05$), while different surface treatments did not have a significant effect on SBS ($p>0.05$). There was no interaction between the repair materials and surface treatments ($p>0.05$). The highest SBS values were observed in tribochemical silica and 50 µm Al2O3 groups repaired with Saremco-print CROWNTEC indirect restoration material ($p<0.05$).

Conclusion: It was determined that applying different surface treatments in the repair of 3D-printed-indirect-restoration-material had no effect on SBS. However, type of the resin materials used significantly affected SBS.

Keywords: 3D Printing, Shear Bond Strength, Sandblasting

ÜÇ BOYUTLU ÜRETİLEN İNDİREKT RESTORASYON MATERYALİNİN TAMİRİNDE UYGULANAN FARKLI YÜZEY İŞLEMLERİ VE REZİN MATERYALLERİN BAĞLANMA DAYANIMINA ETKİSİ

Muteber Aydın[1], Beril Koyuncu[1], Ayşe Atay[1]

**[1]Altınbaş Üniversitesi Diş Hekimliği Fakültesi,
Protetik Diş Tedavisi Anabilim Dalı, İstanbul, Türkiye**

Amaç: Bu çalışmanın amacı, 3 boyutlu üretim tekniği ile yeni geliştirilmiş indirekt restorasyon materyalinin (Saremco print-CROWNTEC, SAREMCO Dental AG) ağız içi tamiri sırasında farklı yüzey işlemlerini takiben farklı rezin materyaller ile olan makaslama bağ dayanımının (MBD) değerlendirilmesidir.

Materyal ve Metod: Saremco print-CROWNTEC indirekt restorasyon materyalinden 3 boyutlu üretim tekniği ile 6 mm çapında ve 3 mm kalınlığında disk şeklinde örnekler üretilmiştir (N=150). Tüm örnekler, 600 grit silikon karbit zımpara kağıdı ile cilalandı. Örnekler temizlendikten sonra farklı yüzey hazırlama is¸lemlerine göre: 110 µm alüminyum oksit (Al2O3) kumlama, 50 µm Al2O3 kumlama, tribo-kimyasal silika kaplama (30 µm Al2O3 ,Cojet, 3M ESPE), 29 µm biyoaktif cam partikülleri (Aquacare, Velopex), 53 µm biyoaktif cam partikülleri (Aquacare, Velopex) uygulanmış olacak şekilde beş gruba ayrıldı. Sonrasında tüm örnekler termal döngü ile yaşlandırmaya tabi tutuldu (5000 ısıl döngü, 5°C–55°C, bekleme süresi 30sn). Ardından örnekler 3 farklı rezin materyal (G-ænial Universal Injectable, Saremco Print CROWNTEC, CLEARFIL MAJESTY Esthetic) ile bağlandı. Rezin materyallerin uygulanması için 2 mm yüksekliğinde 2 mm çapında bir silikon kalıp kullanıldı. Rezin materyaller LED ışık cihazı (Valo Cordless, Ultradent Products) kullanılarak 20 sn polimerize edildi. Sonrasında MBD testleri (MOD Dental, Esetron Smart Robotechnologies, Turkiye; 0,5 mm/dk) yapıldı. İstatistiksel analizler için iki yönlü ANOVA ve Tukey HSD post-hoc analizleri kullanıldı, $p<0,05$ anlamlı kabul edildi.

Bulgular: Farklı tamir materyallerinin üç boyutlu üretilen indirekt restorasyon materyalinin MBD değerleri üzerinde önemli bir etkiye sahip olduğu ($p<0,05$), farklı yüzey işlemlerinin MBD üzerinde istatistiksel anlamlı bir etkiye sahip olmadığı gözlenmiştir ($p>0,05$). Kullanılan tamir materyalleri ve yüzey işlemlerinin arasında bir etkileşim olmadığı gözlenmiştir ($p>0,05$). Tribo-kimyasal silika kaplanan ve 50 µm Al2O3 ile yüzey işlemine tabi tutulan gruplarda en yüksek MBD değeri Saremco print-CROWNTEC ile tamir edilen gruplarda gözlenmiştir ($p<0,05$).

Sonuç: Üç boyutlu üretilen indirekt restorasyon materyalinin tamirinde farklı yüzey işlemleri uygulamanın MBD üzerine etkisinin olmadığı ancak kullanılan farklı rezin materyallerin MBD üzerinde etkisinin olduğu bulunmuştur.

Anahtar Kelimeler: Üç Boyutlu Üretim, Makaslama Bağlanma Dayanımı, Kumlama

COMPARISON OF PRECISION AND REPRODUCIBILITY OF INTEROCCLUSAL RECORDINGS OBTAINED WITH DIFFERENT DIGITAL OCCLUSAL ANALYZERS

Büşra Uğurgelen[1], Buket Evren[1]

[1]Marmara University Faculty of Dentistry Department of Prosthodontics

Objective: The aim of the present study is to compare the accuracy and reproducibility of interocclusal recordings obtained in-vivo with T-Scan (Tekscan Inc., Boston, USA) and OccluSense (Dr. Jean Bausch GmbH & Co., Cologne, Germany) systems.

Material and Methods: Twenty dentists who were eligible to participate in the study were selected by performing intraoral and extraoral examinations. For the study, digital occlusal recordings of each participant with T-Scan Novus and OccluSense devices were taken as 9 masticatory cycles. Measurements of each participant on different devices were performed consecutively for standardization. For reproducibility, participants were recalled 1 week after the first recording. Occlusal force percentages per tooth were recorded in both devices. Kolmogorov-Smirnov, Wilcoxon tests were used for statistical analysis. Intra-class correlation coefficient was used for the compatibility between and within the devices ($p<0.05$).

Results: The intra-class correlation coefficients for each of the 3 recordings obtained in the 1st and 2nd measurements of the T-Scan device are 0.957 and 0.946, respectively. In the OccluSense device, it is 0.974 and 0.978, respectively. The intraclass correlation coefficients calculated for the data obtained from different days were 0.934 for T-Scan and 0.958 for OccluSense ($p<0.001$).

Conclusion: Consistent results were obtained in occlusal force measurement with T-Scan Novus and OccluSense devices. In addition, reproducible results were obtained with both systems.

Keywords: Occlusion, occlusal analysis, T-Scan, Occlusense, in-vivo

FARKLI DİJİTAL OKLÜZAL ANALİZ CİHAZLARI İLE ELDE EDİLEN İNTEROKLÜZAL KAYITLARIN DOĞRULUK VE TEKRARLANABİLİRLİĞİNİN KARŞILAŞTIRILMASI

Büşra Uğurgelen[1], Buket Evren[1]

[1]Marmara Üniversitesi, Diş Hekimliği Fakültesi, Protetik Diş Tedavisi A.D.

Amaç: Bu çalışmanın amacı, T-Scan Novus (Tekscan Inc., Boston, ABD) ve OccluSense (Dr. Jean Bausch GmbH & Co., Köln, Almanya) bilgisayarlı oklüzal analiz yöntemleri ile in-vivo olarak elde edilen interoklüzal kayıtların doğruluklarını ve tekrarlanabilirliklerini karşılaştırmaktır.

Gereç ve Yöntemler: İntraoral ve ekstraoral muayeneleri yapılarak çalışmaya katılımı uygun olan 20 adet diş hekimi seçildi. Çalışma için her bir katılımcının T-Scan Novus ve OccluSense cihazları ile dijital oklüzal kayıtları 9 adet çiğneme siklusu olacak şekilde alındı. Standardizasyon için her katılımcının farklı cihazlarda ölçümü arka arkaya yapıldı. Tekrarlanabilirilik için katılımcılar ilk ölçümlerden 1 hafta sonra tekrar çağırıldı ve ölçümler aynı sırayla tekrarlandı. Her iki cihazda da diş başına gelen oklüzal kuvvet yüzdeleri kayıt edildi. İstatiksel analiz için Kolmogorov-Smirnov, Wilcoxon testleri kullanıldı. Cihazlar içi ve arası uyumun incelenmesinde sınıf içi korelasyon katsayısı kullanıldı. Önem düzeyi $p<0.05$ olarak alındı.

Bulgular: T-Scan cihazının 1. ve 2. ölçümlerde elde edilen 3 adet kayıt için sınıf içi korelasyon katsayısı sırasıyla 0,957 ve 0,946'dır. OccluSense cihazında ise sırasıyla 0,974 ve 0,978'dir. Farklı günlerden elde edilen veriler için hesaplanan sınıf içi korelasyon katsayıları T-Scan için 0.934 ve OccluSense için 0.958'dir ($p<0.001$).

Sonuç: T-Scan Novus ve OccluSense cihazları ile oklüzal kuvvet ölçümünde uyumlu sonuçlar elde edilmiştir. Ek olarak, iki sistem ile de tekrarlanabilir sonuçlar elde edilmiştir.

Anahtar Kelimeler: Oklüzyon, oklüzal analiz, bilgisayarlı oklüzal analiz, T-Scan, Occlusense

RESTORATION OF AN EXTRACTED UPPER LATERAL TOOTH AS A TEMPORARY CROWN: CASE REPORT

Beyza Betül Şencan[1], Nevzat Berk Barın[1]

[1]Atatürk University Faculty of Dentistry, Department of Prosthodontics, Erzurum, TURKEY

Abstract: Conventional bridge restorations or implant-supported prostheses can be used in single tooth loss. Conventional fixed prosthetic restorations require the preparation of teeth adjacent to the gap. Considering the disadvantages of traditional crown-bridge applications, implant-supported prostheses are frequently used in single tooth deficiencies with the widespread use of implant applications and increased accessibility.1 However, it is necessary to wait at least 3 months after implant surgery to complete osteointegration before starting prosthetic treatment.2 This is negatively perceived by the patient in terms of aesthetics and phonation, especially in anterior region edentulism. The compatibility of the prosthetic restoration with gingival tissue is important for the aesthetic success of anterior implant-supported restorations.3 Temporary restorations should made to prevent the loss of the gingival papilla and maintain the emergence profile until the permanent prosthetic restoration is performed.

Objective: The aim of this study was to maintain the integrity of the gingival tissue and to minimize the edentulous period of patient by using the extracted tooth of the patient as a temporary crown following extraction of the tooth.

Case Presentation: A 40-year-old male patient presented to our clinic with the complaint of tooth mobility. After clinical and radiographic examination, it was determined that tooth had class 3 mobility according to Miller mobility classification.4 Extraction of the patient's tooth followed by implant surgery in the same session and use of the extracted tooth as a temporary crown on the same day was planned. The patient underwent implant surgery. Then, fiber splint was bonded to the palatinal surface of the crown with acid, bond and flowable composite and placed in the extraction cavity. Then, the bonding procedure was applied to teeth 11,13-14 and fiber stlip was connected with the teeth. No mobility, dislocation-discoloration were observed at the 1-month follow-up.

Conclusion: The patient was provided with aesthetic and phonation continuity. The emergence profile and gingival papillae were preserved to maintain the aesthetics of the implanted permanent restoration.

Keywords: Temporary restoration, implant,emergence profile

ÇEKİLMİŞ ÜST LATERAL DİŞİN GEÇİCİ KRON OLARAK KULLANILMASI: VAKA SUNUMU

Beyza Betül Şencan[1], Nevzat Berk Barın[1]

[1]Atatürk Üniversitesi Diş Hekimliği Fakültesi Protetik Diş Tedavisi ABD, Erzurum, TÜRKİYE

Özet: Tek diş eksikliğinde geleneksel köprü restorasyonları veya implant destekli protezler kullanılabilmektedir. Geleneksel sabit protetik restorasyonlar boşluğa komşu dişlerin preparasyonunu gerektirmektedir. Geleneksel kron-köprü uygulamalarının dezavantajları göz önünde bulundurulduğunda, günümüzde implant uygulamalarının yaygınlaşması ve erişilebilirliğinin de artmasıyla tek diş eksikliklerinde sıklıkla implant üstü protezler kullanılmaktadır.1 Fakat osteointegrasyonun tamamlanması amacıyla implant cerrahisi sonrası protetik tedaviye başlamadan önce en az 3 ay beklemek gerekmektedir.2 Bu da özellikle ön bölge dişsizliklerinde estetik ve fonasyon açısından hasta tarafından olumsuz karşılanmaktadır. Ön bölge implantüstü restorasyonların estetik başarısında protetik restorasyonun dişeti ve çevre dokularla uyumu önem taşımaktadır.3 Hastanın implant cerrahisi sonrası daimi protetik restorasyon yapılana kadar geçen sürede dişeti papilinin kaybını önlemek ve çıkış profilini korumak için geçici restorasyonların yapımı gerekmektedir.

Amaç: Bu çalışmada, periodontal sorunlu dişin çekimi ve implant cerrahisini takiben hastanın çekilmiş dişinin geçici kron olarak kullanılması ile diş eti dokusunun bütünlüğünün devamı ve hastanın dişsiz geçireceği sürenin minimalize edilmesi amaçlandı.

Vaka Sunumu: 40 yaşındaki erkek hasta dişinde mobilite şikayetiyle kliniğimize başvurdu. Hastanın klinik ve radyografik muayenesi yapıldıktan sonra 12 numaralı dişinde Miller mobilite sınıflamasına göre sınıf 3 mobilite olduğu tespit edildi.4 Hastanın dişinin çekimi ve takiben aynı seansta implant cerrahisi ve aynı gün içinde çekilmiş dişinin geçici kron olarak kullanılması planlandı. Hastanın diş çekimi esnasında diş mine-sement sınırının 1 mm üstünde olmak üzere 2 parça halinde ekstrakte edildi. Hastaya implant cerrahisiuygulandı. Hastanın kronunun dişetine yüzeyine, net bir çıkış profili sağlamak amacıyla 2 mm kompozit ilavesi yapıldı, kronun kompozit ilavesi yapılan kısmı kompozit parlatma diskleriyle cilalandı ve pürüzsüz bir doku yüzeyi oluşturuldu. Ardından kronun palatinal yüzeyine fiber splint ; asit,bond ve akıcı kompozit ile yapıştırıldı ve çekim boşluğuna yerleştirildi. Ardından 11,13-14 numaralı dişlere de bonding prosedürü uygulandı ve fiber stlip dişlerle bağlandı. Hastanın 1 aylık kontrolünde herhangi bir mobilite, dislokasyon ve renklenme görülmedi.

Sonuç: Hastaya estetik ve fonasyonun devamlılığı sağlandı. İmplantüstü daimi restorasyonun estetiğinin sağlanabilmesi için çıkış profili ve diş eti papili korundu.

Anahtar Kelimeler: Geçici restorasyon, implant, çıkış profili

EFFECT OF HYPOCHLOROUS ACID MOUTHWASHES ON OPTICAL AND SURFACE PROPERTIES OF HYBRID CAD-CAM CERAMICS

İzim Türker[1], Emir Yüzbaşıoğlu[2], Ferruh Semir Smail[1], Ceylan Çiçekdağı İlhan[1]

[1]Bahcesehir University School of Dental Medicine
[2]Private Practice

Purpose: To investigate the effects of different mouthwashes on color and surface roughness of hybrid CAD-CAM ceramics. Material and Methods: Thirty samples from each CAD-CAM restorative material group (n=30), including Vita Enamic®, a polymer-infiltrated ceramic network (PICN); GC Cerasmart®, a resin nano-ceramic; Brilliant Crios®, a reinforced hybrid composite; Grandio, a nano-hybrid composite; IGOS KZR-CAD, a hybrid ceramic; and IPS e.max CAD, a lithium silicate ceramic as a control group. The samples were immersed 20 mL of hypochlorous acid-containing, alcohol-containing, alcohol-free, zinc chloride-containing mouthwashes and artificial saliva solution to clinically simulate 1-year and 5-year daily usage of a mouthwash. 1-year simulation of mouthwash usage with 2 minutes daily exposure corresponds to 12 hours. Measurements were performed at three different times: 1 hour after sample preparation (t0), 12 hours (t1), and 2.5 days (t2) after the first immersion in the solutions. The specimen color and surface roughness measurements were performed using a spectrophotometer and surface profilometer before and after immersions were measured using a spectrophotometer. The color values (L*, a*, b*, C, H) of the specimens and mean surface roughness values Ra (µm) were recorded. The results were analysed using Welch ANOVA and post-hoc Tuckey test (α = .05).

Results: All of the hybrid ceramic-based materials significantly affected the mean values of color difference (ΔE) (P<.001). There are significant color differences between 5 tested hybrid ceramic materials and IPS e.max CAD regardless of surface roughness (P<.001).

Conclusions: Greater color and roughness changes were observed in the hybrid ceramics than in the control group across all groups and periods. The hypochlorous acid mouthwashes affect the color stability surface roughness of hybrid CAD-CAM ceramics but do not affect lithium silicate ceramic materials.

Keywords: Color stability; Mouthrinses; Profilometer; Spectrophotometer

HİPOKLORÖZ ASİT İÇEREN AĞIZ GARGARALARININ HİBRİT CAD-CAM SERAMİKLERİN OPTİK VE YÜZEY ÖZELLIKLERİNE ETKİSİ

İzim Türker[1], Emir Yüzbaşıoğlu[2], Ferruh Semir Smail[1], Ceylan Çiçekdağı İlhan[1]

[1]Bahçeşehir Üniversitesi Diş Hekimliği Fakültesi
[2]Özel Muayenehane

Amaç: Farklı ağız gargaralarının hibrit CAD-CAM seramiklerin renk ve yüzey pürüzlülüğü üzerine etkilerini araştırmak. Gereç ve Yöntemler: Her bir CAD-CAM restoratif materyal grubundan, polimer infiltre seramik ağı (PICN) Vita Enamic®; GC Cerasmart®, rezin nano-seramik; Brilliant Crios®, güçlendirilmiş hibrit kompozit; Grandio, nano hibrit kompozit; IGOS KZR-CAD, hibrit seramik ve kontrol grubu olarak IPS e.max CAD, lityum silikat seramik, otuzar örnek (n=30) kullanılmıştır. Örnekler, 1 yıllık ve 5 yıllık günlük gargara kullanımını klinik olarak simüle etmek için 20 mL hipokloröz asit içeren, alkol içeren, alkolsüz, çinko klorür içeren gargaralara ve yapay tükürük solüsyonuna maruz bırakılmıştır. Günlük 2 dakikalık maruziyet ile 1 yıllık gargara kullanımının simülasyonu 12 saate karşılık gelir. Ölçümler üç farklı zamanda gerçekleştirilmiştir: numunenin hazırlanmasından 1 saat sonra (t0), 12 saat (t1) ve solüsyonlara ilk daldırmadan 2,5 gün sonra (t2). Numune rengi ve yüzey pürüzlülüğü ölçümleri maruziyet öncesi ve sonrası, bir spektrofotometre ve yüzey profilometresi kullanılarak yapılmıştır. Numunelerin renk değerleri (L*, a*, b*, C, H) ve ortalama yüzey pürüzlülük değerleri Ra (µm) kaydedilmiştir. Sonuçlar Welch ANOVA ve post-hoc Tuckey testi (α = 0,05) kullanılarak analiz edilmiştir.

Bulgular: Hibrit seramik bazlı materyallerin tümü, renk farkının ortalama değerlerini (ΔE) önemli ölçüde etkilemiştir (P<.001). Test edilen 5 hibrit seramik ile IPS e.max CAD arasında yüzey pürüzlülüğü ne olursa olsun önemli renk farklılıkları saptanmıştır (P<.001).

Sonuç: Hibrit seramiklerde tüm grup ve ölçüm zamanlarında kontrol grubuna göre daha fazla renk ve pürüzlülük değişimi mevcuttur. Hipoklöröz asit içeren gargaralar, hibrit CAD-CAM seramiklerin renk stabilitesi ve yüzey pürüzlülüğünü etkiler; ancak lityum silikat seramikleri etkilemez.

Anahtar Kelimeler: Renk stabilitesi; Ağız gargaraları, Profilometre; Spektrofotometre

PROSTHETIC REHABILITATION OF AN ADULT PATIENT WITH BILATERAL CLEFT LIP AND PALATE: A CASE REPORT

Binnaz Açık[1], Bilge Gökçen Röhlig[1], Sabire İşler[1]

[1]Istanbul University Faculty of Dentistry, Department of Prosthodontics

Background: In this case report, it was aimed to perform prosthetic rehabilitation of a patient with cleft lip and palate.

Case Report: In this study, a 40-year-old female patient with a cleft lip and palate condition, who did not have any systemic disease, applied to Istanbul University Faculty of Dentistry, Department of Prosthodontics. The patient's primary request was the replacement of her existing prosthetic appliances. In order to rehabilitate the patient's esthetic and functional problems, it was decided to replace the fixed and removable prostheses in the upper jaw. After the clinical and radiological examinations, the required preprosthetic treatments were carried out with a multidisciplinary approach. With the aim of establishing a splint effect to prevent premaxillary mobility, a one-piece bridge prosthesis, including the abutment teeth in the premaxilla and the distal abutments in the right and left arch of the upper jaw, was designed and applied. Subsequently, in addressing the patient's phonetic and functional problems, a removable prosthesis was designed and applied, primarily serving to cover the cleft areas located in the palate.

Conclusion: With a multidisciplinary approach, preprosthetic and prosthetic treatments of the patient were carried out. Following the completion of the patient's treatments, follow-up results were obtained and clinical follow-up continues.

Keywords: ''Cleft lip and palate'', ''Prosthetic rehabilitation'', ''Removable prosthesis''

ÇİFT TARAFLI DUDAK DAMAK YARIĞI OLAN ERİŞKİN HASTANIN PROTETİK REHABİLİTASYONU: OLGU SUNUMU

Binnaz Açık[1], Bilge Gökçen Röhlig[1], Sabire İşler[1]

[1]İstanbul Üniversitesi Diş Hekimliği Fakültesi, Protetik Diş Tedavisi Anabilim Dalı

Giriş: Dudak damak yarıkları, embriyolojik dönemde medial, nazal ve maksiller proçeslerin füzyonu aşamasındaki hatalar sonucu oluşan ve dudak damak bütünlüğünün bozulduğu, fasiyal bölgenin en sık karşılaşılan konjenital anomalisidir. 1-2 Dudak damak yarığı olan hastalarda üst çenenin büyümesi, şiddetli orta yüz geriliğiyle sonuçlanabilecek şekilde sagittal, vertikal ve transversal yönde etkilenebilmektedir.3 İnsidansı çeşitli ırklar arasında değişkenlik göstermekle birlikte, en sık Asyalılarda ve Amerikalılarda, orta sıklıkta beyaz ırkta ve en az sıklıkta siyah ırkta görülmektedir. 2

Dudak damak yarıklarına dair literatürde birçok sınıflama mevcuttur. Dudak damak yarıkları sendromlarla birlikte görülebildiği gibi çoğunluğu sendromlardan bağımsız olarak görülmektedir. Van der Woude, Velokardiyofasiyal sendrom, Stickler sendromu ve Hemifasiyal mikrozomi dudak damak yarıklarının en sık görüldüğü sendromlardır. 4

Dudak damak yarığının etiyolojisi tam olarak bilinmemekle birlikte olası nedenlerinin malnutrisyon, hamilelikte maruz kalınan radyasyon, stres, teratojenik ajanlar, enfeksiyon etkenleri (virüsler) ve kalıtım olduğu bildirilmektedir. Birçok vakaya, genetik ve genetik olmayan faktörler birlikte neden olmaktadır. 3

Dudak damak yarıkları multidisipliner bir yaklaşımla tedavi edilmelidir. Ortodontist, maksillofasiyal cerrah, protez uzmanı, KBB uzmanı ve konuşma terapistinin olduğu multidisipliner bir ekip tarafından başarılı ve öngörülebilir tedaviler sağlanmalıdır. 5

Olgu Sunumu: Bu çalışmada çift taraflı dudak damak yarığı olan 40 yaşındaki kadın hasta, mevcut protezlerini değiştirmek istemesi talebiyle İstanbul Üniversitesi Diş Hekimliği Fakültesi Protetik Diş Tedavisi Anabilim Dalı'na başvurmuştur. Hastanın anamnezi alındığında herhangi bir sistemik hastalığı olmadığı ve ailesinde dudak damak yarığı öyküsü olduğu öğrenilmiştir. Hastanın ağız içi muayenesi yapıldığında premaksiller bölgesinde mobilite, yarık hattına komşu olan dişlerde eksiklikler ve sert damakta oronazal açıklıklar gözlenmiştir. Hastanın klinik ve radyolojik muayenesi sonucunda endodontik ve restoratif tedavi ihtiyaçları saptanmış ve protetik tedavi öncesinde preprotetik işlemleri tamamlanmıştır.

Hastanın mevcut estetik ve fonksiyonel problemlerini rehabilite etmek amacıyla üst çenesindeki sabit ve hareketli protezlerinin değiştirilmesine karar verilmiştir. Premaksillanın mobilitesini önleyecek şekilde splint etkisi oluşturması amacıyla premaksillada yer alan dayanak dişlerle birlikte, sağ ve sol kaviste yer alan distal dayanakları içeren tek parça köprü protezi tasarlanmış ve uygulanmıştır. Sert damaktaki yarık alanlarını örtecek şekilde ise hareketli bir protez tasarlanmış ve uygulanmıştır.

Sonuç: Hastanın multidisipliner yaklaşımla birlikte preprotetik ve protetik tedavileri yapılmıştır. Hastanın tedavilerinin tamamlanmasının ardından kontrol takipleri yapılmış, oklüzyon ve çiğneme ile ilgili herhangi bir sorunla karşılaşılmamıştır.

Anahtar Kelimeler: Dudak damak yarığı, Protetik rehabilitasyon, Müteharrik protez

IMPACT OF VARIOUS DIGITAL PHOTOGRAPHIC PARAMETERS ON SHADE SELECTION ACCURACY

Demet Çağıl Ayvalıoğlu Şamiloğlu[1], Meltem Mert Eren[2], Ebubekir Saçlı[1]

[1]Altınbaş University Dentistry Faculty, Department of Prosthodontics, İstanbul, Türkiye
[2]Altınbaş University Dentistry Faculty, Department of Restorative Dentstry, İstanbul, Türkiye

Objectives of the Investigation: Shade determination has always been challenging, and there has been no single method considered as the standard for color selection in dentistry. Digital cameras have become an essential tool in shade matching in a dental practice when appropriate color attributes are correctly modified. From that point of view, this study aims to compare shade differences (ΔE)between various digital photographic settings used forassessment.

Materials and Methods: A 2M2 shade tab was chosen as the master reference (VITA 3D Master, VITA Zahnfabrik, Bad Sackingen, Germany). In a standardized environment, the master tab was photographed with a digital camera (D7200 SLR; Nikon Corp) equipped with a 105-mm lens (AF-S VR Micro- NIKKOR; Nikon Corp), a wireless close-up Speedlight flash (4804 R1 wireless close-up Speedlight system; Nikon Corp) from an 80-cm distance, at 5500K white balance, ISO 100, 200 and 400, aperture 22/f and 32/f,1/100,1/125,1/200 and 1/250 shutter speed, non-filtered, filtered and cross-filtered. The L*a*b* colorimetric coordinates values of RAW format images of the subgroups were obtained with a software program (Adobe® Photoshop® software, Adobe Systems, Inc., San Jose, CA) (n=750). The master tab CIE L*a*b* values were measured with a spectrophotometer (EasyShade V; Vita Zahnfabrik) as the control group. ΔE calculations were made with CIE L*a*b* .

Results: The lowest ΔE value was obtained from ISO 400, 22/f aperture, shutter speed 1/125, non-filtered group (13.74±1.79) while the highest ΔE value was obtained from ISO 100, 32/faperture, 1/250 shutter speed, filtered group (75.76 ±1.74). All digital photographical shade-selection ΔE values were found to be above >8.1 which is extremely unacceptable.

Conclusion: Within the limitations of the study, shade selectionby only taking digital photographs is still debatable. Further studies are needed comparing also shade-matching capabilities with digital photography.

Keywords: Shade Selection, Digital Photography, Photographic Settings

DİJİTAL FOTOĞRAF PARAMETRELERİNİN RENK SEÇİMİ DOĞRULUĞU ÜZERİNDEKİ ETKİSİNİN DEĞERLENDİRİLMESİ

Demet Çağıl Ayvalıoğlu Şamiloğlu[1], Meltem Mert Eren[2], Ebubekir Saçlı[1]

[1]Altınbaş Üniversitesi Diş Hekimliği Fakültesi, Protetik Diş Tedavisi, İstanbul, Türkiye
[2]Altınbaş Üniversitesi Diş Hekimliği Fakültesi, Restoratif Diş Tedavisi, İstanbul, Türkiye

Giriş: Diş hekimliğinde renk seçimi diş hekimlerini oldukça zorlayan bir süreçtir. Günümüzde renk seçiminde standart olarak kabul edilen tek bir yöntem bulunmamakla beraber farklı tekniklerden yararlanılmaktadır. Dijital kameralar renk eşleştirmede diş hekimliği pratiğinde önemli bir araç haline gelmiştir. Bu nedenle, bu çalışmanın amacı farklı dijital fotoğraf parametrelerinin renk seçimi doğruluğu arasındaki ilişkiyi renk farklılıklarını kıyaslayarak (ΔE) değerlendirmektir.

Materyal ve Metod: Ana model olarak 2M2 rengine sahip, skala dişi seçilmiştir (VITA 3D Master, VITA Zahnfabrik, Bad Sackingen, Almanya). Standardize edilmiş ortamda, skala dişinin RAW formatında görüntüleri, 105 mm lens (AF-S VR Micro-NIKKOR; Nikon Corp), kablosuz yakın çekim Speedlight flaş birimi (4804 R1 wireless close-up Speedlight system; Nikon Corp) ile donatılmış bir dijital fotoğraf makinesiyle (D7200 SLR; Nikon Corp) 80 cm mesafeden, 5500K beyaz dengesinde, 100, 200 ve 400 ISO değerlerinde, 22/f ve 32/fdiyafram açıklığında, 1/100,1/125,1/200 ve 1/250 enstantene hızında, filtresiz, filtreli ve çapraz filtreli olmak üzere elde edilmiştir. Tüm gruplardan elde edilen görüntülerin her birinden L*a*b* kolorimetrik koordinat değerleri bir yazılım programı (Adobe® Photoshop® yazılımı, Adobe Systems, Inc., San Jose, CA) ile ölçülmüştür (n=750). Kontrol grubu olarak ana modele ait değerler ise spektrofotometre (EasyShade V; Vita Zahnfabrik) ile ölçülmüştür. CIE L*a*b* formülü ile ΔE hesaplamaları değerlendirilmiştir.

Bulgular: En düşük ΔE değeri ISO 400, 22/f diyafram açıklığı, enstantane hızı 1/125, filtresiz gruptan (13,74±1,79) elde edilirken, en yüksek ΔE değeri ISO 100, 32/f diyafram açıklığı, 1/250 enstantane hızı, filtreli gruptan (75,76 ±1,74) elde edildi. Tüm dijital fotografik renk seçimi ΔE değerlerinin >8,1'in üzerinde olması, klinik olarak kabul edilebilir olmadığı sonucunu ortaya koymuştur.

Sonuç: Çalışmanın sınırları dahilinde, yalnızca dijital fotoğraf çekimi ile renk seçimi uygulaması tartışmalıdır. Dijital fotoğraf eldesi ile renk seçiminin yanı sıra renk eşleştirmesini de içeren daha fazla araştırmaya ihtiyaç vardır.

Anahtar Kelimeler: Renk Seçimi, Dijital Fotoğrafçılık, Fotoğraf Ayarları

COMPARISON OF THE DIFFERENCES IN THE PERSPECTIVES OF PRE-CLINICAL AND CLINICAL STUDENTS IN DENTISTRY ON SMILE AESTHETICS: A SURVEY STUDY

Beyzanur Dursun[1], Ceren Küçük[1], Buket Evren[1]

[1]Marmara University Faculty of Dentistry Department of Prosthodontics

Aim: The purpose of this study is to compare and evaluate the factors affecting smile design and the aesthetic perception created by the perspective on smile design at different grade levels.Physical appearance is one of the important social relationships today and facial aesthetics is an important part of this. Although it has not been scientifically proven, smile is considered the most important factor in dentofacial aesthetics. Aesthetic perception varies from individual to individual and is shaped by personal experiences and the influence of the environment. In order for the treatment result to be satisfactory, it is necessary to consider the smile criteria in more detail during planning. In smile analysis, the amount of appearance of teeth and gums while smilling, the smile arc, tooth proportions, gingival height and contour, the relationship between the tooth midline and the facial midline, the relationship of the occlusal plane with the interpupillary and commissural lines, and the shape and color of the teeth should be evaluated. In order to realize all the criteria and the factors affecting the criteria, all details about the teeth must be evaluated and the details must be examined carefully.

Material And Method: A survey will be conducted with the participation of a total of 500 people studying at Marmara University Faculty of Dentistry. This survey will be carried out using a survey and numerical rating scale prepared on Google Survey in order to determine information about the perspective on smile aesthetics and the parameters affecting smile aesthetics.

Result: 483 people participated in the survey. A statistically significant difference was found between the median values of the aesthetic perspective score according to gender (p=0.001). While the median value of the boys' aesthetic perspective score was 3.13, this value was found to be 3.25 for girls. A statistically significant difference was found between the median values of the aesthetic perspective score according to the education level (p=0.001). While the average rank value was 205.44 in first grades, this value was obtained as 272.69 in fifth grades. Clinical students' perspective on general smile aesthetics and knowledge about aesthetic parameters were found to be higher than preclinical students.

Keywords: Smile design, perception, aesthetic

DİŞ HEKİMLİĞİNDE KLİNİK ÖNCESİ VE KLİNİK ÖĞRENCİLERİNİN GÜLÜŞ ESTETİĞİNE İLİŞKİN BAKIŞ AÇILARINDAKI FARKLILIKLARININ KARŞILAŞTIRILMASI BİR ANKET ÇALIŞMASI

Beyzanur Dursun[1], Ceren Küçük[1], Buket Evren[1]

[1]Marmara Üniversitesi Diş Hekimliği Fakültesi Protetik Diş Tedavisi Anabilim Dalı

Amaç: Bu çalışmanın amacı, gülüş tasarımını etkileyen faktörlerin ve gülüş tasarımına olan bakış açısının farklı sınıf seviyelerinde oluşturduğu estetik algının karşılaştırılarak değerlendirilmesidir. Fiziksel görünüm, günümüzdeki önemli sosyal ilişkilerden biridir. Yüz estetiği bunun önemli bir kısmıdır. Bilimsel olarak kanıtlanmamasına karşın gülüş, dentofasiyal estetiğin en önemli faktörü olarak kabul edilmektedir. Estetik algı bireyden bireye farklılık göstermekte olup kişisel tecrübeler ve çevrenin etkisiyle şekillenmektedir. Tedavi neticesinin sevindirici olması için planlamada gülümseme kriterlerini daha detaylı bir biçimde göz önünde bulundurmak gerekmektedir. Gülümseme analizinde, gülümsemeyle dişlerin ve dişetlerinin görünüm miktarı, gülümseme arkı, diş oranları, dişeti yüksekliği ve konturu, diş orta hattı ile yüz orta hattının ilişkisi, okluzal düzlemin interpupillar ve komissural hat ile ilişkisi, dişlerin şekli ve rengi değerlendirilmelidir. Bütün kriterlerin ve kriterleri etkileyen unsurların fark edilmesi için, dişler ile ilgili bütün detaylar araştırılmalı ve detayların itinalı bir biçimde incelenmesi gerekmektedir.

Materyal Ve Metod: Marmara Üniversitesi Diş Hekimliği Fakültesinde okuyan toplam 500 kişinin katılacağı öngörülen bir anket çalışması yapılacaktır. Bu anket çalışması gülüş estetiğine karşı bakış açısının ve gülüş estetiğini etkileyen parametreler hakkında sahip olunan bilginin tespit edilmesi amacıyla Google Survey üzerinde hazırlanan bir anket ve sayısal derecelendirme ölçeği kullanılarak gerçekleştirilecektir.

Sonuç: 483 kişi ankete katılım sağlamıştır. Cinsiyete göre estetiğe bakış açısı puanı ortanca değerleri arasında istatistiksel olarak anlamlı bir farklılık bulunmuştur (p=0,001). Erkeklerin estetiğe bakış açısı puanı ortanca değeri 3,13 iken kızlarda bu değer 3,25 olarak bulunmuştur. Eğitim seviyesine göre estetiğe bakış açısı puanı ortanca değerleri arasında istatistiksel olarak anlamlı bir farklılık bulunmuştur (p=0,001). 1.sınıflarda sıra ortalaması değeri 205,44 iken 5.sınıflarda bu değer 272,69 olarak elde edilmiştir. Klinik öğrencilerinin genel gülüş estetiğine bakış açısı ve estetik parametreler hakkındaki bilgisi preklinik öğrencilerinden daha yüksek bulunmuştur.

Anahtar Kelimeler: Gülüş tasarımı, algı, estetik

COMPARISON OF FORCE DISTRIBUTION IN MULTI-UNIT MONOLITHIC ZIRCON BRIDGES FABRICATED ON ENGAGED AND NON-ENGAGED TITANIUM-BASE ABUTMENTS: A FINITE ELEMENT STRESS ANALYSIS STUDY

Didem Sakar[1], Hale Arıkan Kalaycı[2], Mustafa Barış Güncü[1], Mehmet Muhtaroğulları[1]

[1]Hacettepe University, [2]Başkent University

Knowledge is insufficient about the stress value created by the use of engaged and non-engaged abutments in the anterior maxillary region. The aim of this study was to evaluate the stress on the implant, abutment and bone when engaged and non-engaged abutments were used with different combinations in multi-unit monolithic zirconia bridges. For this purpose, a partially edentulous maxillary model was designed by using a software which utilized cone beam computed tomography data of a patient. Three implants (4.1 x 10 mm, Straumann AG, Basel, Switzerland) were digitally inserted parallel to each other in the region of right canine, right central incisor, and left canine. Titanium base engaged and non-engaged abutments (GH: 1mm, AH: 3.5mm, Straumann Variobase) and abutment screws were designed with accordance to the implant catalog data. Appropriate anatomical teeth were designed on the model by using a dental anatomy atlas data. Six unit fixed monolithic zirconia bridge was fabricated. Five different models were generated with different combinations utilizing engaged and non-engaged abutments. Oblique forces were applied on to the cingulum area of the restorations. Stress values were evaluated after loading. The maximum principal stress values in the cortical bone range from 3,43 to 30,82 MPa, and the minimum principal stress values range from -4,29 MPa to -11,39 MPa. Maximum principal stress values for trabecular bone range from 1,29 to 1,96 MPa, and minimum principal stress values range from -0,47 MPa to -0,79 MPa. While Von Mises stresses values between 56,70-98,97 MPa are obtained for the implant neck, the stress values at the abutments are in the range of 73,50-123,07 MPa. The results indicated that the abutment type and its position influenced the stress distribution in the implant system. Engaged abutments create lower stress values at the implant-abutment connection area.

Images of abutment position combinations in created working models

Minimum principal stress values in trabecular bone as a result of loading

	13	11	23
Model 1	-0.474	-0.645	-0.623
Model 2	-0.481	-0.787	-0.512
Model 3	-0.484	-0.656	-0.625
Model 4	-0.473	-0.629	-0.624
Model 5	-0.483	-0.662	-0.629

Keywords: Stress, implant, abutment, implant-abutment connection, finite element analysis

HEX VE NON-HEX TİTANYUM TABAN DAYANAKLAR ÜZERİNDEKİ ÇOK ÜYELİ MONOLİTİK ZİRKON KÖPRÜLERDE KUVVET DAĞILIMININ KARŞILAŞTIRILMASI: SONLU ELEMANLAR STRES ANALIZI ÇALIŞMASI

Didem Sakar[1], Hale Arıkan Kalaycı[2], Mustafa Barış Güncü[1], Mehmet Muhtaroğulları[1]

[1]Hacettepe Üniversitesi, [2]Başkent Üniversitesi

Maksiller anterior bölgede hex ve non-hex dayanakların kullanımının yarattığı stres değeri hakkında bilgi yetersizdir. Bu çalışmanın amacı, çok üniteli monolitik zirkonya köprülerde hex ve non-hex dayanakların farklı kombinasyonlarla kullanılması durumunda implant, dayanak ve kemik üzerine iletilen stresin değerlendirilmesidir. Bu amaçla, bir hastanın konik ışınlı bilgisayarlı tomografi verilerini kullanan bir yazılım kullanılarak kısmi dişsiz bir üst çene modeli tasarlandı. Üç implant (4,1 x 10 mm, Straumann AG, Basel, İsviçre) sağ kanin diş, sağ santral diş ve sol kanin diş bölgesine birbirine paralel olacak şekilde dijital olarak yerleştirildi. Titanyum tabanlı hex ve non-hex dayanaklar (GH: 1mm, AH: 3,5mm, Straumann Variobase) ve dayanak vidaları implant katalog verilerine uygun olarak tasarlandı. Dental anatomi atlası verileri kullanılarak model üzerine uygun anatomik dişler tasarlandı ve altı üniteli sabit monolitik zirkonya köprü üretildi. Hex ve non-hex dayanaklar kullanılarak farklı kombinasyonlarla beş farklı model oluşturuldu. Oluşturulan model üzerindeki restorasyonların singulum bölgesine oblik kuvvetler uygulandı. Stres değerleri yükleme sonrasında değerlendirildi. Kortikal kemikte maksimum asal stres değerleri 3,43 ile 30,82 MPa aralığında iken minimum asal stres değerleri -4,29 MPa ile -11,39 MPa aralığındadır. Trabeküler kemik için maksimum asal stres değerleri 1,29 ile 1,96 MPa aralığında, minimum asal stres değerleri ise -0,47 MPa ile -0,79 MPa aralığındadır. Von Mises stresleri incelendiğinde implant boynu için 56,70-98,97 MPa arası stres değerleri elde edilirken, dayanaklardaki stres değerleri 73,50-123,07 MPa aralığındadır. Sonuçlar, dayanak tipi ve pozisyonunun implant sistemi üzerindeki stres dağılımını etkilediğini gösterdi. Hex yapıdaki dayanakların implant-dayanak bağlantı bölgesinde daha düşük stres değerleri gözlendi.

Oluşturulan çalışma modellerindeki dayanak pozisyon kombinasyonlarının görselleri

Yükleme sonucunda trabeküler kemikte oluşan minimum asal stres değerleri

	13	11	23
Model 1	-0.474	-0.645	-0.623
Model 2	-0.481	-0.787	-0.512
Model 3	-0.484	-0.656	-0.625
Model 4	-0.473	-0.629	-0.624
Model 5	-0.483	-0.662	-0.629

Anahtar Kelimeler: Stres, implant, dayanak, implant-dayanak bağlantısı, sonlu elemanlar analizi

PREVALENCE OF TEMPOROMANDIBULAR JOINT DISORDERS IN UNDERGRADUATE DENTAL STUDENTS AND ITS ASSOCIATION WITH STRESS : A SURVEY STUDY

Gamze Işıl Yangel[1], Ceren Küçük[1], Buket Evren[1]

[1]Marmara University Faculty of Dentistry Department of Prosthodontics

Objective: Temporomandibular joint disorders may occur as a result of many multifactorial reasons and are especially accompanied by mandibular dysfunction, tension in chewing muscles and headache. Although bruxism is considered one of the main etiological factors in temporomandibular joint disorders, increased stress can also play a significant role in the course of this disorder. Dental students may encounter stressful situations during clinical courses within their education programs. Additionally, an increase in the prevalence of temporomandibular joint disorders (TMD) among dental students has been reported. Therefore, the aim of this study is to assess the prevalence of TMD among dental students and to examine the association between increased stress levels and TMD.

Materials and Methods: A survey study was conducted with a total of 644 students in the in Marmara University Faculty of Dentistry. In the present study, in order to determine temporomandibular disorder (TMD) symptoms, a ten-question survey is prepared through Google Forms and Perceived Stress Scale (PSS-10) which is a ten-question stress analysis method were used.

Results: 66.7% of the participants in the survey were female, 33.3% were male and 43.4% were preclinical students, while 56.5% were clinical students. The most prominent symptom of TMDs was headache (29.4%), followed by teeth grinding and clenching (29%). 13.5% of the students have low levels of stress, 61.1% have moderate levels of stress, and 25.3% have high stress. There is a statistically significant relation in the median stress scores among student groups ($p<0.001$). The median stress score for preclinical students is 20, while the clinical group has a median score of 23. TMD symptoms were more commonly detected in female students and a statistically significant relation was obtained in the median stress scores of the responses ($p<0.001$).

Conclusion: Stress is a significant etiological factor involved in the initiation and progression of temporomandibular joint disorders in dental students.

Keywords: Temporomandibular joint, bruxism, stress, pain

DİŞ HEKİMLİĞİ ÖĞRENCİLERİNDE TEMPOROMANDIBULAR EKLEM (TME) RAHATSIZLIKLARININ GÖRÜLME SIKLIĞI VE STRESS İLE İLİŞKİSİ: BİR ANKET ÇALIŞMASI

Gamze Işıl Yangel[1], Ceren Küçük[1], Buket Evren[1]

[1]Marmara Üniversitesi Diş Hekimliği Fakültesi Protetik Diş Tedavisi Anabilim Dalı

Özet: Temporomandibular eklem rahatsızlıkları birçok multifaktöriyel sebep sonucu meydana gelebilir ve özellikle mandibula disfonksiyonu, çiğneme kaslarında gerginlik ve baş ağrısı ile seyreder. Her ne kadar bruksizm temporomandibular eklem rahatsızlıklarında ana etiyolojik faktörlerden görülse de, artmış stres faktörü de rahatsızlığın seyrinde önemli bir rol oynayabilir. Diş hekimliği öğrencileri, eğitim programları içerisinde yer alan klinik dersleri sırasında stresli durumlarla karşılaşabilmektedir. Ayrıca diş hekimliği öğrencileri arasında TME rahatsızlığı prevalansının arttığı da bildirilmektedir. Bundan dolayı, bu çalışmanın amacı TME rahatsızlıklarının diş hekimliği öğrencileri arasındaki prevalansını ve artmış stres seviyelerinin TME rahatsızlıkları ile bağlantısını değerlendirmektir.

Materyal ve Metod: Marmara Üniversitesi Diş Hekimliği Fakültesinde okuyan toplam 644 öğrencinin katıldığı bir anket çalışması yapılmıştır. Bu çalışmada TME rahatsızlıklarının tespiti amacıyla Google Forms üzerinden hazırlanan on soruluk bir anket ve klasik bir stres analiz metodu olan on soruluk Perceived Stress Scale (PSS-10) kullanılmıştır.

Bulgular: Ankete katılanların %66,7'si kadın, %33,3'ü erkek olup %43,4'ü preklinik, %56,5'u klinik öğrencileridir. TME rahatsızlıklarının en belirgin semptomu baş ağrısı (%29,4), onu takiben diş gıcırdatma ve diş sıkma (%29) olarak tespit edilmiştir.

Öğrencilerin %13,5'i düşük strese, %61,1'i orta düzeyde strese, %25,3'ü yüksek algılanan strese sahiptir. Preklinikten kliniğe stres puanı ortanca değerlerinin arttığı görülmüştür. Klinik ve preklinik öğrencileri arasında stres puanı arasında istatistiksel olarak anlamlı bir farklılık vardır ($p<0.001$). Preklinik stres puanı ortancası 20 iken klinik grubunun 23 olarak elde edilmiştir. TME rahatsızlığı belirtileri kadın öğrencilerde daha çok saptanmış olup, temporomandibular eklem rahatsızlığı sorularına verilen cevaplar ile stres puanı ortanca değerleri arasında istatistiksel olarak anlamlı bir ilişki elde edilmiştir ($p<0,001$).

Sonuç: Stres, diş hekimliği öğrencilerinde temporomandibular eklem rahatsızlıklarının ortaya çıkmasında ve gidişatında etkili olan önemli bir etiyolojik faktördür.

Anahtar Kelimeler: Temporomandibular eklem, bruksizm, stress, ağrı

EFFECT OF FUNCTIONAL LOADING ON STRESS DISTRIBUTION OF NON-PREP DIASTEMA CLOSURE WITH PARTIAL LAMINATE VENEERS TREATED WITH DIFFERENT MATERIALS: A 3D FINITE ELEMENT ANALYSIS

Edanur Aydogdu[1], Gulsum Sayın Ozel[1]

[1]Istanbul Medipol University Prosthodontics Department

Objective: The purpose of this study is to evaluate and compare the stress under functional loads on non-prep midline diastema closure with composite(IPS Empress Direct) and lithiumdisilicate(IPS Emax CAD) partial laminate veneers with finite element analysis(FEA) method.

Materials and Methods: A linear static 3-D FEA model was used with the ANSYS software to develop digital models of maxillary incisors and canines.Central incisors with midline diastema restored with Emax with an elastic modulus equal to 95.000MPa and Empress Direct(ED) with 15.500MPa as partial veneers.Materials tested on 5 different models:Enamel vs Emax,enamel vs ED,Emax vs ED,Emax vs Emax,ED vs ED.Each model was subjected to 100N functional load from cingulum to the incisal edge at 45°,90° angle and 100N force towards the incisal edge applied 60° and 125° to the longitudinal axis.The biomechanical behavior and stress distribution of the teeth and restoration material on different models was examined according to the von Mises stress criterion.

Results: A significant difference in stress values are observed.Irrespectively of the material used for diastema closure, the highest von Mises stress values in all groups observed when forces were applied on the 1/3 of the palatal surfaces for 90° at 100N magnitude of force.When midline diastema closure restored with the same material on both teeth, the highest Von Mises stress occurring in the restoration contacts of 135.161MPa observed when forces were applied on the 1/3 of the palatal surfaces for 90° at 100N magnitude of force with Emax when compared with ED.Among all the models,despite of the restoration material,the contact material type and the applied force,the lowest von Mises stress value seen on the enamel of the restored teeth.When Emax and ED used together, it is observed that Emax had more stress in the material regardless of the angulation and the force applied.

Conclusion: In the enamel and dentin of the teeth restored with ED had less stress than restored with Emax.The stress intensity occurred in Emax is more than ED restorations.

Models

1) #11 – Enamel vs #21 – IPS Emax CAD **2)** #11 – Enamel vs #21 – IPS Empress Direct
3) #11 – IPS Emax CAD vs #21 – IPS Empress Direct **4)** #11 – IPS Emax CAD vs #21 – IPS Emax CAD
5) #11 – IPS Empress Direct vs #21 – IPS Empress Direct

Keywords: Ceramic, Composite, Partial laminate veneer, Anterior, Finite element analysis, Lithiumdisilicate veneers, Diastema Closure

FARKLI MATERYALLER KULLANILARAK NON-PREP PARSIYEL LAMİNE İLE TEDAVİ EDİLMİŞ DİASTEMA KAPATILMASININ FONKSİYONEL KUVVETLER ALTINDA STRES DAĞILIMI: 3D SONLU ELEMANLAR ANALİZİ

Edanur Aydogdu[1], Gulsum Sayın Ozel[1]

[1]Istanbul Medipol Üniversitesi Protetik Diş Tedavisi Ana Bilim Dalı

Amaç: Bu çalışmanın amacı, sonlu elemanlar analizi (FEA) yöntemi ile kompozit (IPS Empress Direct) ve lityum disilikat (IPS Emax CAD) parsiyel lamina veneerler ile tedavi edilmiş non-prep midline diastema kapatma vakalarında fonksiyonel yük altındaki stresi değerlendirmek ve karşılaştırmaktır.

Materyal Metod: Lineer statik 3-D FEA modellemesi ile üst çene santral, lateral ve kaninlerin dijital modellerinin geliştirmesi için ANSYS yazılımı kullanıldı. Santral dişlerdeki midline diastema, elastiklik modülüsü 95.000 MPa'ya eşit Emax ile ve elastiklik modulusu 15.500 MPa'ya eşit Empress Direct (ED) ile parsiyel lamina veneerler olarak restore edildi. Malzemeler 5 farklı model oluşturularak karşılaştırıldı: Mine vs. Emax, mine vs. ED, Emax vs. ED, Emax vs. Emax, ED vs. ED. Her model, dişlerin singulum ile insizal kenarı arasında 45°, 90° açıda 100N'luk ve dişin insizal kenarından 60° ve 125° açıda 100N'luk fonksiyonel kuvvet uygulandı. Farklı modellerde dişlerin ve restore malzemesinin biyomekanik davranışı ve stres dağılımı von Mises stres kriterine göre incelendi.

Bulgular: Stres değerlerinde önemli bir fark gözlemlenmektedir. Diastema kapatılmasında kullanılan materyalden bağımsız olarak, tüm gruplarda, palatal yüzeyin insizal 1/3'üne 90° açı ile uygulanan 100N kuvvette von Mises stres değerlerinin en yüksek olduğu gözlenmiştir. Her iki diş üzerinde aynı malzeme ile restore edilmiş midline diastema modellerinde, restorasyon kontaktlarında gözlenen en yüksek Von Misses stres değeri palatal yüzeyin insizal 1/3'üne 90° açı ile uygulanan 100N kuvvette 135.161MPa olarak Emax materyalinde kaydedilmiştir. Tüm modeller arasında, restorasyon materyaline ve uygulanan kuvvet açısından bağımsız olarak, restore edilen dişlerin minesinde en düşük von Mises stres değeri kaydedilmiştir. Emax ve ED bir arada kullanıldığında, Emax materyalinde daha fazla stres birikimi olduğu gözlenmiştir.

Sonuç: ED ile restore edilen dişlerin mine ve dentininde, Emax ile restore edilenlere göre daha az stres bulunmaktadır. Emax restorasyonlarında materyaldeki stres yoğunluğu, ED materyalindeki yoğunluğa kıyasla daha fazladır.

Modeller

1) #11 – Enamel vs #21 – IPS Emax CAD **2)** #11 – Enamel vs #21 – IPS Empress Direct
3) #11 – IPS Emax CAD vs #21 – IPS Empress Direct **4)** #11 – IPS Emax CAD vs #21 – IPS Emax CAD
5) #11 – IPS Empress Direct vs #21 – IPS Empress Direct

Anahtar Kelimeler: Sonlu Elemanlar Analizi, Diastema Kapatılması, Kompozit Rezin, Lityumdisilikat Venerler, Parsiyel Lamina Venerler, Seramik, Anterio

INFLUENCE OF COLOR, TRANSLUCENCY AND THICKNESS ON THE METAMERISM OF ZIRCONIA-REINFORCED LITHIUMSILICATE RESTORATIONS

Nur Küçük[1], Sinem Albayrak[1], Gülsüm Sayın Özel[1]

[1]Istanbul Medipol University

Purpose: The purpose of this in vitro study is to investigate the influence of ceramic specimen variables (color, thickness, translucency) on the metamerism of lithium disilicate restoration.

Material and methods: In the current study VITA Suprinity (VITA Zahnfabrik, Bad Säckingen, Germany) (zirconia-reinforced lithium silicate), were used. Two different translucency (low and high translucency), and two thicknesses (0.5 mm and 1.5 mm) were selected. VITA Suprinity (1M1HT, 1M1T, 4M2HT, 4M2T) specimens in size with 11mm x 14mm at two thicknesses (0.5 mm, 1.5 mm) were prepared (n=12). Neutral color measurement cabinet (Prowite Lightbox 4.0, Turkey) providing four different lighting environments [D65 (Artificial standard daylight), D50 (Mid-day daylight), TL84 (Shop/Office light) and INCA-A (Incandescent light)] for the assessment of metamerism color measurements of VITA Suprinity samples were made with a spectrophotometer (VITA Easyshade Advance 4.0, VITA Zahnfabrik BAD Sackingen, Germany) device in the direction of CIE L*a*b color coordinates on a gray background. The data obtained from the CIE L*a*b* color system were recorded and descriptive analyses were presented using means, standard deviations, median, minimum, and maximum values for continuous data.

Results: The results showed that there were statistical differences between the color measurements under various lighting conditions for the zirconia-reinforced lithium silicate restorations ($p<0.05$).

Conclusion: Color selection should done under difference light conditions to avoid metamerism. Color, translucency and thickness should be taken into consideration in clinical practice.

RENK, TRANSLÜSENSİ VE KALINLIĞIN ZİRKONYA İLE GÜÇLENDİRİLMİŞ LITYUMSILIKAT RESTORASYONLARIN METAMERİZMİNE ETKİSİ

Nur Küçük[1], Sinem Albayrak[1], Gülsüm Sayın Özel[1]

[1]İstanbul Medipol Üniversitesi

Amaç: Bu in vitro çalışmanın amacı, seramik numune değişkenlerinin (renk, kalınlık, translüsens) lityum disilikat restorasyonunun metamerizmi üzerindeki etkisini araştırmaktır.

Gereç Ve Yöntemler: Bu çalışmada VITA Suprinity (VITA Zahnfabrik, Bad Säckingen, Almanya) (zirkonya ile güçlendirilmiş lityum silikat) kullanıldı. İki farklı translüsens (düşük ve yüksek yarı translüsens) ve iki kalınlık (0,5 mm ve 1,5 mm) seçildi. 11mm x 14mm boyutlarında iki kalınlıkta (0,5 mm, 1,5 mm) VITA Suprinity (1M1HT, 1M1T, 4M2HT, 4M2T) numuneleri hazırlandı (n=12). Dört farklı aydınlatma ortamı sağlayan nötr renk ölçüm kabini (Prowite Lightbox 4.0, Türkiye) [D65 (Yapay standart gün ışığı), D50 (Gün ortası gün ışığı), TL84 (Mağaza/Ofis aydınlatması) ve INCA-A (Akkor ışık)] VITA Suprinity numunelerinin metamerizm renk ölçümleri, gri zemin üzerinde CIE L*a*b renk koordinatları doğrultusunda spektrofotometre (VITA Easyshade Advance 4.0, VITA Zahnfabrik BAD Sackingen, Almanya) cihazı ile yapılmıştır. CIE L*a*b* renk sisteminden elde edilen veriler kayıt altına alınmış ve sürekli veriler için ortalama, standart sapma, ortanca, minimum ve maksimum değerler kullanılarak tanımlayıcı analizler sunulmuştur.

Bulgular: Bu çalışma sonucunda zirkonya ile güçlendirilmiş lityum silikat restorasyonların çeşitli aydınlatma koşulları altında renk ölçümleri arasında istatistiksel farklılıklar olduğunu gösterdi ($p<0.05$).

Sonuç: Metamerizmi önlemek için renk seçimi farklı ışık koşullarında yapılmalıdır. Klinik uygulamada renk, şeffaflık ve kalınlık dikkate alınmalıdır.

Anahtar Kelimeler: Color, Translucency, Thickness, Metamerism, Zirconia-reinforced Lithiumsilicate restorations

KNOWLEDGE OF DENTAL INTERN STUDENTS ON ORAL HYGIENE PROCEDURES OF PROSTHESIS PATIENTS

Nuray İskefli[1]

[1]İstanbul Medeniyet University Faculty of Dentistry

Aim: The aim of present study was to evaluate the knowledge of dental intern students on oral hygiene procedures of prosthesis patients and denture hygiene.

Methods: A survey form with 28 questions was prepared after the literature review. 81 intern students participated in the survey. Oral hygiene products and procedures for fixed and removable denture patients, patient follow-up periods are the topics that make up the survey.

Results: A total of 81 dental intern students participated in the study. 48.1% of the students stated that cleaning removable denture once a day was sufficient, 44.4% stated that cleaning denture twice a day was sufficient. 95.1% of the participants recommended brushes for cleaning. Products such as denture tablets, soap, and toothpaste were preferred as cleaning agents. The most of participants stated that the dentures should be removed at night and kept in water. The use of interdental brushes (85.18%), dental floss (82.72%) and super floss (96.29%) was recommended for fixed denture patients. 92.6% of students chose school as the source of their information. More than 80% of the participants stated that both fixed and removable denture patients should come for check-ups every 6 months.

Conclusion: It has been observed that the dental intern students have a high level of awareness regarding oral hygiene procedures of prosthesis patients. Further studies are needed to evaluate whether the transfer of this information to patients is accurate and sufficient

Keywords: Dental students, oral care, denture hygiene, fixed dentures, removable dentures

DİŞ HEKİMLİĞİ FAKÜLTESİ KLİNİK ÖĞRENCİLERİNİN PROTEZ HASTALARININ ORAL HİJYEN PROSEDÜRLERİNE DAİR BİLGİ DÜZEYİNİN DEĞERLENDİRİLMESİ

Nuray İskefli[1]

[1]İstanbul Medeniyet Üniversitesi Diş Hekimliği Fakültesi

Amaç: Bu çalışmanın amacı, diş hekimliği fakültesi klinik öğrencilerinin sabit ve/veya hareketli protez kullanan hastalarda uygulanan oral hijyen prosedürleri, protez bakımı ve idamesi ile ilgili bilgilerinin ölçülmesidir.

Materyal-Metot: Literatür taraması sonucu 28 soruluk bir anket formu oluşturulmuştur. Ankete 81 stajyer öğrenci katılmıştır. Çalışmada, öğrencilerin sabit ve/veya hareketli protez hastalarının kullanması gereken ağız bakım ürünlerine ve uygulaması gereken oral hijyen prosedürlerine ve hasta takip süresine yönelik bilgi düzeyi değerlendirilmiştir.

Bulgular: Çalışmaya toplam 81 klinik öğrencisi katılmıştır. Öğrencilerin %48.1'i hastanın hareketli protezini günde 1, % 44.4'ü 2 kez temizlemesini yeterli bulmaktadır. %95.1'i temizleme için fırça önermiştir. Temizleyici ajan olarak protez tabletleri, sabun, diş macunu gibi ürünler tercih edilmiştir. Katılımcıların büyük çoğunluğu protezin geceleri çıkarılması ve sulu ortamda tutulması gerektiğini belirtmiştir. Sabit protez hastalarına %85.18 ara yüz fırçası, %82.72 diş ipi ve %96.29 süper floss kullanımı önerilmiştir. Öğrenciler bilgilerinin kaynağı olarak %92.6 oranla okulu seçmiştir. % 80'nin üzerinde katılımcı hem sabit hem hareketli protez hastalarının 6 ay aralıklarla kontrole gelmesi gerektiğini belirtmiştir.

Sonuç: Diş hekimliği fakültesi klinik öğrencilerinin protez hastalarının oral hijyen uygulamaları ve protez bakımı ile ilgili farkındalık düzeylerinin yüksek olduğu görülmektedir.

Bu bilgilerin hastalara aktarımının doğru ve yeterli düzeyde olduğunun değerlendirilmesi için başka çalışmalara ihtiyaç duyulmaktadır.

Anahtar Kelimeler: Diş hekimliği öğrencileri, hareketli protezler, oral hijyen, protez hijyeni, sabit protezler

ESTHETIC AND FUNCTIONAL REHABILITATION OF ANTERIOR LATERAL INCISOR DEFICIENCY WITH IMPLANT-SUPPORTED RESTORATION

Hatice Eroğlu[1], Nazmiye Şen[1]

[1]Istanbul University, Faculty of Dentistry, Department of Prosthodontics

Introduction: A 23-year-old male patient with no systemic disease, who applied to our clinic with a missing upper left lateral tooth as a result of the trauma he received at the age of 7, an implant was placed after orthodontic treatment. Aesthetic and functional prosthetic rehabilitation of the case was carried out by following the digital clinical workflow with guided gingival healing.

Case Report: A bone-level implant was placed into the missing tooth number 22 region after the osseointegration was done and the healing cap was placed. Guided gingival healing was applied to improve the contour of surrounding tissues, that had damage due to trauma, before prosthetic treatment. The tooth number 12, which had a composite restoration, was prepared for zirconium-based all-ceramic crown restoration to provide integrity in smile. After the guided gingival healing period was completed for the implant area, the soft tissue output profile scanning step was added to the clinical digital workflow steps to accurately capture the emergence profile. Intraoral scanning device (TRIOS 4 Move+, 3Shape) was used for 3D scanning of guided soft tissue, intraoral tissues, prepared tooth, and implant position through the scan body part which was placed into the implant and the digital scans were sent to the laboratory. To prevent the grayish reflection of titanium under the gingiva, a custom zirconia abutment was prepared over the Ti-base abutment. After zirconia framework try-in of restorations the aesthetic and functional rehabilitation of the case was completed with cemented zirconia-based ceramic crowns.

Conclusion: Implant placement in the anterior region with soft tissue-guided healing provided an ideal emergence profile and satisfactory esthetic outcome. No complications were encountered in our patient's 3-month follow-up.

Case

Pre-operative and post-operative photos of the patient

Keywords: Anterior tooth deficiency, guided gingival healing, ti-base abutment, anterior implant placement, digital workflow

ÖN BÖLGE LATERAL DİŞ EKSİKLİĞİNİN İMPLANT DESTEKLİ RESTORASYON İLE ESTETİK VE FONKSİYONEL REHABİLİTASYONU

Hatice Eroğlu[1], Nazmiye Şen[1]

[1]İstanbul Üniversitesi, Diş Hekimliği Fakültesi, Protetik Diş Tedavisi Anabilim Dalı

Özet: 7 yaşında aldığı travma sonucu sol üst lateral diş eksikliği ile kliniğimize başvuran 23 yaşındaki sistemik rahatsızlığı olmayan erkek hastaya ortodontik tedavisi tamamlandıktan sonra implant uygulaması yapılmıştır. Diş eti yönlendirmesi ile dijital klinik iş akışı takip edilerek vakanın estetik ve fonksiyonel rehabilitasyonu gerçekleştirilmiştir.

Giriş: Ön bölge tek diş eksikliği konjenital eksiklik, travma, çürük, rezorpsiyon, periodontal hastalık, endodontik başarısızlık kaynaklı olabilir.[1-3] Ön bölgedeki tek diş eksiklikliği rehabilitasyonunda çeşitli tedavi seçenekleri sunulmaktadır. Bunlar, hareketli ve sabit protezler olarak ikiye ayrılırken, hareketli protezler günümüzde tek diş eksikliğinde pek tercih edilen bir tedavi seçeneği değildir. Sabit protezler ise kendi içinde köprü protezleri, adeziv köprü protezleri ve bu tedavi seçenekleri içerisinden vakamızda uyguladığımız komşu dişlere zarar vermeden diş eksikliğini giderebildiğimiz implant destekli sabit protezler uygulamasıdır.[2-5] Tek diş eksikliğinin implant destekli sabit protezler ile giderilmesi günümüzde rutin tedavi seçenekleri arasına girmiştir.[2,3,5]

İmplant üstü protezlerde en çok karşılaşılan protetik başarısızlıkları; biyolojik, mekanik ve estetik başarısızlıklar başlıkları altında sınıflandırılabiliriz.[2,3,4]

Aşırı krestal kemik kaybı, doğal dişin intrüzyonu, konuşma bozuklukları, biyolojik başarısızlıklar olarak sıralanabilirken; üst yapı uyumsuzlukları, oklüzal vidanın gevşemesi, komponent kırıkları, abutment vidasının gevşemesi, bağlantı noktası kırıkları, mekanik başarısızlıklardandır.[2-6] Özellikle anterior diş eksikliklerini gidermeyi amaçlayan dental implant üstü protezlerde, estetik başarısızlıklara oldukça sık rastlanmaktadır.[3-6] Estetik başarısızlık nedenleri arasında, doğal anatominin bozulması, doku biyotipi, uygun olmayan planlama, kayıp diş sayısı, implant pozisyonundaki hatalar, implant seçimindeki hatalar ve başarısız protetik tedaviler sayılabilir. Günümüzde implantların uzun dönem başarısının artması estetik beklentilerin daha da ön plana çıkmasına neden olmuştur.[7,8] Kemik, dişeti gibi faktörlerin varlığında eğer implantın yeri hatalıysa, estetikte oldukça sıkıntılı sonuçlar çıkmaktadır.[7]

Pascal Magne ve Urs Belser tarafından temel olarak belirlenen estetik değerlendirmede önemli unsurlar gingival sağlık, yeterli interdental mesafe, diş doğrultusu, gingival konturun zenith noktası, gingival seviyelerde denge olması, dişlerin kontak nokta seviyesi, diş formu ve rengi, kesici kenar konfigurasyonu, gülüş hattı, diş yüzey yapısı, gülüşte simetri olması ve komşu diş boyutudur.[8] Üst çene ön bölge tek diş eksiklerinin implant ile tedavisi sırasında gerçekleştirilmesi en güç hedeflerden biri de ideal estetiğe sahip restorasyonlar meydana getirmektir.[7,8] Tedavi sırasında karşılaşabileceğimiz komplikasyonlar, diş çekimine bağlı kemik yıkımını takip eden yumuşak doku kaynaklı veya cerrahi işlem sırasındaki karşılaşılan travmalar sonucu oluşan siyah interdental bölge oluşumu, diş eti çekilmesi, implantın metalinin görünmesi veya diş eti altından yansıması, implant açı problemleri şeklinde karşımıza çıkar.[3-6]

İdeal estetik görünüme sahip restorasyonlar için en büyük kriterlerden biri diş eti ve protez uyumudur.[8] Meydana gelebilecek siyah interdental bölgeler tedavi sonucuna olumsuz olarak yansıyacaktır.[6-8] Bu problemin önüne geçebilmek için var olan diş eti papili korunmalı ya da yeniden oluşturulmaya çalışılmalıdır.9 İmplant ve diş arasında papil oluşturacak mesafenin korunmasıyla, cerrahi işlem sırasında minimal travmayla, plastik dayanaklar kullanılarak üretilen geçici restorasyonların kullanımıyla, serbest dişeti grefti, yönlendirilmiş doku rejenerasyonu gibi rekonstrüktif periodontal girişimlerle, flap kaldırmadan yapılan implant uygulamalarıyla dişeti papilinin korunması ve şekillendirilmesi sağlanabilir.[7-9]

İmplant metalinin görünmesi ya da yansıması da karşılaşılabilecek estetik problemlerden bir diğeridir.[8-10] Kemik seviyesi implantlar, ön bölgede implantın cilalı yüzeylerinin görünmesi ya da yansıması gibi sorunları elimine etmekte ve yumuşak doku uyumu açısından estetik olarak daha başarılı sonuçlar vermektedir.[8,9]

Abutment ise; titanyum, döküm altın alaşımları, alumina ya da zirkonya gibi yüksek dayanımlı seramikler olmak üzere farklı materyallerden yapılabilir. Doğru seçilmeyen abutment, estetiği bozan ciddi metal yansıması oluşturur.[6-9]

İmplantın yanlış açılanması da estetik komplikasyonlardandır.[10] İmplantın merkezi bitmiş restorasyonun kesici kenar pozisyonunda yer alacak şekilde açılandırılmalıdır.10-12 İmplantın uygun pozisyonda olmadığı durumlarda implant daha bukkaldede ise açılı abutment kullanarak bu durumu telafi edebiliriz. Ancak implant daha palatinalde ise kuronu bukkal bölgede daha konturlu tutmak zorunda kalabiliriz.[10,11]

Komplikasyonlarla karşılaşmamak için Zitmann ve Marinello implant üstü protezlerde dikkat edilmesi gerekenleri 2 gruba ayırmıştır,[13] 1. kategorideki kriterler hastayla ilişkili olan faktörlerdir, bu kriterler; ağız dışı kontrolde gülme hattı ve dudak uzunluğu, yüz ve dudak desteği, ağız içi kontrolde ise mukoza kalınlığı, kesici kenar pozisyonu, kemik kalitesi ve arklar arası mesafedir. İmplant üstü protez planlamasında dikkat edilmesi gereken faktörlerden 2. kategoridekiler implant ile ilgili olan kriterlerdir, bunlar; implant çeşidi, boyutu, açılanması, derinliği, çıkış profili, implant pozisyonu, abutment seçimi ve papilin korunması şeklinde sıralanabilir.[12,13]

Olgu Sunumu: Hastamız 23 yaşında erkek hasta, 7 yaşındayken salıncaktan düşerek üst çene ön bölgesine aldığı travma sonucu 22 numaralı dişini kaybetmiş, yumuşak ve sert doku hasarı oluşan, sistemik bir rahatsızlığı olmayan hastamıza Kasım 2022'de Straumann markasının 3.3 mm çapında, 12 mm uzunluğundaki kemik seviyesi, açılı implantı uygulandı. Hastamız kliniğimize estetiğinden şikayetçi olduğu 12 numaralı dişi ve 22 numaraya uygulanan implant üstü sabit protez restorasyonu için başvurdu. Tedaviye başlamadan önce hastamızın aynı zamanda şikayetçi olduğu ön bölge kuron boyu dengesizlikleri için Periodontoloji bölümünden konsültasyon istendi. Perioodontal olarak diş eti kazandırmak uygun bulunmamış, yumuşak doku seviyesini dengelemek üzere kuron boyu uzatma önerilmiş fakat hastamız tedaviyi reddetti ve mevcut durumda başlangıç periodontal tedavi yapılarak, hastanın oral hijyeni artırılarak protetik tedaviye başlandı. 12 numaralı dişe akrilikten yaptığımız geçici kuron ile orada bir miktar diş eti yönlendirmesi yapmayı planlayarak implantın osseointegrasyonu gerçekleştikten sonra protetik tedavisine başlandı. Yaptığımız klinik ve radyografik incelemeler ve hasta beklentileri değerlendirilerek hastamızın tedavisi 12 numaralı dişe zirkonya tam kuron, 22 numaralı implant üstüne Ti-base üzeri zirkonya dayanak hazırlanarak zirkonya altyapılı porselen kuron şeklinde planlandı.

Tedavinin başında çok küçük iyileşme başlığı yerleştirilmesi ve oral hijyen motivasyonunda eksiklik kaynaklı enflame hali sebebiyle çıkış profiline uygun dar açılı iyileşme başlığı ile diş eti yönlendirmesi yapmak gerekli görüldü. İyileşme başlığına uyguladığımız akışkan kompozit ile yaptığımız diş eti yönlendirmesi sonucunda istediğimiz çıkış profili elde edildi. 22 numarada istediğimiz çıkış profilini elde ettikten ve 12 numaranın diş kesimini tamamladıktan sonra ölçü aşamasına geçildi. Vakamızda yaptığımız diş kesimi ve diş eti yönlendirmesini dijital ve konvansiyonel olmak üzere iki iş akışı açısından da inceleyeceğiz.

Konvansiyonel iş akışında ilk hedefimiz ölçü aşamasında geçmeden önce iyileşme başlığına akışkan kompozit uygulayarak elde ettiğimiz çıkış profilini ölçü postuna aktarabilmekti. Bunun için silikon içerisine yumuşak doku profilini yansıtan kompozitle modifiye etdilen iyileşme başlığı yerleştirildi, silikon sertleştikten sonra iyileşme başlığı çıkartılarak ölçünün içinde oluşan boşluğa ölçü postu yerleştirilerek akışkan kompozit ile diş eti çıkış profilini taklit edildi. Ölçü postuna aktardığımız akışkan kompozit, polimerize olduktan sonra keskin kenarı kalmayacak şekilde tesfiye edip implanta yerleştirip ölçü aşamasına geçildi. Hastamızdan, 22 numaraya yerleştirilen, iyileşme başlığını taklit ettiğimiz ölçü postunu implanta yerleştirdikten sonra ağız içi ölçüsünü Zhermack, Hydrorise A tipi ölçü ile aldıktan sonra, kapanış kaydımız alındı.

Dijital iş akışında, djital tarama aşamasına geçtiğimizde ise, ağız içi dokular implanta Straumann'ın CARES, monoscan dijital tarama parçası yerleştirilerek TRIOS 4 Move+, 3Shape ağız içi tarama cihazı kullanılarak, tarama adımları seçilerek üç boyutlu tarama yapıldı. Alt çene taraması yapıldıktan sonra, iyileşme başlığı ile üst çene tarandı, sonrasında iyileşme başlığını çıkardıktan hemen sonra hızlıca implant soketi taranarak taramaya devam edildi, devamında implanta yerleştirdiğimiz dijital tarama başlığı ile üst çene taramamızı tamamlanarak, kapanış taramasını yapılıp tarama tamamlandı.

Elde edilen dijital tarama verileri laboratuvara aktarılarak 3 boyutlu model üzerine restorasyon tasarımı yapıldı. Restorasyonun dayanımını artırmak için 4 mm Ti-base dayanak kullanıldı. İmplant üstü protezde ön bölgede titanyumun yansımasını önlemek için Ti- base dayanak üstüne kişiye özel zirkonya altyapı istendi. Dayanağımız bukkale açıldığı için simante kuron restorasyonu tercih edildi. Altyapı provaları yapıldı.

Vakamızda Amanngirbach'ın Ceramill Zolid-Preshade zirkonyumu kullanıldı, üst yapı materyali olarak GC, Feldspatik seramik kullanıldı, Ivoclar markasının Ivocolor cilasını kullanılarak restorasyonumuz tamamlandı. İmplantı firma tavsiyesi üzerine 35° torklayıp teflon bant yerleştirerek simantasyonu için öjenol içermeyen CEM-Implant geçici rezin simanını, zirkonya kuronun simantasyonu için Ivocların Variolink Esthetic Dual Cure Rezin bazlı simanını kullanılarak simante edilerek hastamızın estetik ve fonksiyonel rehabilitasyonu tamamlandı.

Sonuç: Ön bölge implant uygulaması ve yumuşak doku yönlendirmesi yapılan vakada uygun çıkış profili elde edilerek, doğal yumuşak doku estetiği sağlanarak 12 ve 22 numaralı dişlerin zirkonya altyapılı tam seramik restorasyonları tamamlandı. Hastamızın 3 ve 6 aylık kontrollerinde herhangi bir komplikasyona rastlanmadı.

Case

Anahtar kelimeler: Anterior diş eksikliği, yumuşak doku yönlendirmesi, ti-base dayanak, implant uygulaması, dijital iş akışı

FABRICATION OF COMPLETE DENTURE USING THE NEUTRAL ZONE TECHNIQUE IN AN EDENTULOUS PATIENT WITH MANDIBULAR RECONSTRUCTION

Berfin Nur Eriş[1], Kübra Nur Sönmez Yılmaz[1], Hayrunnisa Canan Bural Alan[1]

[1]Istanbul University Faculty of Dentistry

The neutral zone is defined as the space where the outward forces exerted by the tongue are balanced by the inward forces exerted by the cheeks and lips when normal neuromuscular functions are present. In complete denture fabrication, the neutral zone technique is used to set up the teeth in the space where the forces exerted by the muscles will not cause movement of the denture, contributing to its stability.

A 53-year-old female patient applied to the clinic due to difficulties in mastication and phonetics. The patient had previously been diagnosed with oral squamous cell carcinoma and had undergone mandibular resection and reconstruction, as revealed by the examination. It was decided to rehabilitate the patient using a complete denture after locating the neutral zone. After determining the patient's vertical dimension, impression was taken to determine the neutral zone. From this impression, a silicone index was prepared, and the technician was instructed to set up the teeth according to this index. During the try-in, the arrangement was checked according to the index, and the denture was finished. Through the rehabilitation, a prosthesis compatible with the tongue and cheek muscles was achieved, improving the patient's mastication and phonetics.

It is believed that the tooth arrangement in the lower complete denture prepared using the neutral zone technique contributes to the patient's neuromuscular adaptation process, thereby increasing the patient's comfort and satisfaction.

Keywords: Neutral zone, edentulism, stability

MANDİBULAR REKONSTRÜKSİYONU OLAN TAM DİŞSİZLİK OLGUSUNDA NÖTRAL ALAN TEKNİĞİ İLE PROTEZ YAPIMI

Berfin Nur Eriş[1], Kübra Nur Sönmez Yılmaz[1], Hayrunnisa Canan Bural Alan[1]

[1]İstanbul Üniversitesi Diş Hekimliği Fakültesi

Normal nöromüsküler fonksiyonların varlığında dilin dışarıya doğru baskı yaparak oluşturduğu kuvvetlerin, yanak ve dudakların ağız içerisine doğru baskı yaparak oluşturduğu kuvvetlerle dengelenerek eşitlendiği bölgeye nötral alan denilmektedir. Tam protez yapımında nötral alan ölçü tekniği kullanılmasıyla dişler; kasların oluşturduğu kuvvetlerin protezin hareketine neden olmayacağı ve protezin stabilitesine katkıda bulunacağı yere dizilmektedir.

53 yaşında kadın hasta çiğneme ve konuşma fonksiyonlarında yetersizlik sebebiyle kliniğe başvurdu. Alınan anamnez ve muayene sonucunda hastanın geçirilmiş oral skuamöz hücreli karsinom sebebiyle mandibular rezeksiyon ve rekonstrüksiyon yapıldığı tespit edildi. Hastanın nötral alanı tespit edilerek tam protez ile rehabilite edilmesine karar verildi. Hastanın dikey boyut belirleme aşamasından sonra nötral alanı belirlemek için ölçü alındı. Elde edilen ölçüden silikon indeks hazırlandı ve teknisyenden bu indekse göre diş dizimi yapması istendi. Dişli provalar esnasında indekse göre dizim kontrol edildi ve bu şekilde protez bitirildi.Yapılan rehabilitasyon sonucunda dil ve yanak kasları ile uyumlu bir protez elde edilerek hastanın çiğneme ve konuşma fonksiyonları iyileştirilmiştir.

Nötral alan ölçü tekniği ile hazırlanan alt tam protezde dil ve yanak fonksiyonlarına göre belirlenen bölgeye yapılan diş dizimi sayesinde hastanın nöromusküler adaptasyon sürecine olumlu katkısı olduğu ve hastanın konforu ve proteze bağlı memnuniyetinin arttığı düşünülmektedir.

Anahtar Kelimeler: Nötral alan, tam dişsizlik, stabilite

REHABILITATION OF THE OCCLUSAL VERTICAL DIMENSION IN OLIGODONTIC CASES: A CASE SERIES

Mehmet Berk Kaffaf[1], Enes Akpınar[2], Olcay Şakar[2]

[1]Istanbul Kent University, [2]Istanbul University

Objective: Congenital dental agenesis is one of the etiologies of tooth loss such as caries, periodontal disease and trauma. It can manifest with or without accompanying syndromes. The absence of 1-5 teeth is classified as hypodontia, while the absence of 6 or more teeth is called oligodontia, with an estimated prevalence of 1%. Tooth loss can lead to functional and aesthetic problems and decreased occlusal vertical dimension (OVD). Rehabilitation of the OVD with prosthodontic treatments provides functional, aesthetic and psychological benefits. Prosthetic treatments include removable partial or complete dentures, fixed partial dentures, implant-supported prosthesis or combination. In cases that have not completed growth and development, removable prostheses is recommended not to affect jaw development. Once development is completed, a transition to fixed restorations is recommended for better masticatory efficiency and retention. In this presentation, rehabilitation of OVD with removable and fixed prostheses in three cases of oligodontia, one of whom was diagnosed with ectodermal dysplasia, is described.

Methods: Decreased OVD was observed in all cases. In cases with incomplete growth and development, the treatment option with removable prostheses was preferred and the prostheses were replaced during the follow-up period and then fixed prostheses were applied. In the adult patient, OVD was rehabilitated with digitally fabricated fixed prostheses and occlusal veneers.

Results: In one of the patients who was followed for 4 years during growth and development, no complication was encountered except for aesthetic material fracture in the removable prosthesis, and in the patient who was switched to a fixed prosthesis after completing his development, no complication was observed in a 3-year follow-up. In the 1-year follow-up of the adult case, it was observed that he was functionally and aesthetically satisfied with the treatment.

Conclusion: OVD rehabilitation in oligodontia cases, involving temporarily removable and permanently fixed prosthetic restorations, yields satisfactory outcomes.

Figure 1

Extraoral and intraoral images of oligodontic cases before and after prosthodontic treatment

Keywords: Oligodontia, Occlusal Vertical Dimension, Ectodermal dysplasia, Prosthetic rehabilitation, Prosthodontics.

OLİGODONTİ VAKALARINDA OKLÜZAL DİKEY BOYUT REHABİLİTASYONU: VAKA SERİSİ

Mehmet Berk Kaffaf[1], Enes Akpınar[2], Olcay Şakar[2]

[1]İstanbul Kent Üniversitesi, [2]İstanbul Üniversitesi

Amaç: Konjenital diş agenezisi, çürük, periodontal hastalık ve travma gibi eksik dişlerin etiyolojilerinden biridir. Bu durum sendromlarla ilişkili olabileceği gibi herhangi bir sendrom olmadığı durumlarda da ortaya çıkabilir. 1 ila 5 dişin eksikliği hipodonti olarak sınıflandırılırken 6 veya daha fazla dişin eksikliği oligodonti olarak adlandırılır ve %1'lik bir prevalansa sahip olduğu tahmin edilmektedir. Diş eksikliği çiğneme, beslenme ve estetik problemlere ve oklüzal dikey boyut (ODB) kaybına neden olabilir. Bu hastalarda protetik tedavilerle ODB rehabilitasyonu fonksiyonel, estetik ve psikolojik açıdan fayda sağlamaktadır. Uygulanabilecek protetik tedaviler arasında hareketli tam veya bölümlü protezler, sabit protezler, implant destekli protezler ve bunların kombinasyonu yer almaktadır. Büyüme ve gelişimini tamamlamamış olan oligodonti hastalarında çene gelişimini etkilememek için hareketli protezlerle tedavi önerilmektedir. Gelişimin tamamlanması ile daha iyi çiğneme etkinliği ve tutuculuk nedeniyle sabit restorasyonlara geçiş önerilmektedir. Bu vaka serisinde biri ektodermal displazi tanısı konmuş üç oligodonti vakasında hareketli ve sabit protezlerde ODB'nin rehabilitasyonu sunulmaktadır.

Yöntem: Oligodonti vakalarında aynı zamanda azalmış ODB olduğu da belirlenmiştir. Büyüme ve gelişimini tamamlamayan vakalarda hareketli protezlerle tedavi seçeneği tercih edilmiş ve takip sürecinde protezleri yenilenmiş, daha sonra da sabit protezlere geçilmiştir. Erişkin olan vakada ise dijital yöntemlerle üretilmiş sabit protezler ve oklüzal venerler ile ODB rehabilite edilmiştir.

Bulgular: 4 yıllık büyüme ve gelişim sürecince takip edilen hastaların birinde hareketli protezde estetik materyal kırığı dışında herhangi bir komplikasyonla karşılaşılmamış ve gelişimini tamamladıktan sonra sabit proteze geçilen hastada da 3 yıllık takipte bir komplikasyon gözlemlenmemiştir. Erişkin vakanın 1 yıllık takibinde tedaviden fonksiyonel ve estetik açıdan memnun olduğu gözlenmiştir.

Sonuç: Oligodonti vakalarında ODB'nin geçici olarak hareketli ve daimî olarak sabit protetik restorasyonlarla protetik rehabilitasyonu tatmin edici sonuçlar vermektedir.

Resim 1

Oligodonti vakalarının protetik tedavi öncesi ve sonrası ağız dışı ve ağız içi görüntüleri

Anahtar Kelimeler: Oligodonti, Oklüzal dikey boyut, Ektodermal displazi, Protetik rehabilitasyon, Protetik diş tedavisi.

EVALUATION OF THE DYNAMIC MECHANIC PROPERTIES OF UPPER REMOVABLE COMPLETE DENTURES MANUFACTURED BY CAD/CAM MILLING AND 3D PRINTING TECHNIQUES

Begüm Buzbaş[1], Gökçen Ateş[2], Çağatay Dayan[3], Buket Akalın Evren[4], Canan Bural Alan[2]

[1]Kent University, [2]Istanbul University, [3]Istanbul University-Cerrahpasa, [4]Marmara University

The aim of this in vitro study was to compare the mean fracture strength of upper complete dentures produced by conventional, CAD/CAM milling and 3D printing method and examine the efficiency of different denture base thickness upon fracture under dynamic and static loaded conditions. A total of 105 complete dentures, 21 from each production technique, were examined. Also each production technique group is divided into 3 groups as 1 mm, 2 mm and 3 mm base thickness (n = 7). In addition, the milling and 3D printing group was divided into two subgroups as permanent and temporary denture material in the study. In the chewing simulator, 300.000 cycles of dynamic loading with 80 N load at 1.6 Hz and 5000 thermal cycles at 5-55℃ simultaneously were applied to each sample. Afterwards all samples were statically loaded from the tissue surface of the denture at Universal Test Machine with a 10 mm diameter of cylindrical jig at a speed of 5 mm/sec until they failed. The analyses of mean fracture strength values showed a statistically significant difference in the milling group ($p < 0,05$). The difference between all three group values is significant in the denture base tickness groups ($p < 0,05$). In upper complete dentures, the production technique and base thickness have an effect on the fracture load. For prostheses obtained by milling, the choice of 2 mm thickness should be considered as the most optimal design. Conventional complete dentures already retain their mechanical strength superiority over 3D printed ones.

Representative fracture patterns of 3D printed complete dentures

Denture base thickness of complete dentures is 2 mm and after dynamic loading the static load was applied on the tissue surface of dentures at the central palatal region. Multiple fracture patterns involving the midline were observed in %86 of dentures.

Mean fracture force values in terms of Newton (SS) and p values

Kaide Kalınlığı	Geleneksel (Isı ile polimerize)	Keymill (Kazıma)	Bilkim (Kazıma)	Solflex (3B Baskılama)	Ondent (3B Baskılama)	P derğeri
1 mm	141,04(35,49)abc	435,34(42,94)	152,46(52,15)ad	118,71(20,7)bde	139,1(54,45)ce	< 0,001*
2 mm	633,74(72,71)a	1151,34(141,91)	689,37(86,65)ab	412,18(60,54)c	449,64(90,4)bc	< 0,001*
3 mm	1380,75(435,46)abcd	1791,38(314,35)a	1173,43(216,1)be	714,21(115,62)c	925,54(289,41)def	< 0,001*
P değeri	< 0,001*	< 0,001*	< 0,001*	< 0,001*	< 0,001*	

The same lowercase letter within each row shows statistically insignificant differences in mean comparing materials

Keywords: Computer aided design computer aided manufacturing, milling, 3D printing, photopolymer resins, complete dentures

CAD/CAM TEKNİĞI VE 3 BOYUTLU YAZICILARLA HAZIRLANAN ÜST HAREKETLI TAM PROTEZLERDE KAIDE PLAĞI KALINLIĞININ DINAMIK MEKANIK ÖZELLIKLERLE İLIŞKISININ İNCELENMESI

Begüm Buzbaş[1], Gökçen Ateş[2], Çağatay Dayan[3], Buket Akalın Evren[4], Canan Bural Alan[2]

[1]Kent Üniversitesi, [2]İstanbul Üniversitesi, [3]İstanbul Üniversitesi-Cerrahpaşa, [4]Marmara Üniversitesi

Bu in vitro çalışmanın amacı geleneksel, CAD/CAM kazıma ve 3 boyutlu baskılama tekniği ile üretilen üst tam protezlerde farklı kaide kalınlıklarının dinamik ve statik yükleme uygulandıktan sonra kırılma kuvveti üzerine etkisini incelemektir. Her üretim tekniğinden 21 adet olmak üzere toplam 105 adet üst tam protez örneği özdeş olacak şekilde hazırlanmıştır. Her üretim tekniği 1 mm, 2 mm ve 3 mm kaide kalınlığı olarak üç gruba ayrılmıştır. Çiğneme simülatöründe örneklere 1,6 Hz dalga boyunda 80 N kuvvet ile 300,000 döngü dinamik yükleme ve eş zamanlı olarak 5-55°C' de 5000 termal döngü uygulanmıştır. Ardından tüm örnekler 5 mm/sn hızda ilerleyen 10 mm çaplı delgi ile protezin doku yüzeyinden yüklenerek üniversal test cihazında kırılma testi uygulanmıştır. Üretim tekniğinin ve kaide kalınlığının kırılma kuvvetine etkisi iki yönlü varyans analizi (ANOVA) testi uygulanarak analiz edilmiştir ($p < 0,05$). Kazıma grubunda ortalama kırılma kuvveti değerleri diğer üretim tekniklerinden anlamlı olarak yüksektir ($p < 0,05$). Kaide kalınlığı gruplarında ise tüm kalınlıklar arası değerlerin farklılığı anlamlıdır ($p < 0,05$). Üst tam protezlerde üretim tekniği ve kaide kalınlığının kırılma kuvveti üzerine etkisi bulunmaktadır. Kazıma yöntemi ile elde edilen protezler için 2 mm kalınlık seçimi en optimal tasarım olarak göz önünde bulundurulmalıdır. Geleneksel tam protezler 3 boyutlu baskılananlara göre halihazırda mekanik dayanım üstünlüğünü korumaktadır.

3 boyutlu baskılanan tam protezlerde görülen kırık tipi örnekleri

Tam protezlerin kaide kalınlığı 2 mm'dir. Dinamik yükleme sonrası protezlerin doku yüzeyinde palatinal bölgenin merkezinden yapılan statik yükleme sonucu oluşan kırık tipleri görülmektedir. Orta hattı içine alan çok parçalı kırık %86 oranında gözlenmiştir.

Örnek gruplarının Newton cinsinden ortalama kırılma kuvveti değerleri (SS) ve anlamlılık değerleri

Kaide Kalınlığı	Geleneksel (Isı ile polimerize)	Keymill (Kazıma)	Bilkim (Kazıma)	Solflex (3B Baskılama)	Ondent (3B Baskılama)	P derğeri
1 mm	141,04(35,49)abc	435,34(42,94)	152,46(52,15)ad	118,71(20,7)bde	139,1(54,45)ce	< 0,001*
2 mm	633,74(72,71)a	1151,34(141,91)	689,37(86,65)ab	412,18(60,54)c	449,64(90,4)bc	< 0,001*
3 mm	1380,75(435,46)abcd	1791,38(314,35)a	1173,43(216,1)be	714,21(115,62)c	925,54(289,41)def	< 0,001*
P değeri	< 0,001*	< 0,001*	< 0,001*	< 0,001*	< 0,001*	

Aynı küçük harf üretim tekniği karşılaştırmasında her bir satırdaki ortalamanın istatistiksel olarak anlamlı olmayan farklılıklarını gösterir (*p < 0,05)

Anahtar Kelimeler: Tam protezler, kaide kalınlığı, dinamik yükleme, CAD/CAM tekniği, 3 boyutlu yazıcılar

THE EFFECT OF CONNECTOR DESIGN ON FLEXURAL AND FRACTURE STRENGTH IN IMPLANT-SUPPORTED BRIDGE RESTORATIONS MANUFACTURED WITH CAD-CAM SYSTEM

Beste Çetin[1], Özge Parlar Öz[1]

[1]Gaziantep University Faculty of Dentistry

The aim of this in-vitro study is to investigate the fracture and flexural strength of three-unit implant supported fixed dental prostheses (monolithic zirconia (VITA YZ ST) and lithium disilicate-based (e.max Press)) restorations at different connector cross-sectional area, produced on ti-base abutments using the CAD-CAM system. 12 implant analogues were placed in acrylic models in pairs. After the ti-base abutments were torqued on the analogs, their digital impressions were taken. Bridge design was planned; maxillary canine and 2nd premolar as abutment and 1st premolar as pontic. In the total group, 42 samples were manufactured and divided into 2 groups (n=21) according to the material type, then each group was divided into 3 subgroups (n=7) according to the connector cross-sectional area (9 mm2,12 mm2,15 mm^2 for monolithic zirconia; for lithium disilicate 12 mm2,16 mm 2,20 mm^2). A thermal cycle of 5000 cycles was applied to the samples at a temperature of 5-55°C. Prepared specimens were subjected to fracture strength test at a universal test machine. The results were formulated and flexural strength data were obtained. Differences between two independent groups were analyzed using Mann Whitney U, and whether there was a difference between more than two independent groups using the Kruskal Wallis Test (p=0.05). Average fracture and flexural strength values in monolithic zirconia samples are respectively; 1207.21 N (9 mm2),1594.59 N (12 mm^2), 2074.67 N (15 mm^2) and 99.77 MPa (9 mm^2), 107.16 MPa (12 mm^2), 113.32 MPa (15 mm^2) in lithium disilicate based samples; 500.84 N (12 mm^2),685.75 N (16 mm^2), 859.94 N (20 mm^2) and 33.66 MPa (12 mm^2), 37.46 MPa (16 mm^2),37.61 MPa (20 mm^2). The fracture and flexural strength of monolithic zirconia material was statistically significantly higher than that of lithium disilicate material ($p<0.05$). As a result, increasing the connector cross-sectional area increases the strength significantly ($p<0.05$). In the posterior region, monolithic zirconia bridges are strongly recommended, while lithium disilicate bridges can be recommended if they have sufficient connector cross-sectional area.

Keywords: Monolithic zirconia, lithium disilicate, ti-base abutment, connector, strength

CAD-CAM SİSTEMİ İLE ÜRETİLEN İMPLANT ÜSTÜ KÖPRÜ RESTORASYONLARDA BÜKÜLME VE KIRILMA DAYANIMINA KONNEKTÖR TASARIMININ ETKİSİ

Beste Çetin[1], Özge Parlar Öz[1]

[1]Gaziantep Üniversitesi Diş Hekimliği Fakültesi

Bu çalışmanın amacı ti-base dayanaklar üzerine CAD-CAM sistemi kullanılarak üretilen üç üyeli monolitik zirkonya (VITA YZ ST) ve lityum disilikat esaslı (e.max Press) restorasyonların farklı konnektör kesit alanlarındaki kırılma ve bükülme dayanımlarını in-vitro olarak araştırmaktır. 12 adet implant analoğu ikişerli olacak şekilde akrilik modeller içine yerleştirildi. Analoglar üzerine ti-base dayanaklar torklandıktan sonra dijital ölçüleri alındı. Köprü dizaynı; maksiller kanin ve 2. premolar dayanak, 1. premolar ise gövde olacak şekilde planlandı. Toplam grupta 42 adet örnek hazırlandı ve materyal çeşidine göre 2 gruba (n=21) ayrıldı, sonrasında her grup konnektör kesit alanına göre 3 alt gruba ayrıldı (n=7) (monolitik zirkonya için 9 mm^2, 12 mm^2, 15 mm^2; lityum disilikat için 12 mm^2, 16 mm^2, 20 mm^2). Örneklere 5-55°C sıcaklıkta 5000 döngü termal siklus uygulandı. Hazırlanan örnekler universal test cihazında kırılma dayanım testine tabi tutuldu. Sonuçlar formülize edilerek bükülme dayanım verilerine ulaşıldı. İki bağımsız grup arasında farklılık olup olmadığı Mann Whitney U, ikiden fazla bağımsız grup arasında farklılık olup olmadığı ise Kruskal Wallis Testi ile incelendi (p=0.05). Ortalama kırılma ve bükülme dayanım değerleri monolitik zirkonya örneklerde sırasıyla; 1207.21 N (9 mm^2), 1594.59 N (12 mm^2), 2074.67 N (15 mm^2) ve 99.77 MPa (9 mm^2), 107.16 MPa (12 mm^2), 113.32 MPa (15 mm^2), lityum disilikat esaslı örneklerde ise sırasıyla; 500.84 N (12 mm^2), 685.75 N (16 mm^2), 859.94 N (20 mm^2) ve 33.66 MPa (12 mm^2), 37.46 MPa (16 mm^2), 37.61 MPa (20 mm^2) bulunmuştur. Monolitik zirkonya materyalinin kırılma ve bükülme dayanımı lityum disilikat materyalinden istatistiksel olarak anlamlı derecede daha fazladır ($p<0,05$). Sonuç olarak konnektör kesit alanının artması dayanımı anlamlı derecede arttırmaktadır ($p<0,05$). Posterior bölgede monolitik zirkonya köprüler kesinlikle tavsiye edilirken lityum disilikat köprüler de yeterli konnektör kesit alanına sahip ise tavsiye edilebilir.

Anahtar Kelimeler: Monolitik zirkonya, lityum disilikat, ti-base abutment, konnektör, dayanım

STRUCTURAL STRESS ANALYSIS OF THREE DIFFERENT CROWN MATERIALS APPLIED TO POST-CORE RESTORED MAXILLARY CENTRAL INCISOR BY FINITE ELEMENT METHOD

Ogün Otlu[1], Merve Özarslan[1], Nurullah Türker[1]

[1]Akdeniz University Dentistry Faculty

In this study, it was aimed to examine the structural stress distributions of the crowns modeled with three different material properties on the fiber post-core system applied to the maxillary central incisor with ferrules (F) and without ferrules (NF) by finite element analysis (FEA). The main geometry of the maxillary central incisor and other tooth components were modeled for FEA using a computer-aided parametric design software based on the data obtained from the literature. Fiber post was placed in the created F and NF tooth models. A force of 200 N was applied to the palatal surface of the tooth at an angle of 45° to the crowns modeled as monolithic zirconia, IPS e-max and IPS empress. The equivalent stress (Von Mises) distributions on the models and the visuals and numerical values of the deformation behavior were compared and evaluated. As a result of all analyzes, the highest equivalent stress was observed in the NF zirconia crown (193.6 MPa), and the lowest value was observed in the F IPS Empress crown (110.4 MPa). Equivalent stress value was higher in all NF crown models compared to F models. The part where the stresses were intense was in the collar region of all crown models. In restorations that can be preferred for teeth with high crown destruction in the anterior region, where aesthetics is important, post applications by applying ferrule can reduce the stress that may occur on the crown.

Keywords: Ferrule, crown, post-core, finite element analysis

POST-KOR RESTORASYONLU MAKSİLLER SANTRAL DİŞE UYGULANAN ÜÇ FARKLI KRON MATERYALİNİN YAPISAL GERİLMELERİNİN SONLU ELEMANLAR METODUYLA ANALİZİ

Ogün Otlu[1], Merve Özarslan[1], Nurullah Türker[1]

[1]Akdeniz Üniversitesi Diş Hekimliği Fakültesi

Bu çalışmada maksiller santral dişe ferruleli (F) ve ferrulesiz (NF) olarak uygulanan fiber post-kor sistemi üzerine üç farklı materyal özelliği ile yapılan kronların yapısal gerilme dağılımlarının sonlu eleman analizi (SEA) ile incelenmesi amaçlanmıştır. SEA için hazırlanan maksiller santral dişin ana geometrisi ve dişe ait diğer bileşenler, literatürden elde edilen veriler temelinde bilgisayar destekli parametrik bir tasarım yazılımı kullanılarak modellendi. Oluşturulan F ve NF diş modellerine fiber post yerleştirildi. Monolitik zirkonya, IPS e-max ve IPS empress olarak modellenen kronlara dişin palatal yüzeyine 45° açı ile 200 N kuvvet uygulandı. Analizler neticesinde, modeller üzerinde ortaya çıkan eşdeğer gerilme (Von Mises) dağılımları ve deformasyon davranışına ait görseller ve sayısal değerler karşılaştırılarak değerlendirildi. Tüm analizler neticesinde en yüksek eşdeğer gerilme NF zirkonya kronda (193,6 MPa), en düşük değer ise F IPS Empress kronda (110,4 MPa) görülmüştür. NF kron modellerinin tümünde eşdeğer gerilme değeri F modellere göre yüksekti. Gerilmelerin yoğun olduğu bölüm tüm kron modellerinde kole bölgesindeydi. Estetiğin önemli olduğu ön bölgede kron harabiyeti fazla olan dişler için tercih edilebilecek restorasyonlarda post uygulamalarının ferrule uygulanarak yapılması kronda oluşabilecek stresleri azaltabilir.

Anahtar Kelimeler: Anahtar Kelime: Ferrule, kron, post-kor, sonlu elemanlar analizi

REHABLITATION OF MAXILLARY CENTRAL TOOTH MISSING USING DIFFERENT BASIS OF IMPLANT-SUPPORTED AESTHETIC RESTORATIONS: 3 CASE REPORTS

Emir Yılmaz[1], Yılmaz Umut Aslan[1]

[1]Marmara University Faculty Of Dentistry Department Of Prosthodontics

Aim: Nowadays, implant treatment is widely preferred for missing maxillary central teeth. Due to increasing aesthetic expectations, abutment selection is of critical importance in treatments planned in the anterior region. The necessary aesthetic needs are met by gingival shaping along with abutment selection.

In this case report, the rehabilitation of missing maxillary central tooth in 3 different patients was planned with 3 different abutments.

Case Report: Straumann Zirconia Custom Emax Abutment, Zinedent Occlusal Screw Abutment and Megagen AnyRidge RC Base Abutment were preferred for 40-year-old female, 55-year-old male and 26-year-old female patients who presented to our clinic with missing maxillary central teeth, respectively. Intraoral scanning for temporary dentures was made with iTero and the production of temporary dentures was made with inLab Sirona CEREC. Temporary prostheses were loaded on the same day as implant placement. The soft tissue need required after the operation was provided by connective tissue graft.

Keywords: Maxillary central, missing tooth, implant, abutment, temporary

MAKSİLLER SANTRAL DİŞ EKSİKLİĞİNİN İMPLANTÜSTÜ ESTETIK RESTORASYONLARIN FARKLI DAYANAKLARI KULLANILARAK REHABİLİTASYONU: 3 OLGU SUNUMU

Emir Yılmaz[1], Yılmaz Umut Aslan[1]

[1]Marmara Üniversitesi Diş Hekimliği Fakültesi Protetik Diş Tedavisi Bölümü

Amaç: Günümüzde maksiller santral diş eksikliğinde implant tedavisi yaygın olarak tercih edilmektedir. Artan estetik beklentiler nedeniyle ön bölgede planlanan tedavilerde dayanak seçimi kritik önem arz etmektedir. Dayanak seçimiyle birlikte dişeti şekillendirilmesi ile gerekli estetik ihtiyacı karşılanmaktadır.

Bu olgu sunumunda 3 farklı hastada bulunan maksiller santral diş eksikliğinin, 3 farklı dayanak ile rehabilitasyonu planlanmıştır.

Olgu Sunumu: Kliniğimize maksiller santral diş eksikliğiyle başvuran 40 yaşındaki kadın, 55 yaşındaki erkek ve 26 yaşındaki kadın hastalarda sırasıyla Straumann Zirconia Custom Emax Abutment, Zinedent Okluzal Vidalı Abutment ve Megagen AnyRidge RC Base Abutment tercih edilmiştir. Geçici protezler için ağız içi tarama 3Shape ile yapılmış olup geçici protezlerin üretimi inLab Sirona CEREC ile yapılmıştır. Geçici protezler, implant yerleştirilmesiyle aynı gün yüklenmiştir. Operasyon sonrasında gereken yumuşak doku ihtiyacı, bağ dokusu grefti ile sağlanmıştır.

Anahtar Kelimeler: Maksiler santral, tek diş eksikliği, implant, abutment, geçici

IN VITRO EVALUATION OF THE EFFECT OF DIFFERENT SURFACE CLEANING PROTOCOLS ON BOND STRENGTH AFTER IMMEDIATE DENTIN SEALING AND TEMPORARY APPLICATION TECHNIQUES

Simay kocaağa[1], Zeliha Şanıvar Abbasgholizadeh[1], Y. Umut Aslan[1]

[1]Marmara University Faculty of Dentistry, Department of Prosthodontics

Purpose: This study evaluated the shear bond strength (SBS) of a seramic block restoration to a pre-hybridized dentinal substrate exposed to two kinds of temporary materials; the influence of different cleaning techniques was investigated.

Material and method: The occlusal dentin surface of 40 human third molars were exposed and Optibond FL (Kerr Corporation, Orange, CA) etch-and-rinse adhesive system was applied to obtain an immediately-sealed (IDS) layer. Each surface was covered with an eugenol-free ((TempBond NE®, Kerr, Orange, CA) or with a resin-based provisional agent (one spot etch technique). After 24 hours storage, the temporary cement layer was removed and the following surface treatments as 50 µm alumina air-abrasion (K) and AquaCare abrasion (Velopex, Horsham, UK, I) were applied. Next, a new IDS layer was created, and IPS e-max cad block restorations (IPS e-max cad, Ivoclar Vivadent; VE-LC) were cemented by G-cem one resin cement (GC Corporation, Tokyo, Japan). After 24-hour storage, a universal testing machine was used for the SBS tests. The fractured specimens were optically inspected with a stereomicroscope. The results were evaluated with IBM SPSS V23.

Results: The median value of SBS MPa obtained during the adhesive curing period for Optibond FL was found to be 14.70. According to temporary application techniques, there was no statistically significant difference in median values of SBS MPa among the groups ($p=0.163$). In the NE technique, the median value of SBS MPa was 14.11, and in the point technique, it was 15.41. Depending on the usage of subgroups of FL adhesive agent, a statistically significant difference in median values of SBS MPa was observed ($p<0.001$). In subgroups (FL-NE-I) and (FL-SPOT-I), the median value of SBS MPa was 17.30, while in subgroups (FL-NE-K) and (FL-SPOT-K), it was 12.91.

Conclusion: Within the limitations of this in vitro study, it has been found that Aquacare and aluminum oxide sandblasting are effective cleaning methods for temporary surfaces following immediate dentin sealing.

Keywords: Immediate dentin sealing, temporary cement, sandblasting, AquaCare, resin cement

İMMEDIAT DENTİN KAPAMA VE GEÇİCİ UYGULAMA TEKNİKLERİ SONRASI FARKLI YÜZEY TEMİZLEME PROTOKOLLERININ BAĞLANMA DAYANIMINA ETKİSİNİN IN VITRO DEĞERLENDİRİLMESİ

Simay kocaağa[1], Zeliha Şanıvar Abbasgholizadeh[1], Y. Umut Aslan[1]

[1]Marmara Üniversitesi Diş Hekimliği Fakültesi Protetik Diş Tedavisi Anabilim Dalı

Giriş: Olası pulpa hasarını önlemek için, diş hazırlığından sonra ve ölçü alımından önce bir dentin bağlayıcı ajanın (DBA) hemen uygulanması, 1990'ların başında Pashley ve ark. 6 tarafından tanıtıldı. "prehibridizasyon", "dual bonding tekniği" ve "resin kaplama tekniği" olarak da anılan "immediate dentin seal" (IDS) terimi ile kurulmuştur.

Geleneksel prosedürlerde, dentin tübüllerinin sızdırmazlığı, restorasyonun simantasyonu aşamasında gerçekleşir (gecikmiş dentin sızdırmazlığı [DDS]). Bu durumda provizyonelleştirme sırasında açığa çıkan dentin, bakteri infiltrasyonu için potansiyel bir yol bırakır. Tersine, IDS tekniğinde dentin adezivleri, bakteriyel mikrosızıntı, dentin aşırı duyarlılığı, bağ gücü açısından faydalar sunan geçici fazdan önce uygulanır. İmmediyat dentin kapama' nın amacı monomerlerin sert dokuya infiltrasyonu ile hibrit tabakası olarak adlandırdığımız interfaz tabakası oluşmaktadır. Nakabayashi' nin 1991 de yaptığı çalışma bu prosedürün başlangıç noktası olmuştur. Bu interfaz tabakasıyla, dentin mine bağlantı yapısına benzer rezin-dentin hibridizasyon tabakası oluşturulması amaçlanmıştır (Nakabayashi N et al., 1991).

Rezin dentin hibridizasyonundaki en sık karışılaşılan problemler dentin kontaminasyonu ve hibrit tabakasının polimerize edilmeden önce kollaps olması olarak sıralanabilir.

Adeziv diş hekimliğinde, "koltuk süresini" azaltmak ve yapıştırma adımlarını basitleştirmeye yönelik girişimler her zaman vardır. Ancak, en güvenilir uzun vadeli seçenek olduğu iddia edilen geleneksel üç aşamalı total-etch DBA, Magne tarafından IDS için önerilir. Akademisyenler 19,20 daha eski üç aşamalı asitleme ve durulama sistemlerinin ve iki aşamalı self-etch sistemlerinin dayanıklılık, yaşlanma ve bağ gücü açısından tek aşamalı sistemlerden daha üstün olduğunu bildirmiştir.

Birkaç çalışma IDS için kullanılan farklı DBA'ların etkinliğini karşılaştırmış olsa da geleneksel sistemler (üç adımlı total-etch, iki adımlı self-etch) önerilir çünkü klinik etkinlikleri son yıllarda birçok çalışma tarafından kanıtlanmıştır. Üretici talimatlarına uymak son derece önemlidir. Sabit protetik tedavilerde daimî restorasyonun üretimi için geçen süre boyunca prepare edilmiş dayanak dişteki hassasiyeti, enfeksiyonu ve diş hareketlerini önlemek amacıyla geçici simanlarla simante edilen geçici protezlere ihtiyaç duyulmaktadır. Bu amaçla geçici simantasyon materyali olarak çinko oksit öjenol içeren veya içermeyen geçici simanlar kullanılmaktadır. Ancak daimî restorasyonun simantasyonundan önce geçici siman artıklarının prepare edilmiş diş yüzeyinden uzaklaştırılması daimî simantasyonun başarısı için önem arz etmektedir. Geçici malzeme ile ilgili olarak, rezin esaslı olanlardan kaçınılmalıdır. Doğrudan akrilik esaslı geçici malzemeler, preperasyonları hermetik olarak kapatamaz, bu da IDS yüzeyinin kontaminasyonuna ve retansiyon kaybına neden olur.

Doğrudan bis-akril bazlı geçici materyaller ve reçine bazlı geçici simanlar IDS substratına güçlü bir şekilde bağlanır. Bu nedenle, geçici materyalin çıkarılması zorlu bir iştir ve bazen diş preparasyonunun bütünlüğünü tehlikeye sokarak dişin kesilmesi gerekir. %37 fosforik asit ile asitlemek ve kalıcı mekanik temizlemeden sonra bile, taramalı elektron mikroskobu ve atomik kuvvet mikroskobu kullanan çalışmalarda dentin üzerinde geçici materyal kalıntısının varlığı tespit edilmiştir.

Magne'un geçici materyalin üretimi sırasında kalın bir ayırma ortamı (petrol jölesi) tabakası ile diş preparasyonunun izole edilmesini şiddetle tavsiye etmesinin nedeni budur.

Kontamine olmamış bağlantı yüzeyi, optimum bağlanma için bir zorunluluktur. Bu nedenle, uygun pürüzlendirme yönteminin seçimi son derece önemlidir. Magne ve arkadaşları alüminyum oksit ile hava partikülü abrazyonu (APA) kullanmıştır, oysa Dillenburg ve arkadaşları fosforik asit ile ilave aşındırma işleminin sızdırmaz dentinin kondisyonlanması üzerinde olumlu bir etkiye sahip olduğunu göstermiştir. Başka bir çalışmada, florür içermeyen pomza macunu ile polisaj ve silikoatlı alüminyum oksit veya glisin ile APA'nın eşit derecede etkili yöntemler olduğu kanıtlanırken, kalsiyum karbonatlı APA, yüksek pürüzlülüğü ve uygulamayı takiben daha düşük bağ mukavemeti nedeniyle kontrendikedir. van den Breemer ve diğerleri ne pomza ile temizlemenin ne de ilave bir tribokimyasal silika kaplama ile pomzalamanın bağlanma mukavemetini etkilemediğini gözlemlemiştir. IDS/şartlandırma yönteminin optimum kombinasyonunu belirleyememiş olmalarına rağmen, silika kaplama ile şartlandırılmış kalın bir IDS tabakası önermişlerdir. Silika kaplama, silika parçacıklarının birikmesi yoluyla adheziv yüzey alanını genişletir. Bu eylem üstün mekanik tutuşa izin verir ve yüzeyi temizler, böylece rezin bazlı simanın IDS ile kimyasal olarak kopolimerizasyonuna olanak tanır. Alümina ile kumlama ile ilgili olarak, rezin-rezin bağ mukavemetinde bir azalma olduğu gibi dolgu partiküllerinin kaybı da muhtemeldir.

Van den Breemer ve diğerleri ne pomza ile temizlemenin ne de ilave bir tribokimyasal silika kaplama ile pomzalamanın bağlanma mukavemetini etkilemediğini gözlemlemiştir. IDS/şartlandırma yönteminin optimum kombinasyonunu belirleyememiş olmalarına rağmen, silika kaplama ile şartlandırılmış kalın bir IDS tabakası önermişlerdir. Silika kaplama, silika parçacıklarının birikmesi yoluyla adheziv yüzey alanını genişletir. Bu eylem üstün mekanik tutuşa izin verir ve yüzeyi temizler, böylece rezin bazlı simanın IDS ile kimyasal olarak kopolimerizasyonuna olanak tanır. Alümina ile kumlama ile ilgili olarak, rezin-rezin bağ mukavemetinde bir azalma olduğu gibi dolgu partiküllerinin kaybı da muhtemeldir. Bir dizi şartlandırma yöntemi/materyal vardır ve bunların IDS yüzeyi üzerindeki potansiyel etkileri hakkında daha fazla araştırma yapılması gerekmektedir. Ancak ağız sıvıları ile temas eden rezin yüzeyinden birkaç mikrometrenin (APA gibi) fiziksel olarak uzaklaştırılmasını sağlayan yöntemlerin, rezin simanların difüzyonunu arttırdığı için sınırlı uygulama süresinde uygulanması gerektiği görülmektedir. Temizlendikten sonra, dentin yüzeyinin adeziv rezin ile yeniden aktive edilmesi gerekir. Simüle edilmiş pulpa basıncının rezin-dentin ara yüzeylerini olumsuz etkilese bile, IDS'nin self adeziv ve konvansiyonel rezin simanların bağlanma gücünü arttırdığı da gösterilmiştir.

IDS'nin rezin simanların bağlanma gücünü iyileştirdiği kanıtlanmıştır.

Materyal metod: Hassas kesim cihazında emax cad bloklardan 5 mm genişliğinde 5 mm uzunluğunda ve 2 mm kalınlığında olacak şekilde seramik blokların kesilmesi cilalanması yapıldı. Marmara Üniversitesi Diş Hekimliği Fakültesi Cerrahi bölümünde çekilmiş 40 adet molar dişin akrilik bloklara gömüldü. Hassas kesim cihazında dentin yüzeyleri açığa çıkacak şekilde prepare edildi ve cilalandı. Prepare edildikten sonra Optibond FL (Kerr Corporation, Orange, CA) kullanılarak immediat dentin kapama (IDS) uygulanması yapıldı. IDS uygulanan örneklere tek nokta asitleme tekniği ile (one spot etch tekniği, Nokta) ve öjenol içermeyen geçici siman materyali (TempBond NE®, Kerr, Orange, CA) kullanılarak geçici uygulandı. Örnekler 37°C distile suda 24 saat bekletildikten sonra Aquacare (Velopex, Horsham, UK, I) ve 50 µm Al2O3 kumlama teknikleri (K) ile yüzey temizliği yapıldı. İkinci IDS tabakası uygulanan yüzeylere adeziv rezin siman (G-cem one, GC Corporatiion, Tokyo, Japan) kullanılarak seramik diskler (IPS e-max cad, Ivoclar Vivadent; VE-LC) simante edildi. Simantasyonu tamamlanan örnekler 37°C distile suda 24 saat bekletildikten bağlanma dayanımları (SBS) Universal test cihazı ile ölçüldü. Kırık analizi için stereomikroskop kullanıldı.

Bulgular: Optibond FL adeziv ajanında SBS MPa ortalama değeri 15,41 ve ortanca değeri 14,70 olarak elde edilmiştir. Geçici uygulama tekniklerine göre SBS MPa ortanca değerleri arasında istatistiksel olarak anlamlı bir farklılık elde edilmemiştir (p=0,163). NE tekniğinde SBS MPa ortanca değeri 14,11 ve nokta tekniğinde 15,41 olarak elde edilmiştir. FL adeziv ajanının alt gruplarının kullanımlarına göre SBS MPa ortanca değerleri arasında istatistiksel olarak anlamlı bir farklılık elde edilmiştir (p<0,001). (FL-NE-I) ve (FL-NOKTA-I) alt grubunda SBS MPa ortanca değeri 17,30 iken (FL-NE-K) ve (FL-NOKTA-K) alt grubunda 12,91 olarak elde edilmiştir. Gruplara göre MPa ortanca değerleri arasında istatistiksel olarak anlamlı bir farklılık elde edilmiştir (p=0,001). FL-NE-K grubunda 12,34, FL-NE-I grubunda 17,06, FL-NOKTA-K grubunda 13,25 ve FL-NOKTA-I grubunda 17,58 olarak elde edilmiştir. FL-NOKTA-I grubundaki MPa değeri, FL-NOKTA-K ve FL-NE-K gruplarındaki MPa değerlerinden farklılık göstermiştir. FL-NE-I grubundaki MPa değeri ile FL-NE-K grubundaki MPa değeri farklılık göstermiştir. Gruplar ile kırık tiplerinin arasında istatistiksel olarak anlamlı bir bağlantı elde edilmemiştir (p=0,729). FL-NE-K grubunda adeziv kırık oranı %10, koheziv kırık bulunmazken kombine kırık oranı %90 olarak elde edilmiştir. FL-NE-I grubunda adeziv kırık ve koheziv kırık bulunmazken kombine kırık oranı %100 olarak elde edilmiştir. FL-NOKTA-K grubunda adeziv kırık oranı %10, koheziv kırık bulunmazken kombine kırık oranı %90 olarak elde edilmiştir. FL-NOKTA-I grubunda adeziv kırık ve koheziv kırık bulunmazken kombine kırık oranı %100 olarak elde edilmiştir.

Tartışma: Daimî restorasyonun simantasyonu öncesi temizlenmiş dentin yüzeylerinin elde edilmesi için geçici materyallerin uzaklaştırılması gereklidir. IDS, preparasyon sonrası açığa çıkan dentin yüzeyini negatif etkilerden korumak için kullanılan bir tekniktir. En güvenilir uzun vadeli seçenek olduğu iddia edilen geleneksel üç adımlı total-etch DBA, Magne tarafından IDS için önerilmektedir. Özcan ve Lamperti, 2015 yılında yaptığı çalışmada Optibond FL ajanını kullanmıştır. Geçici simanın mekanik ve hava partikül temizleme protokollerinin (50µm 2 bar ve 3,5 bar/30µm 2 bar ve 3,5 bar APA/ profilaksi patı/pomza 1500 rpm'de 15 saniye boyunca) IDS yüzeyindeki etkisini araştırmıştır. 5 sn boyunca kumlama yönteminin geçici uygulanmış yüzeyleri temizlediği sonucuna varmıştır. Bizim çalışmamızda, kuru kumlama metodu Aquacare ile karşılaştırıldığında Aquacare yönteminin kumlama metodundan daha etkili olduğu görülmüştür.

Lima ve ark 2017 yılında yaptıkları çalışmada IDS (Adper Scotchbond Multi-Purpose) sonrası farklı geçici simanlarla (Provy/RelyX Temp NE/Provitemp) kontamine olmuş diş yüzeyini bağlanma dayanımı açısından değerlendirmiştir. Provitemp geçici simanın IDS sonrası dentin üzerindeki rezin simanın mikro makaslama bağlanma dayanımını arttırdığını, dentin yüzeyinde Provy ve Provitemp kalıntıları gözlemlendiğini bildirmişlerdir. Augusti ve ark 2018 yılında yaptığı çalışmada, iki farklı geçici materyaline (TempBond NE/ TempBond Clear) maruz kalan IDS yüzeyinin (Optibond FL) farklı temizleme tekniklerinin (Elle kazıyıcı/Alümina havayla aşındırma/ Glisin tozuyla havayla aşındırma/D-Limonen kimyasal solvent), rezin simana (Nexus Universal adeziv yapıştırma simanı) mikro makaslama bağlanma dayanımı üzerindeki etkisini araştırmıştır. IDS uygulamasının, yeni prepare edilmiş dentini geçici materyallerin olumsuz etkilerinden koruduğunu bildirmişlerdir. Öjenolsüz geçici siman (Tempbond NE) ve nokta asit bond tekniği ile 2 farklı geçici yöntemi kullandığımız bu çalışmada geçici teknikleri açısından bağlanma dayanımında anlamlı fark bulunmamıştır. Yapılan çalışmalarda (Özcan ve Lamperti, 2015; Augusti ve ark, 2017) bağlanma dayanımlarının ölçülmesi sonrasında kırık tiplerinin değerlendirilmesinde kombine kırık tipinin anlamlı olarak daha fazla görüldüğü, koheziv kırık tipinin ise hiçbir grupta rastlanmadığı bildirilmiştir. Bizim çalışmamızda da koheziv kırık gözlenmezken, adeziv kırık %5 ve kombine kırık %95 oranında gözlemlenmiştir.

Sonuç: Bu in vitro çalışmanın ışığında; geçici uygulama teknikleri açısından bağlanma dayanımı değerleri arasında anlamlı bir farklılık bulunmamıştır. Aquacare(sulu kumlama) ile yüzey temizleme işleminin kuru kumlama tekniğinden bağlanma dayanımı değerleri açısından daha etkili olduğu görülmüştür. Kırık tipleri açısından değerlendirildiğinde kombine kırıklar (%95) anlamlı olarak daha yüksektir.

COMPLICATIONS AND SOLUTION METHOD OF PARTIAL HYBRID PROSTHESES MADE OF PEEK INFRASTRUCTURE AND CEMENTED ZIRCONIA CROWNS: CASE REPORT

Fatma Vardar[1], Burcu Yılmaz[1]

[1]Istanbul Medıpol University Faculty of Dentistry, Department of Prosthodontics

Purpose: Restorative methods and materials used to replace not only missing teeth but also bone and gum loss in traumatized patients may differ from those used routinely. Our aim is to present the rehabilitation of the unsuccessful anterior restoration of our patient, who had a infrastructure made of PEEK material and zirconia crowns cemented on it, with monolithic zirconia with an occlusal screw cut-back design.

Materials-Methods: A 42-year-old female patient with a history of trauma in the maxillary area underwent surgical procedures two years ago to treat bone, tooth and gum loss in this area. After osteointegration was completed, for the anterior teeth (11,21,22,23), a infrastructure made of PEEK material was prepared and placed on the implants and zirconia crowns were cemented. The cemented zirconia crowns were decemented twice within 5 months, and at the end of 5 months, fractures occurred in the infrastructure made of PEEK material. The patient was admitted to our clinic as a result of these complications. The new prosthesis was produced using monolithic zirconia with a cut back design and was delivered to the patient with an occlusal screw system applied on a multiunit.

Results: At the end of the six-month follow-up period, no mechanical or biological complications were observed in the patient.

Conclusion: As a result, the materials frequently used in the prosthetic dental treatment routine may not yield successful results in some treatment plans;

It has been observed that it is beneficial to plan each case individually, analyze the missing tissues thoroughly and decide on the choice of material and treatment after all these factors are evaluated.

Keywords: PEEK material, monolithic zirconium, partial hybrid prosthesis

PEEK ALT YAPI VE SİMANTE ZİRKONYUM KRONLARDAN YAPILMIŞ PARSİYEL HİBRİT PROTEZLERİN KOMPLİKASYONLARI VE ÇÖZÜM YÖNTEMİ: VAKA SUNUMU

Fatma Vardar[1], Burcu Yılmaz[1]

[1]İstanbul Medipol Üniversitesi Diş Hekimliği Fakültesi, Protetik Diş Tedavisi Anabilim Dalı

Amaç: Travma yaşayan hastalarda sadece diş eksikliğini değil aynı zamanda kemik ve diş eti kaybını de yerine koymak amacıyla uygulanan restoratif yöntemler ve kullanılan materyaller rutinde kullanılanlara göre farklılık gösterebilir. Amacımız PEEK materyalinden üretilen bir alt yapı ve üzerine simante edilmiş zirkonyum kronlara sahip hastamızın başarısızlıkla sonuçlanan anterior restorasyonunun oklüzal vidalı cut-back tasarımlı monolitik zirkonyum ile rahabilitasyonunu sunmaktır.

Materyal- Metod: 42 yaşında maksiller bölgesinde travma geçmişi olan kadın hastaya bu bölgedeki kemik, diş ve dişeti kaybını tedavi etmek için iki sene önce cerrahi işlemler yapılmıştır. Osteointegrasyon tamamlandıktan sonra anterior dişleri (11,21,22,23) için PEEK materyalinden üretilen bir alt yapı hazırlanmış ve implantların üzerine vidalandıktan sonra zirkonyum kronlar simante edilmiştir. Simante edilen zirkonyum kronlar 5 ay içerisinde 2 kez desimante olmuştur ve 5 ayın sonunda PEEK materyalinden üretilen alt yapıda kırılmalar meydana gelmiştir. Hasta bu komplikasyonlar sonucu kliniğimize başvurmuştur. Yeni protez cut back tasarımlı monolitik zirkonyum kullanılarak üretilmiştir ve multiünit üzerine uygulanan oklüzal vidalı sistemle hastaya teslim edilmiştir.

Bulgular: Altı aylık takip sürecinin sonunda hastada mekanik ve biyolojik bir komplikasyon görülmemiştir.

Sonuç: Sonuç olarak protetik diş tedavisi rutininde sıklıkla kullanılan materyallerin bazı tedavi planlamalarında başarılı sonuç veremeyebileceği; her vakayı kendi içinde planlayıp, eksik kalan dokuları iyi analiz edip materyal ve tedavi seçimine bütün bu etkenler değerlendirildikten sonra karar verilmesinde fayda olduğu görülmüştür.

Anahtar Kelimeler: PEEK materyali, monolitik zirkonyum, parsiyel hibrit protez

EVALUATION OF STRESS DISTRIBUTION IN CONOMETRIC SINGLE CROWN RESTORATIONS WITH DIFFERENT CONNECTION SYSTEMS RESTORED WITH DIFFERENT MATERIALS USING 3D FINITE ELEMENT ANALYSIS.

Sinem Vural[1], Buket Evren[1], Coşkun Yıldız[2]

[1]Marmara University, [2]Istanbul health and Technology University

Objective: The aim of the study compare the effect of monolithic translucent zirconia ceramic (TZI) and monolithic lithium disilicate glass ceramic (LDS) restorative materials on stress distributions in implant components and surrounding bone tissues in implant-supported conometric single crown restorations with a conometric system by using 3D finite element analysis.

Methods: Restorations produced with two different all-ceramic materials using conometric abutment and conometric cap (Conometric abutment, Conomteric Final Cap, Dentsply Implants, Sweden) on the three conometric implant systems (AstraTech, Ankyloss, Xive, Dentsply Implants, Sweden) were placed in the maxillary right second premolar region. 3D finite element analysis was used to examine the amount and distribution of stress in implant components, in cortical and cancellous bone tissue surrounding implant and crowns under vertical and oblique loading. Independent sample t and one-way ANOVA tests were used for statistical evaluation.

Results: In the oblique 100N simulation, the maximum stress distribution occurred at the group third implant abutment contact as 565,44 MPa for LDS. The screw's peak stress values were determined to be 518, 96 MPa in the transition zone and 384, 22 MPa in the groove for second group. On the bone surface, cortical maximum and minimum principial stress were 65,52 MPa and -66,28 MPa, for third group During oblique loading, the LDS exhibited the greatest surface stress on the cap for third group (447,52 MPa).

Conclusion: In the comparison between groups, higher stress values were observed on the screw surface for the 2nd group, while lower stress values were observed on other critical surfaces and bone tissue ($p < 0.05$). Although there was no significant difference between the groups in terms of material change, more stress distribution was observed in LDS material ($p > 0.05$). It is not possible to reach a definitive conclusion that one group used is superior to the others. The stress values observed in all three groups are in accordance with the yield and fractural strengths taken as reference.

Keywords: implant, conometric, finite element, artificial intelligence, stress

FARKLI MATERYALLER İLE RESTORE EDİLMİŞ FARKLI BAĞLANTI SİSTEMLERİNE SAHİP KONOMETRİK TEK KRON RESTORASYONLARDA STRES DAĞILIMININ 3 BOYUTLU SONLU ELEMANLAR ANALİZİ İLE DEĞERLENDİRİLMESİ

Sinem Vural[1], Buket Evren[1], Coşkun Yıldız[2]

[1]Marmara Üniversitesi, [2]istanbul sağlık ve teknoloji Üniversitesi

Amaç: Fonksiyonel yükler altında konometrik bağlantı sistemine sahip implant üstü konometrik tek kron restorasyonlarında monolitik translüsent zirkonya seramik (TZI) ve monolitik lityum disilikat cam seramik (LDS) restoratif materyallerinin implant komponentlerindeki ve çevre kemik dokulardaki stres dağılımlarına olan etkisinin üç boyutlu sonlu elemanlar analizi ile değerlendirilmesidir.

Gereç ve Yöntem: Maksiller sağ ikinci premolar bölgesine yerleştirilen konometrik sistemine sahip üç implant (AstraTech, Ankylos, Xive Dentsply Implants, İsveç) üzerine uygulanan konometrik abutment ve konometrik kep (Conometric abutment EV ve Conometric Final Cap, Dentsply Implants, İsveç) ile iki farklı tam seramik materyalinden üretilmiş restorasyonlarda; vertikal ve oblik yükler altında implant komponentlerinde ve implantı çevreleyen kortikal ve spongiyoz kemik dokusunda ve kronlarda oluşan stres miktarlarının ve dağılımlarının incelenmesi üç boyutlu sonlu elemanlar stres analizi yöntemi ile yapıldı. İstatistiksel değerlendirme aşamasında bağımsız örneklem t ve tek yönlü anova testleri kullanıldı.

Bulgular: Belirlenen kritik lokasyonlarda en yüksek stres değerleri LDS materyali için 3. grupta implant abutment ara yüzeyinde 565,44 MPa olarak oblik 100 N aşamasında meydana gelmiştir. Vidaya ait en yüksek stres değeri bulguları ise 2.grupta vida geçiş bölgesinde 518, 96 MPa ve vida yiv bölgesinde 384, 22 MPa'dır. Kemiğe ait en yüksek değerler ise 3. grup için oblik 100N kuvvet simülasyonunda kortikal maksimum 65,52/kortikal minimum -66,28 MPa'dır. Kep yüzeyindeki en yüksek stres (447,52 MPa) 3.grupta oblik yükleme anında LDS materyalinde gözlenmiştir.

Sonuç: Gruplar arası kıyaslamada 2. grup için vida yüzeyinde daha yüksek stres değerleri gözlenirken, belirlenen diğer kritik yüzeyler ve kemik dokuda daha az stres değerleri gözlenmiştir ($p < 0,05$). Gruplarda materyal değişimi açısından anlamlı bir farklılık bulunmasa da LDS materyalinde fazla stres dağılımı gözlenmiştir ($p > 0,05$). Çalışmamız sonuçları dahilinde herhangi bir grubun tüm yönüyle diğerlerinden üstünlüğü gözlenmemiştir Her üç grupta da gözlenen stres değerleri referans olarak alınan akma ve kopma dayanımlarına uygun şekildedir.

Anahtar Kelimeler: İmplant, konometrik, sonlu elemanlar, yapay zeka, stres

BRUKSİST BİREYLERDE İKİ FARKLI ÜRETİM YÖNTEMİ İLE ÜRETİLEN SPLİNTLERİN AŞINMA FARKLILIKLARININ KARŞILAŞTIRILMASI: PİLOT ÇALIŞMA

Sevda Miray Soydaş Smail[1], Zeliha Şanıvar Abbasgholizadeh[1], Erkut Kahramanoğlu[1]

[1]Marmara Üniversitesi

Genel Bilgi: Bruksizm, 2018 yılında yapılan ve 2020 yılında kanıta dayalı açıklanan son uluslararası konsensusa göre uyku veya uyanıklık durumunda ortaya çıkabilen, dişlerin sıkılması veya gıcırdatılması ile karakterize edilen çiğneme kaslarının aktivitesidir. Bruksizm, sirkadiyen ritmine göre uyku ve uyanıklık bruksizmi olmak üzere ikiye ayrılmaktadır. Son konsensusta belirtilen tanımlarına göre uyku bruksizmi uyku esnasında ritmik (fazik) veya ritmik olmayan (tonik) mkasılmalar ile karakterize, bir uyku bozukluğu veya hareket bozukluğu olmayan sağlıklı bireylerde görülen çiğneme kası aktivitesi; uyanıklık bruksizmi ise uyanıkken dişlerin sürekli temasıyla karakterize, mandibulanın kenetlenmesi ile meydana gelen, herhangi bir hareket bozukluğuna sahip olmayan sağlıklı bireylerde görülen çiğneme kası aktivitesi olarak belirtilmiştir. Etiyolojik faktörleri periferal ve santral faktörler olarak ikiye ayrılmaktadır. Kondiler asimetri, dental ark şekli, fasiyal morfoloji, oklüzal düzensizlikler ve morfolojik faktörler periferal faktörleri oluşturmaktadır. Santral faktörler uyku bozuklukları, beyin kimyasındaki değişiklikler, madde ve ilaç kullanımı, sigara ve alkol kullanımı, nörolojik ve psikiyatrik bozukluklar ve ailesel genetik faktörlerin meydana getirdiği patofizyolojik faktörler ve stres, kişilik yapısı, kaygı, anksiyete ve korku gibi faktörlerin oluşturduğu psikososyal faktörlerden oluşmaktadır. Bruksizm derecelendirme sistemine göre olası, muhtemel ve kesin olmak üzere üçe ayrılmaktadır. Olası bruksizmde tanı anket ya da anamnez yolu ile bireyin kendi bildirisine dayanmaktadır. Muhtemel bruksizm tanısında bireyin kendi bildirisi klinik muayene bulgularına da bakılarak kontrol edilip, kesin bruksizm tanısı konulabilmesi için tercihen ses ve görüntü kaydı içeren polisomnografi kayıtlarının da bulunması gerekmektedir.

Bruksizmin 2014'te Amerikan Uyku Tıbbı Birimi'nin (American Academy of Sleep Medicine, AASM) belirlediği tanı kriterlerine göre bir bireyin uyku bruksizmi tanısı alabilmesi için sağlaması gereken iki kriter bulunmaktadır. **Bunlar:**

1) Uykuda diş sıkma seslerinin düzenli veya sık aralıklarla duyulması
2) a ve b maddelerinde yer alan klinik bulgulardan bir ya da daha fazlasının görülmesi
a) Uykuda diş sıkma nedeniyle oluşan diş aşınmalarının gözlemlenmesi
b) Sabahları çene kaslarında oluşan geçici kas ağrısı veya kas yorgunluğu varlığı ve/ veya temporal bölgede baş ağırısı ve/veya diş gıcırdatmaya bağlı olarak gelişen sabahları çenenin kilitlenmesi

Bruksizmin intraoral ve ekstraoral olarak gözlemlenebilen etkileri arasında dişlerde aşınma, kırılma, çatlaklar, dişeti çekilmeleri, dilde, yanakta dişlerin ısırma izleri, yanak içinde linea alba görüntüsü, dişlerde hipersensitivite, hipermobilite, pulpal nekroz, kretlerde rezorpsiyon, çiğneme kaslarında ağrı, ağız içi retorasyonlarda kırık ve çatlaklar, implant başarısızlıkları, dikey boyut kaybı, masseter kası hipertrofisi görülmektedir. Bruksizmi önlenmesini sağlayan kesin bir tedavi olmamakla birlikte etkilerini azaltan tedaviler geri dönüşümlü (koruyucu), geri dönüşümsüz ve alternatif tedaviler olarak üçe ayrılmaktadır:

1. Geri Dönüşümlü Tedaviler (Koruyucu Tedavi)
- Bilgilendirme
- Fizik tedavi
- Farmakolojik tedavi
- Psikiyatrik tedavi
- Oklüzal splint tedavisi

2. Geri Dönüşümsüz Tedaviler
- Oklüzal uyumlama
- Cerrahi girişimler

3. Alternatif Tedaviler
- Botulinum toksin- A uygulamaları
- Biofeedback
- Hipnoz
- Akupunktur, kuru iğneleme uygulamaları

En sık kullanılan tedavi yöntemi oklüzal splint tedavilerinden stabilizasyon splinti uygulamalarıdır. Stabilizasyon splinti uygulaması ile erken veya yanlış temaslar elimine edilir, kaslarda gevşeme sağlanır, dişler aşınmaya karşı korunur, eklemdeki aşırı yüklenme hafifletilir, kondiller fizyolojik pozisyona getirilir ve hastaların yeni bir dikey boyut ve oklüzyona cevabı kontrol edilmiş olur.

Stabilizasyon splinti üretim yöntemleri konvansiyonel ve dijital olmak üzere ikiye ayrılmaktadır. Konvansiyonel yöntemlerde muflalama ve plak basımı ve ağızda otopolimerizan akriliğin konumlandırılması yer alırken, dijital yöntemlerde kazıma ve üç boyutlu baskılama bulunmaktadır.

Amaç: Uygulanan pilot çalışmamızdaki amaç; iki farklı ölçü ve üretim yöntemi ile üretilen stabilizasyon splintlerinin 3 aylık kullanımı sonucundaki aşınma farklılıklarının değerlendirilmesi ve gönüllülerin memnuniyetlerinin karşılaştırılmasıdır.

Materyal ve Method: Marmara Üniversitesi Diş Hekimliği Fakültesi Protetik Diş Tedavisi Anabilim Dalı'na diş sıkma ve gıcırdatma şikayetiyle başvuran hastalardan alınan anamnezler ve ağız içi muayene sonucunda bruksizm teşhisi konulan kişiler belirlendi. Bruksizm teşhisi konulan hastalara bruksizm, bruksizmin etiyolojisi, neden olabileceği sonuçlar ve bruksist bireylerde sıklıkla kullanılan oklüzal aparey uygulaması anlatıldı. Stabilizasyon splinti uygulamasını kabul eden bireylere yapılacak çalışma anlatıldı ve çalışmaya dahil olmaya gönüllü olan bireylerden onam formu alınarak 10 kişi iki ayrı gruba ayrıldı. Gönüllüler iki ayrı gruba randomizasyon methodu ile ayrıldı. 5 kişiye konvansiyonel yöntem ile ölçü ve üretim yöntemi uygulanırken 5 kişiye dijital yöntem ile ölçü alındı ve üretildi. Stabilizasyon splintleri teslim edilen gönüllülere splintleri gece uyurken kullanmaları istenildi. Splintlerin uyumlamaları tamamlandıktan sonrasında teslim edilmeden önce oklüzal yüzeyleri 3Shape Trios (3Shape Dental Systems, Kopenhag, Danimarka) intraoral tarayıcı ile tarandı ve stl formatında saklandı. 3 aylık kullanım sonunda splintlerin oklüzal yüzeyleri aynı yöntemle tarandı ve stl formatına aktarıldı.

Stl formatındaki görüntüler Geomagic Control 2014.4.0 programına aktarıldı. Programda, kullanım öncesindeki görüntü referans olarak 3 ay kullanım sonundaki görüntü ise test olarak belirlendi ve en uygun hizalama yapılarak üst üste getirildi. Test ve referans modelleri arasında üç boyutlu sapma analizi yapılarak aralık sonuçları, alt ve üst limitler 1mm olarak ayarlanan renkli bir haritada gösterildi ve raporlama yapıldı. Test modeli ile referans model arasındaki maksimum sapma, splintin maksimum derinlikteki aşınma kaybını gösterdi. Maksimum derinlik kaybı mm cinsinden ölçüldü.

Gönüllülere ölçü alımında kullanılan materyal, yumlama seansı ve aparey kullanım rahatlığı ile ilgili 5 sorunun olduğu likert tipi bir anket uygulandı ve memnuniyet skorları ölçüldü.

Bulgular: İstatistiksel analizler SPSS versiyon 25.0 programı yardımıyla gerçekleştirilmiştir. Değişkenlerin normal dağılıma uygunluğu histogram grafikleri ve Kolmogorov-Smirnov testi ile incelenmiştir. Tanımlayıcı analizler sunulurken ortalama, standart sapma, ortanca, min-max değerler kullanılmıştır. Normal dağılım göstermeyen (nonparametrik) değişkenler iki grup arasında değerlendirilirken Mann Whitney U Testi kullanılmıştır. P-değerinin 0.05'in altında olduğu durumlar istatistiksel olarak anlamlı sonuçlar şeklinde değerlendirilmiştir. Konvansiyonel üretim ile dijital üretim yöntemi arasında yapılan karşılaştırmada istatistiksel olarak anlamlı fark olmadığı görülmüştür.

Farklı üretim yöntemleriyle uygulanan stabilizasyon splintlerinin gönüllüler tarafından memnuniyetlerinin değerlendirildiği likert tipi anketin sonuçlarına göre dijital üretim yöntemi uygulanan grubun memnuniyet skoru daha yüksektir. Bu da dijital üretim yöntemi uygulanan grubun istatistiksel olarak anlamlı bir sonuçla memnuniyetinin daha yüksek olduğunu göstermektedir.

Tartışma: Aşınma miktarı, stabilizasyon splintlerinde oklüzal şemayı değiştirebileceğinden ve tedavinin devamlılığını etkileyeceğinden dolayı büyük bir öneme sahiptir. Aşınmaya dirençli materyallerin kullanımı kontrol seansı ve oklüzal uyumlama sıklığının azaltılması yönünden hekim ve hasta için avantaj sağlayacaktır.

Farklı splint materyallerinin aşınma davranışları ile ilgili çeşitli in vitro çalışmalar mevcutken in vivo çalışma sayısı çok kısıtlıdır. In vitro laboratuvar testlerinde ağız içi ortamın tam olarak yaratılamadığı ve diş tüberkülü yükseklikleri, kas aktiviteleri, ısı değişiklikleri, tükürük içeriği gibi unsurların yapay cihazlar ile tam olarak taklit edilmesinin mümkün olmadığı sonucu ortaya çıkmıştır. Bu nedenle de bu çalışmaların in vivo yapılması gerekliliği görülmüştür.

Grymak ve arkadaşlarının 2022 yılında yaptığı sistematik derlemede; in vitro çalışmalarda muflalama yöntemi ile konvansiyonel üretilen, dijital kazıma ve üç boyutlu üretim ile üretilen splint materyalleri arasında aşınma farkı yönünden anlamlı bir farklılığın olmadığı görülürken, vakumla üretimde en yüksek aşınma değerlerinin olduğu bildirilmiştir.

Vakumla plak basımı ve ağızda otopolimerizan akriliğin konumlandırılması ve üç boyutlu üretim yöntemlerini kullandığımız çalışmamızda in vitro çalışmalardan farklı olarak aşınmada istatistiksel olarak anlamlı bir farklılık bulunmamıştır. Bu farklılığın sebebini pilot çalışmamızdaki örnek sayısının eksikliği olabileceğini düşünmekteyiz.

Çalışmalarda porözite, polimerizasyon büzülmesi, artık monomer içeriğinin oklüzal splintin yapısal kalitesini etkileyen ve konvansiyonel yöntemle üretimde dezavantaj olarak ortaya çıkan faktörler olduğu bildirilmiştir. Üretimde üç boyutlu üretim yöntemlerinin tercih edilmesinin ise minimum miktarda materyal israfıyla verimli ve hızlı bir üretim imkanı sağladığı bildirilmiştir. Dijital ölçü ve üretim yöntemlerinin tercih edilmesi yüksek malzeme kalitesi, teknik hassasiyet, hasta memnuniyeti ve zaman yönünden avantajlar sağlamaktadır.

Bizim de uyguladığımız pilot çalışmamızda dijital üretimde üç boyutlu üretimin avantajlarından yararlanılarak konvansiyonel üretime göre daha hassas ve hasta memnuniyetinin daha fazla olduğu tedaviler uygulanabildiği görülmüştür.

Sonuç: Farklı üretim tekniklerinin karşılaştırıldığı in vivo pilot çalışmamızda aşınma miktarları açısından gruplar arasında istatistiksel olarak anlamlı bir farklılık elde edilememiştir.

Hasta memnuniyeti açısından dijital yöntem konvansiyonel yönteme göre daha avantajlıdır. Fakat bu çalışma bir pilot çalışma olduğundan katılımcı sayısının arttırıldığı in vivo çalışmalara ihtiyaç vardır.

EFFECT OF REPEATED FIRINGS ON MECHANICAL PROPERTIES OF FULLY AND PARTIALLY CYRSTALLIZED CAD-CAM MONOLITHIC GLASS CERAMICS: A PILOT STUDY

İrem Cüce Uğur[1], Ceren Küçük[1]

[1]Marmara University

Purpose: The use of CAD-CAM technologies in dentistry has greatly increased during the last decade because they allow the clinician to fabricate high quality restorations accurately. The manufacturers recommend a single extrinsic characterization firing cycle to finalize the restorations; however, additional firings may be required before delivery to correct the contour, color, or occlusion for glaze application. The aim of this study was to determine the change in the flexural strength of fully and partially cyrstallized CAD-CAM monolithic glass ceramic materials after repeated firings.

Material And Methods: A total of 48 specimens of each lithium disilicate (IPS E.max CAD, Ivoclar Vivadent), (GC Initial LiSi, Tokyo, Japan) and zirconia lithium silicate (Celtra Duo, Dentsply Sirona, Konstanz, Germany) (Vita Suprinity PC, Vita Zahnfabrik) material were prepared in a disk shape. These specimens were divided into four groups according to two factors: “type of ceramic” and “numbers of firings” (control- crystallized form, 1 glaze firing, 3 glaze firings, 5 glaze firings). The firing cycles were performed according to the manufacturer’s recommendations. Each group of specimens was tested for biaxial flexural strength (piston on three balls test) after the crystallized form (n=3), first glaze (n=3), third glaze (n=3) and fifth glaze (n=3) periods. The data were analyzed individually using two-way ANOVA tests and Tukey’s test at $\alpha = 0.05$.

Results: The flexural strength of the partial crystallized ZLS (Vita Suprinity PC) after the third and fifth firing was significantly lower than the crystallized form and the first glaze firing ($P<.001$) . Regardless of the number of firings, the Vita Suprinity material had the highest flexural strength ($P<.001$). In addition, the flexural strenght after the crystallized, first and third glaze firings are higher in the partially crystallized LD (IPS e.max CAD) group than in the GC Initial LiSi group. The other materials were not significantly affected by repeated firings ($P>0.05$).

Conclusion: It is observed that repeated firings cause the biaxial bending strength value to change depending on the contents of all ceramic materials.

Keywords: “Repeated firings, Fully crystallized, Partial crystallized

TEKRARLANAN FIRINLAMANIN TAM VE YARI KRİSTALİZE CAD-CAM MONOLİTİK CAM SERAMİKLERİN MEKANİK ÖZELLİKLERİ ÜZERİNE ETKİSİNİN DEĞERLENDİRİLMESİ: PİLOT ÇALIŞMA

İrem Cüce Uğur[1], **Ceren Küçük**[1]

[1]**Marmara Üniversitesi**

Amaç: Diş hekimliğinde CAD-CAM teknolojilerinin kullanımı son yıllarda büyük ölçüde artmıştır. CAD-CAM teknolojisi, klinisyenin yüksek kalitede ve konvansiyonel yönteme göre daha uyumlu restorasyonlar üretilmesine olanak sağlamaktadır. Üreticiler, restorasyonların fırınlama prosedürü uygulanmadan da mükemmel optik ve mekanik özelliklere sahip olduğunu bildirseler de simantasyondan önce boyama, glaze işlermleri için ek fırınlamalara ihtiyaç duyulabilmektedir. Çalışmamızda tekrarlanan fırınlamanın tam ve yarı kristalize CAD-CAM cam seramiklerin mekanik özellikleri üzerine etkisinin değerlendirilmesi amaçlanmaktadır.

Materyal Metot: Lityum disilikat (IPS E.max CAD, Ivoclar Vivadent), (GC Initial LiSi, Tokyo, Japonya) ve zirkonya ile güçlendirilmiş lityum silikat tam seramik bloklar (Celtra Duo, Dentsply Sirona, Konstanz, Almanya), (Vita Suprinity PC, Vita Zahnfabrik) kullanılarak, her bir gruptan 3 er tane (n=3) 12 mm çapında 1.2 mm kalınlığında toplam 48 adet disk şeklinde örnek hazırlandı. Bu örnekler "seramik türü" (LD ve ZLS) ve "pişirme sayısı" (kontrol-kristalize form, 1 tekrarlanan glaze fırını, 3 tekrarlanan glaze fırını, 5 tekrarlanan glaze fırını olmak üzere dört gruba ayrıldı. Pişirme döngüleri üreticinin tavsiyelerine göre gerçekleştirildi. Her numune grubu, kristalize form (n=3), birinci glaze fırını (n=3), üçüncü glaze fırını (n=3) ve beşinci glaze fırını (n=3) sonrasında biaksiyel bükülme dayanımı üç top üstüne piston testi kullanılarak test edildi. Veriler, iki yönlü ANOVA testleri ve Tukey testi kullanılarak ayrı ayrı analiz edildi.

Bulgular: Yarı kristalize ZLS (Vita Suprinity PC) grupta, üçüncü ve beşinci glaze fırınlaması sonrası bükülme dayanımı, kristalize form ve birinci glaze fırınlamasından anlamlı olarak daha düşük bulunmuştur (P<.001). Fırınlama sayısından bağımsız olarak Vita Suprinity malzemesi en yüksek bükülme dayanımına sahiptir (P<.001). Ayrıca kristalize hal, birinci ve üçüncü glaze fırınlaması sonrası bükülme dayanımı, yarı kristalize LD (IPS e.max CAD) grubunda GC Initial LiSi grubuna göre daha anlamlı olarak daha yüksek bulunmuştur (P<.001). Diğer malzemelerin bükülme dayanım değerleri tekrarlanan fırınlamalardan anlamlı olarak etkilenmemiştir (P> 0.05).

Sonuç: Tekrarlanan fırınlamalar sonucu tam seramik materyallerinin içeriklerine göre biaksiyel bükülme dayanım değerinin değişmesine neden olduğu düşünülmektedir.

Anahtar Kelimeler: "Tekrarlanan fırınlama, Tam kristalize, Yarı kristalize

INFLUENCE OF COLOR, TRANSLUCENCY AND THICKNESS ON THE METAMERISM OF LITHIUM DISILICATE RESTORATIONS

Selin Özel[1], Sinem Albayrak[1], Gülsüm Sayın Özel[1]

[1]Istanbul Medipol University

Purpose: The purpose of this in vitro study is to investigate the influence of ceramic specimen variables (color, thickness, translucency) on the metamerism of lithium disilicate restoration.

Material and methods: In the current study IPS e. max CAD blocks (Ivoclar Vivadent AG, Schaan, Lichtenstein) (monolithic lithium disilicate) were used. Two different translucency (low and high translucency), and two thicknesses (0.5 mm and 1.5 mm) were selected. E. max CAD (A1HT, A1LT), (D4HT, D4LT) specimens in size with 11mm x 14mm at two thicknesses (0.5 mm, 1.5 mm) were prepared (n=12). Neutral color measurement cabinet (Prowite Lightbox 4.0, Turkey) providing four different lighting environments [D65 (Artificial standard daylight), D50 (Mid-day daylight), TL84 (Shop/Office light) and INCA-A (Incandescent light)] for the assessment of metamerism color measurements of e. max samples were made with a spectrophotometer (VITA Easyshade Advance 4.0, VITA Zahnfabrik BAD Sackingen, Germany) device in the direction of CIE L*a*b color coordinates on a gray background. The data obtained from the CIE L*a*b* color system were recorded and descriptive analyses were presented using means, standard deviations, median, minimum, and maximum values for continuous data.

Results: The results showed that there were statistical differences between the color measurements under various lighting conditions for the lithium disilicate restorations ($p<0.05$).

Conclusion: Color selection should done under difference light conditions to avoid metamerism. Color, translucency and thickness should be taken into consideration in clinical practice.

Keywords: Color, Translucency, Thickness, Metamerism, Emax restorations

LİTYUM DİSİLİKAT RESTORASYONLARIN METAMEİZMİNE RENK, TRANSLÜSENSİ VE KALINLIĞIN ETKİSİ

Selin Özel[1], Sinem Albayrak[1], Gülsüm Sayın Özel[1]

[1]İstanbul Medipol Üniversitesi

Amaç: Bu in vitro çalışmanın amacı, seramik numune değişkenlerinin (renk, kalınlık, yarı saydamlık) lityum disilikat restorasyonunun metamerizmi üzerindeki etkisini araştırmaktır.

Gereç ve yöntemler: Bu çalışmada IPS e. max CAD blokları (Ivoclar Vivadent AG, Schaan, Lichtenstein) (monolitik lityum disilikat) kullanıldı. İki farklı translüsensi (düşük ve yüksek yarı saydamlık) ve iki kalınlık (0,5 mm ve 1,5 mm) seçildi. 11mm x 14mm boyutunda, iki kalınlıkta (0,5 mm, 1,5 mm) E. max CAD (A1HT, A1LT), (D4HT, D4LT) numuneleri hazırlandı (n=12). Dört farklı aydınlatma ortamı sağlayan nötr renk ölçüm kabini (Prowite Lightbox 4.0, Türkiye) [D65 (Yapay standart gün ışığı), D50 (Gün ortası gün ışığı), TL84 (Mağaza/Ofis aydınlatması) ve INCA-A (Akkor ışık)] e.'nin metamerizm renk ölçümlerinin değerlendirilmesi. max numuneleri spektrofotometre (VITA Easyshade Advance 4.0, VITA Zahnfabrik BAD Sackingen, Almanya) cihazı ile gri zemin üzerine CIE L*a*b renk koordinatları doğrultusunda yapıldı. CIE L*a*b* renk sisteminden elde edilen veriler kayıt altına alınmış ve sürekli veriler için ortalama, standart sapma, ortanca, minimum ve maksimum değerler kullanılarak tanımlayıcı analizler sunulmuştur.

Bulgular: Sonuçlar, lityum disilikat restorasyonların çeşitli aydınlatma koşullarındaki renk ölçümleri arasında istatistiksel farklılıklar olduğunu gösterdi ($p<0.05$).

Sonuç: Metamerizmi önlemek için renk seçimi farklı ışık koşullarında yapılmalıdır. Klinik uygulamada renk, şeffaflık ve kalınlık dikkate alınmalıdır.

Anahtar Kelimeler: Renk, Translüsensi, Kalınlık, Metamerizm, Emax Restorasyonlar

CONVENTIONAL AND DIGITAL TECHNIQUES FOR MANAGING THE FABRICATION OF INAPPROPRIATELY PLACED ADJACENT IMPLANT RESTORATIONS: TWO CASE REPORTS

Melike Özlem Eken[2], Mehmet Berk Kaffaf[1], Gülsüm Ceylan[2]

[1]İstanbul Kent University, [2]İstanbul Medipol University

Introduction: The ideal placement of implants is of great importance in the construction of implant-supported prostheses. Inappropriate positioning of the implants in close proximity may result in the impossibility of simultaneous placement of impression posts or digital scan bodies. In this case report, the stages of fabrication of prosthetic restorations with digital and analog impression methods in two cases where implants were misaligned and favorable placement of impression posts was not possible are described.

Objectives: The aim of this case report is to present a solution for the fabrication of prosthetic restorations with alternative digital and analog impression methods when the impression posts cannot be placed together in cases with implants placed too close to each other.

Materials And Methods: In two cases with two adjacent dental implants placed with anglulation in the region of the maxillary right premolars, impression posts could not be placed in the mouth at the same time. In the first case, impressions were made using the surface locking feature of the intraoral scanner (3Shape Trios A/S) Initially, scan body was placed on the implant in the first premolar area and the digital impression was obtained. The “lock surface” option was activated, then the scan post was removed and placed on the adjacent implant. In the second implant, the scan body was scanned so that a single digital image of the maxillary arch was obtained. In the second case, the impression post was placed on the first implant and the conventional impression was made. Then, the impression post was placed on the other implant and a second impression was made. These two impressions were digitally scanned and a single model was obtained and the restoration was fabricated.

Conclusion: In cases of implants placed close to each other and with incorrect angulations, successful fabrication of restorations is possible thanks to alternative conventional and digital workflow.

Keywords: Dental implant, digital impression, intra oral scanning, scan body

UYGUN OLMAYAN POZİSYONDA YERLEŞTİRİLEN KOMŞU İMPLANT RESTORASYONLARININ ÜRETİMİ İÇIN GELENEKSEL VE DİJİTAL TEKNİKLER: İKİ VAKA RAPORU

Melike Özlem Eken[2], Mehmet Berk Kaffaf[1], Gülsüm Ceylan[2]

[1]İstanbul Kent Üniversitesi, [2]istanbul Medipol Üniversitesi

Giriş: İmplantüstü protezlerin yapımında implantların ideal şekilde yerleştirilmesi büyük önem taşımaktadır. İmplantların uygun olmayan yerleşimi öncelikle ölçü aşamasında zorluklara yol açabilir. İmplantların birbirine uygun olmayan şekilde yakın konumlandırılması sonucu analog ölçü postlarının veya dijital tarama postlarının aynı anda yerleşimi mümkün olmayabilir. Bu gibi durumda ölçü postunda aşındırma yapılarak modifiye edilip ölçü alınabilir fakat bu durum ölçünün hassasiyetini etkileyebilmektedir. Bazı durumlarda ise bu modifikasyon yeterli olmayabilir. Sonuç olarak da laboratuara aktarılan verilerde hata olması uygun olmayan protezlerin üretimine neden olur. Bu vaka sunumunda hatalı şekilde birbirine oldukça yakın yerleştirilmiş implantların olduğu ve ölçü postlarının birlikte yerleşimi mümkün olmayan iki vakada dijital ve analog ölçü yöntemleri ile protetik restorasyonların üretim aşamaları anlatılmıştır.

Amaç: Bu vaka sunumunun amacı, hatalı şekilde birbirine çok yakın yerleştirilmiş implantların olduğu durumlarda ölçü postları birlikte yerleştirilemediğinde protetik restorasyonların üretilebilmesi için alternatif dijital ve analog ölçü yöntemleri ile çözüm sunmaktır.

Olgu Sunumu: Maksiller sağ 1. ve 2. premolar dişlerin olduğu bölgede açılı ve birbirine çok yakın şekilde yerleştirilmiş 2 adet implantın olduğu iki farklı vakada dijital veya analog ölçü postları aynı anda ağıza yerleştirilememiştir. İlk vakada ağız içi tarayıcısının (3Shape Trios A/S, Copenhagen, Denmark) yüzey kilitleme özelliği kullanılarak ölçü alınmıştır. Bunun için önce 1.premolar bölgesindeki implanta tarama postu yerleştirilmiş ve maksiller arkın ölçüsü dijital olarak alınmıştır. Yazılımdaki “lock surface” seçeneği aktive edilmiş, ekrandaki görüntüde tarama postunun etrafındaki alan işaretlenmiş ve daha sonra tarama postu çıkarılıp 2. premolar bölgesindeki bitişik implanta yerleştirilmiştir. 2. Premolar bölgedeki implanta yerleştirilen tarama postu taranmış böylece tarama postlarının olduğu tek bir üst çene görüntüsü dijital olarak elde edilmiştir. İkinci vakada ise önce sadece 1. Premolar bölgesindeki implanta ölçü postu yerleştirilmiş ve konvansiyonel ölçüsü ilave tipi silikonla alınmıştır. Daha sonra ise diğer implanta ölçü postu yerleştirilip ikinci bir ölçü alınmıştır. Bu iki ölçü dijital olarak taranıp tek bir model elde edilip restorasyon üretimine geçilmiştir.

Sonuç: Birbirine yakın ve hatalı açılanmalarla yerleştirilen implant vakalarında alternatif geleneksel ve dijital iş akışı sayesinde restorasyonların başarılı şekilde üretimi mümkün olmaktadır.

Anahtar Kelimeler: Dental implant, Dijital ölçü, ağız içi tarama, scan body

IN VIVO EVALUATION OF THE HYBRID LAYER OF ER-YAG LASER IRRADIATED AND ACID ETCHED DENTIN

Bebek Serra Oğuz Ahmet[2], Gülsüm Sayın Özel[1], Büşra Nur Çimen[1]

[1]Istanbul Medipol University, [2]Beykent University

Purpose: The objective of this in vivo study was to evaluate the morphological and mechanical properties of laser-etched and acid etched dentin bonded with an etch-and-rinse adhesive over 9 months period of time.

Material and Methods: Class I cavities (3x3x4 mm) with continuous enamel cavosurface margins were prepared using a diamond bur in a high speed handpiece with copious water spray while the individuals were under local anesthesia. The control cavities were etched with 35% phosphoric acid (Etchant gel, Prime Dental, Chicago, IL, USA) for 15 sec, rinsed with air/water spray for 30 sec.The contralateral experimental cavities was treated by Er:YAG laser irradiation (Lightwalker, Fotona; Ljubljana, Slovenia) at a 2.94-µm wave-length for 15 sec using a contact hand piece of the laser device (H14, Fotona d.d.) and a sapphire tip of 1.3 mm in diameter and 8 mm in length. The output settings were 120 mJ, 10 Hz,1.2 W and the pulse duration was 100 µs.Air and water cooling was used during laser irradiation. Right after this phase, the adhesive bonding (AdperTM Single Bond 2, 3M ESPE) and composites (FiltekTM Ultimate, 3M ESPE-FiltekTM Z550, 3M ESPE) was applied on dentin. The individuals were periodically called for controls and had their treated teeth extracted (10 pairs) 9 months later. All restorations were intact, asymptomatic and had no signs of recurrent caries. All extracted teeth were stored immediately in 0.9% NaCl containing 0.02% NaN3 at 4ºC to inhibit microbial growth. Each tooth was analyzed by SEM for evaluation of the hybrid layer.

Results: SEM observation suggested that laser treated dentine has similar hybrid layer compared with acid etched dentine. Acid etched dentine surfaces has more obvious resin tags than laser treated dentine.

Conclusion: It may be concluded that laser treatment of dentinal surfaces negatively affects the hybrid layer when compared to acid etching. Contradictions still remains regarding the most effective way of accomplishing adhesion on Er:YAG laser-irradiated surfaces.

Keywords: Hybrid Layer, acid etch, Er-YAG laser

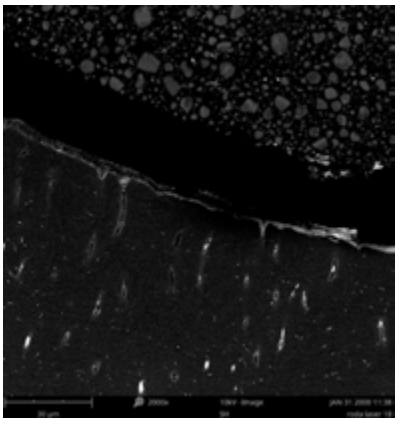

Hybrid Layer

ER-YAG LAZER VE ASİT İLE PÜRÜZLENDİRİLMİŞ DENTİNİN HİBRİT KATMANININ IN VİVO DEĞERLENDİRİLMESİ

Bebek Serra Oğuz Ahmet[2], Gülsüm Sayın Özel[1], Büşra Nur Çimen[1]

[1]İstanbul Medipol Üniversitesi, [2]Beykent Üniversitesi

Amaç: Bu in vivo çalışmanın amacı, 9 aylık bir süre boyunca etch-and-rinse bir adeziv ile bağlanan lazer ve asit ile pürüzlendirilmiş dentinin morfolojik ve mekanik özelliklerini değerlendirmektir.

Materyal ve Metod: Bireyler lokal anestezi altındayken, yüksek hızlı bir el aletiyle elmas frez ve su spreyi kullanılarak minede cavosurface kenarlarına sahip Sınıf I kaviteler (3 x 3 x 4 mm) hazırlandı. Kontrol kavitelerine 15 saniye boyunca %35 fosforik asit (Etchant gel, Prime Dental, Chicago, IL, USA) uygulandı, 30 saniye boyunca hava/su spreyi ile durulandı. Kontralateral deneysel kaviteler, lazer cihazının temaslı el aletiyle (H14, Fotona d.d.) 1,3 mm çapında ve 8 mm uzunluğunda bir safir uç kullanılarak 15 saniye boyunca 2,94 mikron dalga boyunda Er:YAG lazer(Lightwalker, Fotona; Ljubljana, Slovenia) ışınlaması ile tedavi edildi. Çıkış ayarları 120 mJ, 10 Hz, 1,2 W ve darbe süresi 100 µs idi. Lazer ışınlaması sırasında hava ve su soğutması kullanıldı. Bu aşamadan hemen sonra dentin üzerine adeziv bonding (AdperTM Single Bond 2, 3M ESPE) ve kompozitler (FiltekTM Ultimate, 3M ESPE-FiltekTM Z550, 3M ESPE) uygulandı. Bireyler periyodik olarak kontrole çağrıldı ve 9 ay sonra tedavi edilen dişleri (10 çift) çekildi. Tüm restorasyonlar sağlamdı, asemptomatikti ve tekrarlayan çürük belirtisi yoktu. Çekilen tüm dişler, mikrobiyal büyümeyi engellemek için hemen %0,02 NaN3 içeren %0,9 NaCl içerisinde 4ºC'de saklandı. Hibrit tabakanın değerlendirilmesi için her diş SEM ile analiz edildi.

Sonuçlar: SEM gözlemi, lazer uygulanan dentin, asit etch uygulanan dentin ile karşılaştırıldığında benzer hibrit tabakasına sahip olduğunu gösterdi. Asit etch uygulanan dentin yüzeyleri, lazer uygulanan dentine göre daha belirgin reçine uzantılarına sahiptir.

Tartışma: Dentin yüzeylerinin lazerle tedavisinin asitle pürüzlendirmeye göre hibrit tabakayı olumsuz etkilediği sonucuna varılabilir. Er:YAG lazerle ışınlanmış yüzeylerde adezyonu sağlamanın en etkili yolu konusunda hala çelişkiler devam etmektedir.

Anahtar Kelimeler: Hibrit Tabaka, asit, Er-YAG lazer

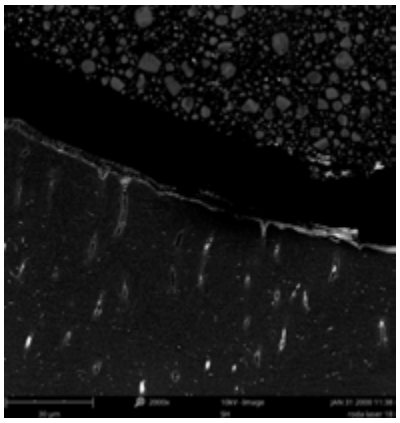

Hybrid Layer

GINGIVAL SHAPING WITH IMPLANTS IN THE MAXILLA ANTERIOR

Gizem Arslan[1], Bike Altan Çınar[1], Şevki Çınar[1]

[1]Health Sciences University

Missing anterior teeth causes some problems for phonation and aesthetics. The purpose of this case report is to meet the aesthetic expectations of a female patient who lost her central teeth under fixed prostheses in the anterior teeth due to various biological reasons. A 42-year-old female patient uses fixed prosthetic restorations that were made 22 years ago. Based on the anamnesis taken from the patient, it was learned that the patient did not have any systemic disease. The patient came to our clinic with complaints of mobility and decementation in teeth number 21 and 11. As a result of the clinical and radiographic examination, to enough ferrule could not be observed in the patient's teeth number 21 and 11, and taking into previous root canal treatment and fiber post application, it was decided to extract teeth and apply implant treatment. Diagnostic models were obtained by taking impressions from the patient's existing prostheses.

Implants were placed in teeth 11 and 21 in the same time as the extraction procedure. After implantation, impressions were taken using an intraoral scanner (3shape, TRIOS4 wireless scanner) with a scan body. The impressions were transferred to the laboratory in stl format. Then, the color of the existing bridge prostheses was determined as A1 from the color scale (Vita classic color scale). On the evening of the same day, the temporary crowns prepared with a 3D printer (Asiga Max UV 3D Printer, Australia) on the peek abutment arrived from the laboratory. Temporaries were placed by immediate loading on the same day. The purpose is to immediate loading ensure the maintenance of existing bone, preserve aesthetics and to shape the gingiva for the final restoration. After the temporary prosthetic restorations were placed, occlusal and lateral movements were checked. As a result, a restoration that receive the patient's aesthetic expectations and can be applied as designed in terms of phonation and function was achieved.

Keywords: Temporary prosthesis, Implant-supported dentures, Immediate loading, Digital scanner, 3d printer

MAKSİLLA ANTERIOR BÖLGEDE İMPLANT SONRASI DİŞETİ ŞEKİLLENDİRMESİ

Gizem Arslan[1], Bike Altan Çınar[1], Şevki Çınar[1]

[1]Sağlık Bilimleri Üniversitesi

Giriş: Dental Üst çene ön bölge diş eksikliklerinin protetik tedavisi diş hekimleri için ayrıca özen gösterilmesi gereken olguların başında gelmektedir. Bu bölgede implant veya diş destekli sabit protezlerden hangisi tercih edilirse edilsin yumuşak dokuların doğal görünümü sağlanmalıdır. 1 Ön bölge implant restorasyonlarının estetik başarısında; implantın dişler, dudaklar, dişeti ve çevre dokular ile ilişkisi çok önemlidir. 2 Bu nedenle implant çevresi dokularda oluşturulmak istenen estetik görünümün öngörülebilmesi için bazı faktörlerin değerlendirilmesi ve tedavinin bu doğrultuda gerçekleştirilmesi gerekmektedir. Bu faktörler; gülme hattı, implant pozisyonu, periodonsiyumun formu ve biyotipi, ağızda var olan diş şekli, alveolkret pozisyonu ve çıkış profili olarak sıralanmaktadır. 2-4 Üst çene ön bölge implant destekli restorasyonlarda uygun yumuşak doku cevabı ve çıkış profili oluşturabilmek başlıca hedeflerdendir. Uygun çıkış profilinin oluşturulması için geçici restorasyonların kullanımı ve oluşturulan çıkış profilinin daimi restorasyona doğru aktarılması gerekmektedir. 5 Bu olgu sunumunda periodontal ve biomimetik problemler nedeniyle çekilen üst ön kesicilerin implant destekli köprü protezi ile rehabilitasyonu anlatılmaktadır.

Olgu Sunumu: Bu vaka sunumundaki amaç çeşitli biyolojik nedenlerle anterior bölgedeki sabit protezlerin altında bulunan santral dişlerini kaybeden kadın hastanın estetik beklentisini karşılamaktır. 42 yaşındaki kadın hastada 22 sene önce yapılmış sabit protetik restorasyonlar bulunmaktadır. Hastadan alınan anamnez doğrultusunda hastanın herhangi bir sistemik rahatsızlığı olmadığı öğrenilmiştir. Hasta bölümümüze 21 ve 11 numaralı dişlerinde mobilite ve desimantasyon şikayeti ile başvurmuştur. Yapılan klinik ve radyografik muayene sonucu hastanın 21 ve 11 numaralı dişlerinde yeterli ferrule gözlenememiş ve önceden yapılan kanal tedavisi ve kanal içi fiber post uygulaması da dikkate alınarak 11 ve 21 numaralı dişlerin çekilerek yerine implant tedavisi uygulanmasına karar verilmiştir. Çekim öncesi hastanın mevcut protezlerinden ölçü alınarak teşhis modelleri elde edilmiştir. Çekim işlemi ile aynı seans 11 ve 21 numaralı dişlere Ağız Diş ve Çene Cerrahisi bölümünde implant yerleştirilmiştir. İmplantasyon sonrası scan body yardımı ile ağız içi tarayıcı (3shape, TRIOS4 kablosuz tarayıcı) kullanılarak ölçü alınmıştır. Ölçüler laboratuvara stl formatında transfer edilmiştir. Daha sonra renk skalasından (Vita klasik renk skalası) mevcut köprü protezlerinin rengi A1 olarak tespit edilmiştir. Aynı günün akşamı laboratuvardan peek abutment üzeri 3d printer (Asiga Max UV 3D Printer) ile hazırlanan geçiciler gelmiştir. Aynı gün içerisinde immediate yükleme yapılarak geçiciler yerleştirilmiştir. Amaç hem immediate yükleme ile mevcut kemiğin idamesini sağlamak, estetiği korumak ve final restorasyon için dişeti şekillenmesini sağlamaktır. Geçici protetik restorasyonlar ağız içerisine yerleştirildikten sonra oklüzal ve lateral hareketler kontrol edilmiştir. Sonuç olarak hastanın estetik beklentisini karşılayan ve fonasyon, fonksiyon olarak kullanımı tasarlandığı gibi uygulanabilen bir restorasyon yapılmış oldu.

Tartışma: Ön bölge implant restorasyonlarında başarılı bir estetik sağlayabilmek için çıkış profili doğal dişlerin profilini taklit etmelidir.6 Periimplant mukoza şekillendirilerek doğru çıkış profilinin oluşturulabilmesi için en uygun yöntem geçici protezlerin kullandırılmasıdır. Çıkış profilinin oluşturulması sırasında geçici proteze yapılan kompozit ilavelerinin mukoza üzerindeki ilk tepkisinin iskemik tipte olduğu bildirilmektedir. Bu nedenle kompozit ilavelerinin tek seferde ve aşırı miktarda yapılmaması önerilmekte ve dokuda gözlenen iskeminin yaklaşık 10- 15 dakika içinde kaybolması gerektiği bildirilmektedir. Bu durumun kontrolü ve sınırlandırılabilmesi için oluşan iskemik alanın komşu dişlerin mesiodistal genişliğinin yarısını geçmemesi gerektiği de belirtilerek, doku hasarı ve sonucunda da nekroz oluşmasını önlemek için randevu sırasında perfüzyon yeniden sağlanana kadar beklenmesi önerilmektedir. 7 Günümüzde birçok yazar 6,8,9, özellikle geçici restorasyonların daha sık takılıp çıkartılması gerektiği durumlarda, simanın dişeti dokusunda neden olabileceği irritasyonların önlenebilmesi amacıyla oklüzal vidalı geçici restorasyonların simante restorasyonlara tercih edilmesi gerektiğini belirtmektedirler. Levin ve ark.10, geçici restorasyonların sert ve yumuşak doku iyileşmesini korumak ve osseointegrasyonu riske atmamak için minimum 8 hafta çıkarılmadan ağızda kalması gerektiğini ifade etmektedir. Tarnow ve ark.4, Elian ve ark.6 daimi protezlerden önce pek çok olguda yumuşak doku değişikliklerinin yapılması gerektiğini belirtmektedirler. Başarılı bir estetik sonuç elde etmenin önemli aşamalarından birinin de ayrıntılı bir ölçü transferi yapabilmek olduğu bildirilmektedir.11 Standart iyileşme başlıkları ve ölçü parçaları yuvarlak şekilli olduklarından doğal dişleri tam olarak taklit edemedikleri için kişiselleştirilen ölçü parçaları ile implant çevresindeki mukozanın desteklenebileceği bildirilmektedir. Bu şekilde doku kollapsı, volümetrik değişiklikler gibi sorunlar ile karşılaşılmayacağı ve şekillendirilen yumuşak dokunun stabilitesini devam ettirebileceği belirtilmektedir. 12 Estetik protez planlamasında seçilecek abutment da oldukça önemlidir.13 Günümüzde en çok kullanılan abutmentların titanyum, zirkonya ve hibrit abutment sistemleri olduğu bildirilmektedir. Titanyum mükemmel stabilitesi, distorsiyona direnci 14 ve uzun dönem klinik çalışmalardaki başarısı 15, 16 ile implant destekli protezlerin klinik ömürleri açısından abutment materyalleri içinde altın standart olarak kabul edilmekteydi. 17 Günümüzde estetiğin daha ön plana çıkması ile birlikte titanyum abutmentlerın, sahip oldukları koyu gri rengin implant çevresinde ki mukozada oluşturduğu gri yansıma nedeniyle tüm vakalar için yeterli olamayacağı bildirilmektedir. 18-21 Ancak düşük gülme hattı, kalın dişeti biyotipi ve estetik beklentinin fazla olmadığı olgularda ise titanyum abutmentlar kullanılabileceği belirtilmektedir. Yüksek gülme hattı, ince biyotip22 ve özellikle estetik beklentinin fazla olduğu hastalarda ise zirkonya abutmentların tercih edilmesi gerektiği önerilmektedir. 22-26 Bu olguda, dişeti biyotipinin kalın olması gerekçesi ile titanyum abutmentlar kullanılmıştır.

Bu olguda, ön bölge diş eksikliğinde başarılı bir estetik sağlayabilmek için daimi restorasyon yapımı öncesinde oklüzal vidalı geçici restorasyon kullanılarak dişeti çıkış profili ve papil oluşumu sağlanmıştır. Ayrıca hazırlanan yumuşak doku şeklinin tam olarak aktarılabilmesi için ölçü parçaları da kişiselleştirilmiştir. Böylece şekillendirilen yumuşak dokunun stabilitesi de sağlanarak bu alan alçı modele tam olarak aktarılabilmiştir. Elde edilen model üzerinde hazırlanan restorasyonun daimi proteze geçiş sürecinde rahat bir şekilde kullanılabildiği hasta tarafından ifade edilmektedir. Ön bölge diş eksikliklerinde estetik beklentilerin fazlalığı protetik restorasyon yapımını zorlaştırmaktadır. Bu olgu bildiriminde olduğu gibi üst ön bölgede diş eksikliği olanlarda dişeti çıkış profilinin oluşturulabilmesi ve doğru aktarılabilmesinde açıklanan yöntemin başarı ile kullanılabileceği düşünülmektedir.

TREATMENT OF CONGENITAL LATERAL TOOTH DEFICIENCY WITH IMPLANTS AFTER ORTHODONTIC TREATMENT: CASE REPORT

Muhammed Kürüm[1], Eda Gülek[1], Zeynep Yeşil[1]

[1]Atatürk University Faculty of Dentistry Department of Prosthodontics

Purpose: Implant treatment can be used successfully for congenital tooth loss. However, in most cases there is not enough space to place an implant in place of the missing tooth because the adjacent tooth has migrated. In such cases, an esthetically successful implant treatment must be planned with a multidisciplinary approach. The purpose of this case report is to present the treatment of a patient with congenital lateral maxillary edentulism using a multidisciplinary approach.

Case Report: During the intraoral examination of a 26-year-old female patient, it was found that her congenital maxillary lateral teeth were missing and the adjacent canines were moving toward the gap. During orthodontic treatment, the canines were replaced by the lateral teeth and preparation for implant treatment was completed. Two implants were placed in positions 13 and 23. After a 3-month healing period, impressions were taken after chamfer step cutting to give the lateral shape to the canines for the permanent restoration. Substructure and dentine casts of the zirconia-supported crown were fabricated. Premature contacts in centric occlusion and conflicts in lateral and protrusive movements were eliminated. After glazing, the zirconia-supported ceramic crown was cemented with resin cement.

Conclusıon: Congenital lateral edentulism can be successfully treated with multidisciplinary planning.

Keywords: Congenitally missing teeth, orthodontic treatment, implant treatment

KONJENİTAL LATERAL DİŞ EKSİKLİĞİNİN ORTODONTİK TEDAVİ SONRASI İMPLANT İLE TEDAVİSİ: VAKA RAPORU

Muhammed Kürüm[1], Eda Gülek[1], Zeynep Yeşil[1]

[1]Atatürk Universitesi Diş Hekimliği Fakültesi Protetik Diş Tedavisi Anabilim Dalı

Amaç: İmplant tedavisi konjenital diş eksikliklerinde başarı ile uygulanabilir. Ancak çoğu olguda, eksik dişin yerine komşu diş hareket ettiği için implant yerleştirilecek yeterli alan bulunmaz. Bu gibi durumlarda, estetik olarak başarılı bir implant tedavisinin multidisipliner bir yaklaşımla planlanması gerekir. Bu vaka raporunun amacı, konjenital maksiller lateral diş eksikliği olan hastanın multidisipliner tedavi yaklaşımı ile yapılan tedavisinin sunulmasıdır.

Olgu Sunumu: Yirmi altı yaşındaki kadın hastanın ağız içi muayenesinde konjenital maksiller lateral dişlerinin eksik olduğu ve komşu kanin dişlerin boşluğa doğru hareket ettiği belirlendi. Yapılan ortodontik tedaviyle kanin dişler lateral dişlerin yerine alınarak implant tedavisi için hazırlıklar tamamlandı. 13 ve 23 konumlarında iki adet implant yerleştirildi. 3 aylık iyileşme periyodu sonrasında daimi restorasyon için kaninlere lateral formu vermek için chamfer basamaklı kesim yapıldıktan sonra ölçüleri alındı. Zirkonya destekli kronun alt yapı ve dentin provaları yapıldı. Sentrik oklüzyondaki prematür temaslar, lateral ve protrusiv hareketlerdeki çatışmalar giderildi. Zirkonya destekli seramik kronun glaze işlemi tamamlandıktan sonra rezin siman ile simante edildi.

Sonuç: Konjenital lateral diş eksikliği multidisipliner bir planlama ile başarılı bir şekilde tedavi edilebilir.

Anahtar Kelimeler: Konjenital lateral eksikliği, ortodontik tedavi, implant tedavisi

REHABILITATION OF MAXILLARY MIDLINE DIASTEMA WITH PARTIAL VENEER: CASE REPORT

Sinem Ok Tokaç[1]

[1]İstanbul Kent University

Aim: "Diastema", defined as interdental spaces of 0.5 mm or wider, has been accepted as a malocclusion in recent years and is more commonly observed between the maxillary anterior teeth than those in the mandible. Midline diastema mesiodens, microdontia, hypodontia, parafunctional habits, frenum connection, etc. It may be caused by developmental, pathological or iatrogenic factors such as In this case report, a conservative and minimally invasive approach to close the midline diastema using partial lithium disilicate veneers will be shared.

Case Desctription: A 26-year-old female patient, who applied to our clinic with the complaint of diastema between the maxillary central incisors, preferred laminate veneers among the treatment alternatives because they are more conservative, long-lasting and have high aesthetic results. A wax-up was created to visualize the treatment results on the diagnostic model obtained digitally. During the mock-up phase, it was decided to perform a partial veneer without any tooth preparation and to include the lateral incisor and canine teeth in the treatment planning in order to create an aesthetic integrity. Partial veneers made of lithium disilicate glass ceramics (Amber Mill; Hass Bio, Gangwon-do, Korea) were bonded using adhesive cementation (Variolink Esthetic DC; Ivoclar Vivadent, Schaan, Liechtenstein) procedures under rubber-dam isolation.

Conclusion: There are various techniques in the literature for the treatment of midline diastemas, such as composite resin restoration, laminate veneer, porcelain crown and orthodontic treatment. Among all these treatment options, partial veneers are promising in terms of their minimally invasive and high aesthetic results. More clinical studies are needed to evaluate the long-term results of these restorations.

Keywords: Diastema, partial laminate veneer, lithium disilicate

MAKSİLLER ORTA HAT DIASTEMASININ PARSIYEL VENEER İLE REHABİLİTASYONU: VAKA SUNUMU

Sinem Ok Tokaç[1]

[1]İstanbul Kent Üniversitesi

Amaç: İnterdental olarak 0.5 mm ve daha geniş boşluklar olarak tanımlanan "Diastema" son yıllarda bir maloklüzyon olarak kabul edilmiş olup maksiller anterior dişler arasında mandibuladakilere kıyasla daha yaygın olarak gözlenmektedir. Orta hat diasteması meziodens, mikrodonti, hipodonti, parafonksiyonel alışkanlıklar, frenum bağlantısı vb. gibi gelişimsel, patolojik veya iatrojenik faktörler tarafından oluşabilir. Bu vaka sunumunda parsiyel lityum disilikat veneerler kullanılarak orta hat diastemasını kapatmak için konservatif ve minimal invaziv bir yaklaşım paylaşılacaktır.

Vaka Sunumu: Maksiller santral kesicileri arasındaki diastema şikayeti ile kliniğimize başvuran 26 yaşındaki kadın hasta, tedavi alternatifleri içerisinden daha konservatif, uzun ömürlü ve yüksek estetik sonuçları olması bakımından laminat veneeri tercih etti. Dijital ortamda elde edilen tanı modeli üzerinde tedavi sonuçlarının görselleştirilebilmesi için wax-up oluşturuldu. Mock-up aşamasında hiç diş preparasyonu yapılmadan parsiyel veneer yapılmasına ve estetik bir bütünlük oluşturulabilmesi açısından lateral kesici ve kanin dişlerinin de tedavi planlamasına dahil edilmesi karar verildi. Lityum disilikat cam seramiklerden (Amber Mill; Hass Bio, Gangwon-do, Korea) üretilen parsiyel veneerler rubber-dam izolasyonu altında adeziv simantasyon (Variolink Esthetic DC; Ivoclar Vivadent, Schaan, Liechtenstein) prosedürleri uygularak yapıştırıldı.

Sonuç: Literatürde orta hat diastemalarının tedavisinde kompozit rezin restorasyon, laminate venner, porselen kuron ve ortodontik tedavi gibi çeşitli teknikleri bulunmaktadır. Tüm bu tedavi seçenekleri içerisinde parsiyel veneerler ile minimal invaziv ve yüksek estetik sonuçları açısından ümit vericidir. Bu restorasyonların uzun vadeli sonuçlarını değerlendirmek için daha fazla klinik çalışmaya ihtiyaç vardır.

Anahtar Kelimeler: Diastema, parsiyel laminate veneer, lityum disilikat

EVALUATION OF THE SURFACE ROUGHNESS AND MICROHARDNESS OF OCCLUSAL SPLINT MATERIALS PRODUCED BY 3D PRINTER AND CONVENTIONAL METHODS IN GASTRIC ACID ENVIRONMENT

Pınar Kursoğlu[1], Nihan Ceylan[1], Elifnaz Özen Sütüven[1]

[1]Yeditepe University Faculty of Dentistry Department of Prosthodontics.

Objective: Occlusal splint materials are produced by digital (3D-printing), conventional methods (heat-polymerized and autopolymerizing resins). It has been reported that both bruxism and reflux can be seen in the same patient. However, effect of gastric acid on the mechanical properties of splint materials used for bruxism is uncertain. The aim of present study is to compare mechanical properties such as Vickers hardness (VH) and surface roughness (Ra) of various splint materials produced digitally and conventionally after exposure to gastric acid and artificial saliva.

Materials-Methods: Occlusal splint materials were selected as; conventionally produced autopolymerizing resins Probase Cold (Ivoclar AG), heat-polymerized Duracryl (Duradent), and digitally produced 3D-printed KeyprintKeysplint Hard (Keystone). Specimens were prepared as cylinders (3 mm thickness, 16 mm diameter) and distributed into two subgroups (n=10) according to solution exposures, gastric acid (pH 4) subgroup, artificial saliva (pH 7) (control) subgroup. All specimens were ground to their final dimension by using P600, 800, 1200silicon carbide papers. Higher gloss is achieved by goat hairbrush, high luster buff. Specimens were washed in an ultrasonic bath with distilled water. Initial VH, Ra values are calculated. Each subgroup was exposed to related solutions. Gastric acid subgroups were exposed to solution for 4 days in order to simulate one year of GERD during sleep. Final mechanical properties were measured. Data were analyzed with statistical tests.

Results: It was shown that material change, solution change, material solution interactions were significantly affected the VH and Ra values ($p<0.05$). Gastric acid exposure has significantly affected the surface roughness and VH values of each material ($p<0.05$). The effect of gastric acid on conventional and digital materials was found to be statistically different($p<0.05$).

Conclusion: Occlusal splints are commonly used for conditions such as TMD treatment, managing bruxism. Besides conventional production methods, it has shown that 3D-printed occlusal splint materials are comparable to conventionally produced splints according to mechanical properties. In GERD patients, all production methods can be used.

Keywords: 3D-printing; autopolymerizing resin; heat-polymerized; gastroesophageal reflux disease (GERD); surface roughness; Vickers hardness; occlusal splint

ÜÇ BOYUTLU YAZICI VE KONVANSİYONEL YÖNTEMLERLE ÜRETİLEN OKLÜZAL SPLINT MATERYALLERİNİN GASTRİK ASİT ORTAMINDA YÜZEY PÜRÜZLÜLÜĞÜ VE MİKRO SERTLİKLERİNİN DEĞERLENDİRİLMESİ

Pınar Kursoğlu[1], Nihan Ceylan[1], Elifnaz Özen Sütüven[1]

[1]Yeditepe Üniversitesi Diş Hekimliği Fakültesi Protetik Diş Tedavisi Ana Bilim Dalı

Amaç: Oklüzalsplint materyalleri dijital (üç boyutlu yazıcı) ve geleneksel yöntemlerle (soğuk akrilik ve sıcak akrilik) üretilir. Aynı hastada hem bruksizm hem de gastroözofagealreflü görülebildiği bildirildi. Ancak mide asidinin bruksizm için kullanılan splint materyallerinin mekanik özelliklerine etkisi belirsizdir. Bu çalışmanın amacı, mide asidine ve yapay tükürüğe maruz bırakıldıktan sonra dijital ve geleneksel olarak üretilen çeşitli splint materyallerinin vickers sertliği (VH) ve yüzey pürüzlülüğü (Ra) gibi mekanik özelliklerini karşılaştırmaktır.

Materyaller ve Metod: Oklüzalsplint materyalleri; geleneksel olarak soğuk akrilik ProbaseCold (Ivoclar AG) ve sıcak akrilik Duracryl (Duradent) ve dijital olarak üç boyutlu yazıcı KeyprintKeysplint Hard (Keystone) üretildi. Örnekler 3 mm kalınlığında ve 16 mm çapında silindirler halinde hazırlandı ve solüsyona göre mide asidi (pH 4) alt grubu ve yapay tükürük (pH 7) (kontrol) alt grubu olmak üzere iki alt gruba (n=10) dağıtıldı. Tüm numuneler P600, 800, 1200 gritlik zımparalar kullanılarak son boyutlarına ulaştırılmıştır. Keçi kılı fırça ve pomza ile cilalandı. Örnekler oda sıcaklığında distile su ile ultrasonik banyoda yıkandı. Başlangıç VH ve Ra değerlerihesaplandı. Mide asidi alt grupları, uyku sırasında bir yıllık gastroözofagealreflüyüsimüle etmek için 4 gün boyunca çözeltiye maruz bırakıldı. Mekanik özellikler, ilk ölçümlere benzer şekilde ölçüldü. Veriler istatistiksel testlerle analiz edildi.

Bulgular: Materyal farkı, çözelti farkı ve malzeme çözelti etkileşimlerinin VH ve Ra değerlerini önemli ölçüde etkilediği gösterilmiştir ($p<0.05$). Mide asidine maruz kalma her malzemenin yüzey pürüzlülüğünü ve VH değerlerini önemli ölçüde etkilemiştir ($p<0.05$). Mide asidinin konvansiyonel ve dijital materyaller üzerinde etkisi istatistiksel olarak farklı bulunmuştur. ($p<0.05$)

Sonuçlar: Oklüzalsplintler TMD tedavisi ve bruksizm tedavisi gibi durumlar için yaygın olarak kullanılmaktadır. Geleneksel üretim yöntemlerinin yanı sıra 3 boyutlu yazıcı oklüzalsplint materyallerinin de diğerleri kadar dayanıklı olduğu ortaya çıktı. Özellikle gastroözofagealreflü hastalarında her üç üretim yöntemi de kullanılabilmektedir.

Anahtar Kelimeler: Üç boyutlu yazıcı; soğuk akrilik; sıcak akrilik; gastroözofagealreflü hastalığı; yüzey pürüzlülüğü; Vickers sertliği; oklüzalsplint

POSTER SUNUM

USE OF IMMEDIAT REMOVABLE PROSTHESES IN IMPLANT PLANNING

İrem Nur Yücel[1], İrem Çötert[2], Mehmet Cemal Akay[3], Hamit Serdar Çötert[1]

[1]Ege University, School of Dentistry, Department of Prosthodontics
[2]Private Practice
[3]Ege University, School of Dentistry, Department of Oral and Maxillofacial Surgery

Introduction: Guide prostheses are frequently used in determining implant position in planned cases after removal of the existing prostheses and extraction of the hopeless abutment teeth. If the patient is satisfied with the aestetics of former dentures, guide prostheses can be produced according to pre-extraction records. This case report describes an immediate removable prosthesis procedure for a patient who was satisfied with current prosthesis but needed total extraction.

Case Report: A 56-year-old female patient was referred for replacement of her prosthesis. Patient storied that she's satisfied with the aesthetic appearence of her current prosthesis. Unfortunately intraoral and radiographic examinations revealed that the periodontal disease and mobile dentures. Pre-extractive impressions were made with stock trays and irreversible hydrocolloid material (Cavex, Haarlem, The Netherlands). Master casts were poured and mounted on an articulator (Imicryl, Konya, Turkey). Indexes were formed on both dental arches by using putty silicone elastomer (Zhermack Putty, Badia Polesine, Italy). Teeth were carved from the casts and acrylic base plates (Imicryl SC, Konya, Turkey) were prepared. Artificial teeth (NT-Optima, Antalya, Turkey) suitable to the dimensions and forms of the previous prostheses were set according to the putty indexes and the occlusion was adjusted. The prostheses were finished conventionally and seated after extraction. The positioning, angle and size of the implants were planned under the guidance of these prostheses. The final prosthetic superstructure was prepared by using the scanned 3D virtual copy of the removable immediate prosthesis.

Conclusion: Immediate removable prostheses were found helpfull to provide the transfer of the patient's habitual intermaxillary relations, aesthetics and lip support to the new implant-supported prosthesis and provides aesthetic and functional continuity of the stomatognathic system besides guiding implant positioning.

Keywords: Immediate prosthesis, Guide prosthesis, Implant, Silicone index, Virtual model

İMMEDIAT HAREKETLİ PROTEZLERİN İMPLANT PLANLAMASINDA KULLANIMI

İrem Nur Yücel[1], İrem Çötert[2], Mehmet Cemal Akay[3], Hamit Serdar Çötert[1]

[1]Ege Üniversitesi Diş Hekimliği Fakültesi Protetik Diş Tedavisi Anabilim Dalı
[2]Serbest Hekim
[3]Ege Üniversitesi Ağız, Diş ve Çene Cerrahisi Anabilim Dalı

Giriş: Mevcut sabit protezler ve dayanak dişlerin çıkarılmasından sonra implant uygulaması planlanan hastalarda implant konumlarının belirlenebilmesi için rehber protezlerden sıkça yararlanılmaktadır. Mevcut protezlerinin görünümünden hoşnut olan bireylerde, eski protezler çıkarılmadan ve dayanak dişler çekilmeden önce alınan kayıtlara göre üretilen immediat hareketli protezler, öngörülen sabit protez için gerekli implant desteğinin tasarlanabilmesine fırsat verir. Bu olgu sunumunda; sabit protezlerinin görünümünden memnun olan ancak tüm dişlerin çekimi gereken bir vakada immediat hareketli protez uygulaması ile implant planlaması anlatılacaktır.

Olgu Sunumu: 56 yaşındaki kadın hasta, Ege Üniversitesi Protetik Diş Tedavisi bölümüne, sabit protezlerinin yenilenmesi isteği ile başvurdu. Protezlerinin görünümünden memnun olduğunu söyleyen hastanın, ağız içi muayenesinde sağlıksız periodontal dokular ve protezde mobilite gözlendi. Radyografik incelemeler sonucu protez dayanağı olan dişlerin konservatif tedavilerle ağızda tutulamayacağı görüldü ve tüm dişlerin çekimi kararlaştırıldı. Çekimden sonra implant destekli sabit protetik tedavisi düşünülen hastaya, implant konumlandırmasına rehber olması ve osseointegrasyon sürecinde kullanabilmesi için immediat hareketli protez yapılmasına karar verildi.

Standart çelik kaşıklar ve tersinmez hidrokolloid ölçü maddesi (Cavex, Haarlem, Hollanda) ile alınan ölçülerden elde edilen modeller, ısırma kayıtları yardımıyla artikülatöre (Imicryl, Konya, Türkiye) aktarıldı. Yoğun kıvamlı silikon elastomer (Zhermack Putty, Badia Polesine, İtalya) kullanılarak alt ve üst diş dizileri üzerinden anahtar hazırlandı. Çekimi planlanan dişler model üzerinden kazındı ve akrilik kaide plakları (Imicryl SC, Konya, Türkiye) hazırlandı. Mevcut sabit protezlere uyumlu form ve büyüklükte takım dişler, (NT-Optima, Antalya, Türkiye) silikon anahtarlar yardımıyla uygun konumlara yerleştirildi, okluzyon ayarlandı. Alışılagelmiş şekilde bitirilen protezler; tüm dişlerin çekimi ardından takıldı. İmplantların konum, açı ve büyüklükleri bu protez rehberliğinde planlandı. Kalıcı üstyapı protezi; ağız içi taraması ve hareketli immediat protezin taranması ile elde edilen görüntülerin, tek bir sanal model üzerinde birleştirilmesi ile üretildi.

Sonuç: İmmediat hareketli protezler, hastanın alışkın olduğu oklüzal ilişki, anterior estetik ve dudak desteğinin implant destekli yeni proteze aktarılabilmesi sağlar. İmplant konumlandırmasına rehberlik eder. Stomatognatik sistemin estetik ve işlevsel sürdürülebilirliğini sağlayan başarılı bir ara dönem protezidir.

Anahtar Kelimeler: İmmediat protez, Rehber protez, İmplant, Silikon anahtar, Sanal model

PROSTHETIC REHABILITATION OF ANGLED IMPLANT WITH CUSTOM ABUTMENT

Zeynep Gökçe Bağlan[1], Şevki Çınar[1], Bike Altan Çınar[1]

[1]Department of Prosthodontics, Faculty of Dentistry, University of Health Sciences

Implant surgery is used for rehabilitation of missing teeth. The predictable outcome of the treatment has increased the demand. The implant should be placed the axis of final restoration. However, the implant may not always be placed in the desired direction due to anatomical reasons and patient or doctor-related factors. In these cases, standard abutments cannot be used and customized abutment is required. The aim of this study is to present the rehabilitation process and outcome of the angled emergence profile of a 41-year-old female patient with impacted canine teeth, whose implant was placed at an angle due to anatomical reasons. The patient came to our clinic for restoration. Orthodontic treatment was recommended to the patient but refused. The patient was offered implant surgery and zirconium-supported porcelain crown treatment as an alternative and the treatment was started with the patient's consent. In the first stage, the impacted canine tooth was extracted and bone regeneration was waited for 3 months. At the 3rd month control, a bone defect was observed. For patient comfort, guided bone regeneration and implant (Osstem Implant, Korea) surgery were performed in the same visit. Primary stability was achieved in the implant application and the area was supported with membrane-graft. At the 6th month control, it was decided to proceed to the prosthetic stage. Impressions were taken with polyvinyl siloxane (EliteHD+ Tray, EliteHD+ lightbody, Zhermack). The tooth color was determined as 2M2 (Vita3DMaster, Vita Zahnfabrik). For the abutment of the implant, which was placed at an angle of more than 20° for anatomical reasons, a custom abutment was manufactured. A zirconium-supported porcelain crown (EXPLORE Upcera Dental Technology) was applied on the custom abutment and cementation was performed after occlusion control. The patient was followed up at 3-6 months. Clinical and radiographic control examinations showed that soft tissue and implant health were clinically appropriate. The patient reported positive feedback.

Final

Keywords: Custom abutment, implant, smile design, zirconia

AÇILI KONUMLANDIRILMIŞ İMPLANTIN BİREYSEL DAYANAK İLE PROTETİK REHABİLİTASYONU

Zeynep Gökçe Bağlan[1], Şevki Çınar[1], Bike Altan Çınar[1]

[1]Sağlık Bilimleri Üniversitesi, Diş Hekimliği Fakültesi, Protetik Diş Tedavisi Anabilim Dalı

Diş eksikliğinin rehabilitasyonu için sıklıkla implant cerrahisinden faydalanılmaktadır. Tedavinin öngörülebilir sonuçlarının olması implant cerrahisine olan talebi de arttırmıştır. İmplant nihai restorasyonun aksına göre yerleştirilmelidir. Ancak anatomik oluşumlar, hasta veya hekime bağlı faktörlerden dolayı implant her zaman istenilen doğrultuda yerleştirilemeyebilir. Bu durumlarda üst yapı için standart dayanaklardan faydalanılamaz ve kişiye özel dayanak üretimi gerekir. Bu olgunun amacı gömülü kanin dişi bulunan 41 yaşındaki kadın hastanın gömülü kanin diş çekimi, yönlendirilmiş kemik rejenrasyonu ve implantın anatomik nedenlerle açılı yerleştirilmesiyle ortaya çıkan açılı çıkış profilinin kişisel dayanakla rehabilitasyon sürecini ve sonucunu sunmaktır. Hasta kliniğimize estetik görünümünden duyduğu memnuniyetsizlik şikayeti ile başvurmuştur. Hastaya ortodontik tedavi önerilmiştir ancak hasta sosyokültürel nedenlerden kabul etmemiştir. Hastaya diğer tedavi seçeneği olarak gömülü dişin çekimi sonrası implant cerrahisi ve zirkonyum destekli porselen kuron tedavisi sunulmuş, hasta onayı alınarak tedaviye başlanmıştır. İlk aşama olarak gömülü kanin diş çekilmiş ve 3 ay kemik rejenererasyonu beklenilmiştir. 3. ay kontrolünde kemik defekti olduğu gözlenmiştir. Hasta konforu açısından yönlendirilmiş kemik rejenerasyonu ve implant (Osstem Implant Co., Ltd., Korea) cerrahisi aynı seans uygulanmıştır. İmplant uygulamasında primer stabilite elde edilmiş ve bölge membran-greft ile desteklenmiştir. 2. cerrahi aşamasından sonra 3. Ay kontrolünde protetik aşamaya geçilmesine karar verilmiştir. Açık ölçü tekniği kullanılarak polivinil siloksan (Elite HD+ Tray Material, Elite HD+ light body, Zhermack) ile ölçü alınmıştır. Diş rengi 2M2 (Vita3D Master, Vita Zahnfabrik, Bad Sackingen, Almanya) olarak belirlenmiştir. Anatomik nedenlerden dolayı 20° den fazla açılı yerleştirilen implantın dayanağı için laboratuvarda kişisel dayanak tasarımı yapılarak üretim gerçekleştirilmiştir. Üretilen kişisel dayanak üzerine zirkonyum destekli porselen kuron (UPCERA EXPLORE [UPEX, Shenzhen Upcera Dental Technology Co] tasarlanmış ve üretilmiş, oklüzyon kontrolünün ardından simantasyonu yapılmıştır. Estetik ve fonksiyonel açıdan memnun edici düzeyde sonuçlar elde edilen hastamızın; 3, 6 aylık kontrolleri yapılmıştır. Klinik ve radyografik kontrol muayenelerinde yumuşak doku ve implant sağlığının klinik olarak uygun olduğu görülmüştür. Hasta, olumlu geri dönüşlerini bildirmiştir.

Final

Anahtar Kelimeler: Kişisel dayanak, implant, gülüş estetiği, zirkonyum

FINITE ELEMENT ANALYSIS OF STRUCTURAL STRESS PATTERNS UNDER CHEWING FORCE IN AN ABUTMENT TOOTH WITH PERIAPICAL LESION RESTORED WITH FIBER POST MATERIAL

Esra Şahin[1], Ayşe Türkyön Karacan[1], Ömer Kırmalı[1]

[1]Akdeniz University Faculty of Dentistry, Department of Prosthodontics, Antalya, Türkiye

Objective: The aim of this study was to investigate the stress against force in mandibular premolar teeth with root canal treatment (RCT), periapical lesions, restored with fiber post and crowned with porcelain fused metal using finite element analysis (FEA).

Objective: The aim of this study was to investigate the stress against force in mandibular premolar teeth with root canal treatment (RCT), periapical lesions, restored with fiber post and crowned with porcelain fused metal using finite element analysis (FEA).

Materials and Methods: SEA models representing a healthy mandibular premolar tooth (a) and a root canal treated fiber-posted single crown premolar tooth with periapical lesion (b) were fabricated. A force of 300 N was applied at a 45° angle to the chewing surface area prepared in accordance with the tooth anatomy and the maximum equivalent stress values on the tooth, post material, bone and periapical lesion were calculated according to the Von Mises criterion.

Conclusions: Two different models with a clinical scenario showed that the stresses caused by occlusal load application were concentrated in the buccal and palatinal collecting region of the tooth in Model 1 and Model 2, and in the cervical and middle triad of the root in Model 1 and Model 2. It was observed that the maximum equivalent stress occurred in the buccal collecting region of the tooth in Model 1 and Model 2. Von Mises values in the cortical bone were higher than in the trabecular bone in both models, and Von Mises values in both cortical bone and trabecular bone were higher in Model 1 than in Model 2.It was observed that the maximum equivalent stresses in the cortical bone occurred in the cervico-buccal region in both models.

Results: In this study, it was observed that the post material with low elastic modulus (fiber post) distributed the stresses in the root in a high and homogeneous pattern.

Keywords: Fiber post, Metal-reinforced porcelain, Periapical lesioned tooth, Finite element analysis VV SEA models representing a healthy mandibular premolar tooth (a) and a root canal treated fiber-posted single crown premolar tooth with periapical lesion (b) were fabricated. A force of 300 N was applied at a 45° angle to the chewing surface area prepared in accordance with the tooth anatomy and the maximum equivalent stress values on the tooth, post material, bone and periapical lesion were calculated according to the Von Mises criterion.

Conclusions: Two different models with a clinical scenario showed that the stresses caused by occlusal load application were concentrated in the buccal and palatinal collecting region of the tooth in Model 1 and Model 2, and in the cervical and middle triad of the root in Model 1 and Model 2. It was observed that the maximum equivalent stress occurred in the buccal collecting region of the tooth in Model 1 and Model 2. Von Mises values in the cortical bone were higher than in the trabecular bone in both models, and Von Mises values in both cortical bone and trabecular bone were higher in Model 1 than in Model 2.It was observed that the maximum equivalent stresses in the cortical bone occurred in the cervico-buccal region in both models.

Results: In this study, it was observed that the post material with low elastic modulus (fiber post) distributed the stresses in the root in a high and homogeneous pattern.

Keywords: Fiber post, Metal-reinforced porcelain, Periapical lesioned tooth, Finite element analysis

FİBER POST MATERYALİ İLE RESTORE EDİLMİŞ APİKAL LEZYONLU DAYANAK DİŞTE ÇİĞNEME KUVVETİ ALTINDA ORTAYA ÇIKAN YAPISAL GERİLME DAĞILIMLARININ SONLU ELEMANLAR ANALİZİ İLE İNCELENMESİ

Esra Şahin[1], Ayşe Türkyön Karacan[1], Ömer Kırmalı[1]

**[1]Akdeniz Üniversitesi Diş Hekimliği Fakültesi,
Protetik Diş Tedavisi Anabilim Dalı, Antalya, Türkiye**

Amaç: Bu çalışmada; kök kanal tedavili (KKT), periapikal lezyonlu, fiber post ile restore edilmiş ve metal destekli porselen ile kronlanmış mandibular premolar dişte kuvvet karşısında oluşacak stresin sonlu elemanlar analizi (SEA) yöntemi ile incelenmesi amaçlandı.

Gereç ve Yöntem: Sağlıklı mandibular premolar diş (1) ve periapikal lezyonlu kanal tedavili fiber postlu tek kronlu premolar dişi (2) temsil eden SEA modeli üretildi. Modellerde diş anatomisine uygun şekilde hazırlanan çiğneme yüzey alanına 45° açıyla 300 N değerinde kuvvet uygulandı ve diş, post materyali, kemik ve periapikal lezyon üzerindeki maksimum eşdeğer gerilim değerleri Von Mises kriterine göre hesaplandı.

Bulgular: Klinik senaryosu oluşturulan 2 farklı modele bakıldığında; oklüzal yük uygulaması sonucu meydana gelen gerilmelerin Model 1 ve Model 2'de dişin bukkal ve palatinal kole bölgesinde; kökün servikal ve orta üçlüsünde yoğunluk kazandığı görüldü. Maksimum eşdeğer gerilmenin Model 1 ve Model 2'de dişin bukkal kole bölgesinde oluştuğu görüldü. Kortikal kemikte oluşan Von Mises değerleri her iki modelde de trabeküler kemikten daha fazla miktarda izlenmiş olup, hem kortikal kemikte hem de trabeküler kemikte Von mises değeri Model 1'de, Model 2'ye göre daha yüksek bulundu. Kortikal kemikteki maksimum eş değer gerilmelerin her iki modelde de serviko-bukkal bölgede oluştuğu izlendi.

Sonuç: Bu çalışmada düşük elastik modüle sahip post materyalinin (fiber post) stresleri kök içinde, yüksek ve homojen bir şekilde dağıttığı görülmüştür.

Anahtar Kelimeler: Fiber post, Metal destekli porselen, Periapikal lezyonlu diş,
Sonlu elemanlar analizi

PROSTHETIC REHABILITATION OF A CLASS III MALOCCLUSION ORTHOGNATHIC SURGERY CASE

Nisa Yomralıoğlu[1], Buket Evren[1], Ferit Bayram[2], Yaşar Özkan[2]

[1]Marmara University Faculty of Dentistry Department of Prosthodontics
[2]Marmara University Faculty of Dentistry Department of Oral Surgery

Objective: A prosthetic rehabilitation after orthognathic surgery was planned for the patient with advanced Class III malocclusion who did not have ideal dental relationships.

Material and Method: Orthognathic surgery was planned in the Oral and Maxillofacial Surgery Department for a 36-year-old male patient with advanced class III malocclusion, who applied to Marmara University Faculty of Dentistry. Since the patient with teeth 11, 13, 14, 15, 21, 23, 24, 32, 33, 35 and 36 in the mouth does not have occlusal dental relations to guide during and after the operation, it is planned to make a removable prosthesis in ideal occlusion for the patient. A class I occlusion is provided on the articulator for fixed and removable prostheses. After the surgical operation, the occlusion and adaptation of the removable prosthesis were checked again in the patient's mouth. After the healing period following orthognathic surgery, a total of 9 implants were placed in the upper and lower jaw, and after the period of osseointegration, prosthetic rehabilitation was completed with metal supported fixed prosthetic restorations.

Conclusion: Temporary removable prostheses were used to provide guidance for the surgical procedure, and after surgery a fixed prosthetic rehabilitation was performed.

Keywords: Orthognathic surgery, preprothetic mouth preparation, class III Malocclusion

SINIF III MALOKLUZYONA SAHİP ORTOGNATİK CERRAHİ VAKASININ PROTETİK REHABİLİTASYONU

Nisa Yomralıoğlu[1], Buket Evren[1], Ferit Bayram[2], Yaşar Özkan[2]

[1]Marmara Üniversitesi Diş Hekimliği Fakültesi Protetik Diş Tedavisi Anabilim Dalı
[2]Marmara Üniversitesi Diş Hekimliği Fakültesi Ağız Diş Çene Cerrahisi Anabilim Dalı

Amaç: İdeal diş ilişkileri bulunmayan ileri derece sınıf III hastanın ortognatik cerrahi sonrası protetik rehabilitasyonu amaçlanmıştır.

Olgu: Marmara Üniversitesi Diş Hekimliği Fakültesi'ne başvuran, ileri derece sınıf III malokluzyona sahip 36 yaşındaki erkek hastaya, Ağız Diş ve Çene Hastalıkları Cerrahisi Anabilim Dalı'nda ortognatik cerrahi operasyonu planlanmıştır. 11, 13, 14, 15, 21, 23, 24, 32, 33, 35 ve 36 numaralı dişleri ağızda olan hastanın operasyon sırasında ve sonrasında kılavuzluk edecek karşılıklı diş ilişkileri bulunmadığından hastaya ideal okluzyonda bir hareketli protez yapılması planlanmıştır. Hazırlanan sabit ve hareketli protezlerle artikülatör üzerinde sınıf 1 okluzyon sağlanmıştır. Tamamlanan protez hasta ağzında cerrahi operasyon öncesi prova edildiğinde hastanın konuşmasını, yemek yemesini engelleyebilecek tüberkül çatışmaları ve erkan temaslar ağız içinde uyumlanmıştır. Cerrahi operasyondan sonra mevcut protez okluzyonu ve uyumu hasta ağzında tekrar kontrol edilmiştir. Ortognatik cerrahi iyileşme dönemi sonrası alt ve üst çeneye toplam 9 adet implant yapılmış, osteointegrasyon süresi sonrasında metal destekli sabit protetik restorasyonlarla hastanın protetik tedavisi tamamlanmıştır.

Sonuç: Yapılan geçici hareketli protezlerle cerrahi operasyona rehber bir okluzyon düzenlenmiş ve cerrahi sonrası dönemde yapılan implantüstü sabit protezlerle hastanın protetik rehabilitasyonu tamamlanmıştır.

Anahtar Kelimeler: Ortognatik cerrahi, preprotetik ağız hazırlığı, Sınıf III malokluzyon

FIBER REINFORCED ADHESIVE BRIDGE RESTORATION: A CASE REPORT

Zeynep Konaçoğlu[1], Süleyman Agüloğlu[1], Sena Adsız[1]

[1]Izmir Katip Çelebi University

There are various treatment options available for the restoration of a single missing tooth[1,2]. While metal-supported ceramic restorations have been safely used in such cases for many years, full ceramic restorations, implant-supported restorations, and resin-bonded adhesive bridges are other treatment alternatives[1,3,4]. In metal-supported and full ceramic fixed restorations, unlike minimal invasive techniques, some tooth preparation is necessary to achieve proper retention, resistance, and stability[1]. For resin-bonded fixed partial dentures, minimal preparation of the abutment teeth is sufficient to provide occlusal space and mechanical retention[5,6]. In this case, prosthetic treatment is described, which focuses on aesthetic and functional rehabilitation for a patient who lost a tooth due to trauma.

Keywords: Resin-bonded bridge, minimal invasive, polyethylene fiber

FİBERLE GÜÇLENDİRİLMİŞ ADEZİV KÖPRÜ UYGULAMASI: VAKA SUNUMU

Zeynep Konaçoğlu[1], Süleyman Agüloğlu[1], Sena Adsız[1]

[1]İzmir Katip Çelebi Üniversitesi

Tek diş eksikliklerinin restorasyonunda çeşitli tedavi seçenekleri bulunmaktadır[1,2]. Bu tür vakalarda metal destekli seramik restorasyonlar uzun yıllardan beri güvenle uygulanırken, tam seramik restorasyonlar, implant destekli restorasyonlar ve rezin ile yapıştırılan adeziv köprüler diğer tedavi alternatifleridir[1,3,4]. Metal destekli ve tam seramik sabit restorasyonlarda minimal invaziv tekniklerin aksine uygun retansiyon, rezistans ve stabiliteyi sağlayabilmek için bir miktar diş kesimi gerekmektedir[1]. Rezin ile yapıştırılan sabit bölümlü protezlerde ise dayanak dişlerde okluzal alan ve mekanik retansiyon sağlamak için yapılan minimum preparasyon yeterli olmaktadır[5,6]. Bu vakada travma sonucunda dişini kaybeden hastanın estetik ve fonksiyonel açıdan rehabilitasyonunu içeren protetik tedavi anlatılmaktadır.

Anahtar Kelimeler: Rezin-bağlantılı köprü, minimal invaziv, polietilen fiber

PROSTHODONTIC TREATMENT OF A PATIENT RECEIVING INTRAVENOUS BISPHOSPHONATES: A CASE REPORT

Aleyna Dilekçi[1], Nurullah Türker[1]

[1]Department of Prosthodontics, Faculty of Dentistry, Akdeniz University

Objective: Bisphosphonates, which are widely used in many diseases to inhibit bone destruction, can remain localized in the bone for a lifetime and may pose a problem for invasive dental procedures. Non-invasive dental treatments represent a positive alternative for such patients. In this case report, the prosthetic treatment approach performed in a patient with a history of bisphosphonate therapy is presented.

Case: Radiographic and clinical evaluations were made of the patient who had a history of IV bisphosphonate use and who applied to the prosthodontic treatment clinic to solve her oral problems. It was observed that teeth 13 and 33 had a healthy periodontal condition and did not have clinical crowns, only roots. To avoid the complications of tooth extraction, a non-extraction treatment was planned. Teeth 13-33 were restored using cast posts with a ball attachment, while teeth 23-24-25 were restored with telescopic crowns. Removable partial dentures compatible with infrastructure restorations were fabricated for both arches and delivered. Patient satisfaction was archieved in terms of aesthetics, phonetics, and function.

Conclusion: Non-invasive prosthetic treatments for patients with a history of bisphosphonate therapy constitute a useful alternative both avoiding complications and preserving existing dental tissue.

Keywords: Bisphosphonate, ball attachment, cast post

İNTRAVENÖZ BİFOSFONAT KULLANAN BİR HASTADA PROTETİK TEDAVİ: OLGU SUNUMU

Aleyna Dilekçi[1], Nurullah Türker[1]

[1]Akdeniz Üniversitesi Diş Hekimliği Fakültesi Protetik Diş Tedavisi Anabilimdalı

Amaç: Kemik yıkımını inhibe etmek amacıyla birçok hastalıkta yaygın olarak kullanılan bifosfonatlar bir ömür boyu kemikte lokalize olabilmekte ve invaziv dental işlemler için sakınca oluşturabilmektedir. Bu tarz hastalarda invaziv olmayan dental tedaviler olumlu bir alternatif oluşturmaktadır. Bu olgu sunumunda bifosfonat hikâyesi olan hastada gerçekleştirilen protetik tedavi yaklaşımı sunulmuştur.

Olgu: IV bifosfonat kullanım hikâyesi olan ve ağız içi problemlerinin çözülmesi talebiyle protetik diş tedavisi kliniğine başvuran hastanın radyografik ve klinik değerlendirmeleri yapıldı. 13 ve 33 nolu dişlerin sağlıklı periodontal duruma sahip olup, klinik kuronlarının bulunmadığı, sadece köklerinin bulunduğu gözlendi. Çekim sonrası komplikasyon riskinden kaçınmak amacıyla çekimsiz tedavi planlandı. 13 ve 33 nolu dişler topuz tutuculu döküm postlar ile, 23, 24 ve 25 nolu dişler teleskop kuronlar ile restore edildi. Her iki çene için altyapı restorasyonlarına uygun hareketli parsiyel protezler üretilerek teslim edildi. Estetik, fonasyon ve fonksiyon açısından hasta memnuniyeti sağlandı.

Sonuç: Bifosfonat geçmişi olan hastalarda gerçekleştirilecek non-invaziv protetik tedaviler hem komplikasyonlardan kaçınmak hem de mevcut diş dokusunun korunması açısından yararlı bir alternatif oluşturmaktadır.

Anahtar Kelimeler: Bifosfonat, topuz tutucu, döküm post

POLYETHYLENE FIBER-SUPPORTED ADHESİVE BRİDGE CASE REPORT

Rojda Yılmaz[1], Ayça Deniz İzgi[1]

[1]Department of Prosthodontics, Faculty of Dentistry, Dicle University

Summary: One of the most important factors to consider in the rehabilitation of teeth and supporting tissues is to avoid causing harm to the surrounding tissues while restoring lost aesthetics and function. In crown-bridge restorations used to complete missing teeth, the loss of material from the enamel and dentin tissues of adjacent teeth is contrary to the principle of preserving the structural integrity of the teeth. In order to prevent unwanted tissues losses over time, there has been a quest for more conservative methods. In line with this idea, adhesive bridges have been developed to restore small toothless spaces with less preparation on abutment teeth. The emergence of resin bonding systems has brought a new dimension to conservative practices.

Case Report: A 27-year-old female patient applied to the Prosthetic Dentistry Clinic at D.Ü Faculty of Dentistry with aesthetic complaints due to missing anterior teeth. After radiographic and clinical examination, alternative treatment options were considered because there was insufficient vertical and sagittal bone level in the relevant area and the patient could not afford the increasing cost of treatment with bone grafts. In this patient, who did not accept the tooth preparation procedure, a polyethylene fiber-supported adhesive bridge was applied with a small preparation on the palatal side of the adjacent abutment teeth in the toothless space.

Result: In this case, a rapid treatment was presented to the patient in a single session with a fiber-reinforced adhesive restoration applied directly in the mouth. This procedure is an alternative treatment method to restore lost aesthetics and function in patients who do not want their teeth to be eroded and whose treatment with implants is not suitable.

Figure 1

Applied to polyethylene fiber

Keywords: Adhesive Bridge, Polyethylene Fiber

POLİETİLEN FİBER DESTEKLİ ADEZİV KÖPRÜ UYGULAMASI OLGU SUNUMU

Rojda Yılmaz[1], Ayça Deniz İzgi[1]

[1]Dicle Üniversitesi Protetik Diş Tedavisi Bölümü

Özet: Diş ve destek dokuların rehabilitasyonunda, kaybolan estetik ve fonksiyonun geri iadesi yapılırken uyulması gereken en önemli unsurlardan biri çevre dokulara zarar vermemektir. Eksik dişlerin tamamlanmasında kullanılan kron-köprü restorasyonlarında komşu dişlerin mine ve dentin dokularından yapılan madde kaybı, dişlerin yapısal bütünlüğünün korunması ilkesine ters düşmektedir. Zaman içinde istenmeyen bu kayıpları önlemek amacıyla daha konservatif yöntemler bulma arayışı içine girilmiştir. Bu düşünce doğrultusunda; küçük dişsiz boşlukları, dayanak dişlerde daha az preparasyonla restore etmek amacıyla adeziv köprüler geliştirilmiştir. Rezin bağlantı sistemlerinin ortaya çıkması ile konservatif uygulamalar yeni bir boyut kazanmıştır.

Olgu Sunumu: 27 yaşında kadın hasta ön diş eksikliği sebebiyle oluşan estetik şikayetle ile D.Ü Diş Hekimliği Fakültesi Protetik Diş Tedavisi Kliniğine başvurdu. Radyografik ve klinik incelemeden sonra ilgili bölgede vertikal ve sagittal olarak yetersiz kemik seviyesi bulunması ve hastanın kemik greftleri ile artan tedavi maliyetini karşılayamaması sebebiyle alternatif tedavi seçenekleri düşünüldü. Diş kesimi işlemini de kabul etmeyen bu hastada dişsiz boşluğa komşu dayanak dişlerin palatinalinde küçük bir preparasyonla polietilen fiber destekli adeziv köprü uygulandı.

Sonuç: Bu olguda direkt yöntemle ağız içinde uygulanan fiber destekli adeziv restorasyonla tek seansta hastaya hızlı bir tedavi sunulmuştur. Bu işlem, dişlerinin aşındırılmasını istemeyen ve implantla tedavisi uygun olmayan hastalarda kaybedilen estetik ve fonksiyonun geri verilmesinde alternatif bir tedavi yöntemidir.

Figure 1

Applied to polyethylene fiber

Anahtar Kelimeler: Adeziv Köprü, Polietilen Fiber

MAKSİLLER SUBTOTAL DEFEKTİ HASTANIN PROTETİK REHABİLİTASYONU

M. Furkan Keskin[1], Esra Dilaverler Yardım[1], Zeynep Tuğçe Altaş[1], Coşkun Yıldız[1]

[1]İstanbul Sağlık ve Teknoloji Üniversitesi, Diş Hekimliği Fakültesi,
Protetik Diş Tedavisi ABD İstanbul, Türkiye

Giriş: Mukoepidermoid karsinom (MEK), majör ve minör tükürük bezlerinde en sık görülen malign neoplazmadır. Bu maligniteçoğunlukla parotis bezini tutar. Bunu minör, submandibular ve sublingual tükürük bezleri takip eder (1). MEK, bu vakadaparotis bezini tutmuş olup üst çenede seyretmiştir. Klinik olarak ağrısız ve büyüyen kitle olarak prezente olmuştur. Cerrahiopere gerektiren bir duruma gelmiş olup operasyondan sonra estetik ve fonksiyonel problemlere yol açmıştır. Bu durumudüzeltmek için başarılı bir cerrahi operasyon sonrasında protetik tedavi sürecine başlanmıştır. Sert ya da yumuşak damaktamevcut olan defektlerin kapatılmasını sağlayan nasal veya oral locaların meydana gelmiş perforasyonlarını restore edenapareylere obturatör denir (2). Obturatörler travma, konjenital ve tümoral nedenlerle oluşan defektleri onaran protezlerdir (2).

Olgu: Bu vaka raporunda 2009 yılında mukoepidermoid karsinom tanısı konulan, 2022 yılında cerrahi olarak opere edilen 35yaşındaki kadın hasta kliniğimize başvurmuştur. Klinik ve radyolojik muayenesi yapılan hastaya maksiller defekt nedeniyleprotetik tedavi planlanlaması yapıldı. Cerrahi olarak opere edilen hastaya iyileşme döneminde beslenebilmesi için defektbölgesini kapatan şeffaf beslenme plağı yapılmış ve hastanın yumuşak dokularının iyileşmesinden sonra daimi obturatörprotez üretimine geçilmiştir. Protezin yapım aşamasında 12 ve 13 numaralı dişlere hassas tutucu yerleştirmek için dişlerprepare edilmiş, ölçüleri alınıp kuronlar üretilmiştir. Hassas tutuclu protez için ilk ölçüler irreversible ölçü materyali(Hydrogum Alginate, Zhermack, Almanya) ile defekt bölgesi gazlı bez ile kapatılarak alınmıştır. Elde edilen modeldenbireysel kaşık üretilip bu kaşık yardımıyla ile ilave tipi silikon (Elite-HD Plus, Zhermack, Almanya) kullanılarak daimiölçüsü alınmıştır. Üretilen protezde defekt içine yerleşen akriliğin iç kısmı, kütle olarak hafifletilmek amacı ile boşbırakılmıştır. Obturatör protezin hastaya teslim aşamasında, yumuşak ve sert damaktaki defekt ile bu defektin komşu kısımlarına yumuşak astar materyali uygulanmıştır.

Sonuç: Protetik tedavisi tamamlanan hastadan estetik, fonetik ve fonksiyonel açıdan memnun edici düzeyde sonuçlar eldeedilmiştir. 3 ve 6 aylık kontrolleri yapılan hasta, olumlu geri dönüşlerini bildirmiştir.

TRANSFERRING THE EMERGENCE PROFILE OF IMPLANT SUPPORTED SINGLE CROWN RESTORATIONS TO CONVENTIONAL İMPRESSION USING THE HINDS TECHNIQUE: THREE CASES REPORTS

Cansel Belge[1], Emrah Ayna[1]

[1]Dicle University, Faculty of Dentistry, Department of Prosthodontics

Purpose: Implant supported restorations offers high success rates in the management of tooth loss, but in the anterior region are faced with aesthetic expectations of patients. For the restorations to be aesthetically successful, they must be integrated with the adjancent teeth and peri-implant soft tissues. Therefore, implant restorations in the aesthetic area requires management of soft tissues and also flawless transfer to laboratory. This case report aims to demonstrate all stages of the impression technique pioneered by Kenneth F. Hinds, which ensures the flawless transfer of soft tissues to the laboratory, with three different cases.

Material and Methods: Based on the examinations, it was decided that soft tissue management was required for prosthetic treatment in aesthetic area. In the first session, tissues were moulded under functional compression by replacing the standard healing caps with flowable composite resin (I-Flow N,I-Dental,Lithuania) on temporary PEEK abutments. In 2 weeks, the desired tissue contour was obtained. After that the individual healing cap was combined with the analogue and impacted into condensation-type-silicone impression material (Oxasil-Kulzer, Romania) for replication of the soft tissues. When the polymerisation of the silicone was complete,the individual healing cap was removed. The impression coping was combined with the analogue and placed into the cavity in the silicone. Then the cavity was filled with flowable composite resin (I-FlowN, I-Dental,Lithuania) and polymerisation was completed.In this process, the emergence profile was transferred to the impression coping with the assistance of the silicone impression material. The impressions were taken with polyvinyl-siloxane-impression materials (Variotime,Heraeus-Kulzer/EliteHD+Zhermack SpA, Italy/Addcosil,EfesDental BursaTurkey) using the open-tray impression method with the impression copings shaped-like individual healing caps.

Results: Implant supported restorations in aesthetic area, necessary to provide an emergence profile similar to the soft tissues of natural teeth. For these purposes,temporary restorations must be used and the emergence profile must be transferred perfectly to the impressions. With this method, the soft tissues which are customised with individual healing caps,are perfectly transferred to the laboratory.

Keywords: Emergence profile, implant-supported single crown, aesthetic

ESTETİK BÖLGE İMPLANT ÜSTÜ TEK ÜYE PROTEZLERDE OLUŞTURULAN ÇIKIŞ PROFİLLERİNİN HINDS TEKNİĞİ İLE KONVANSIYONEL ÖLÇÜYE AKTARIMI: ÜÇ OLGU SUNUMU

Cansel Belge[1], Emrah Ayna[1]

[1]Dicle Üniversitesi, Diş Hekimliği Fakültesi, Protetik Diş Tedavisi Anabilim Dalı

Amaç: Diş hekimliğinde implantoloji yüksek başarı oranları sunan bir tedavi yöntemi olmasına rağmen, özellikle anterior bölgedeki tek üye implant restorasyonlarında hastaların artan estetik beklentileriyle karşı karşıya kalmaktadır. Restorasyonların estetik açıdan başarılı kabul edilebilmesi için, komşu dişlerle ve peri-implant yumuşak dokularla entegre olmaları gerekmektedir. Bu nedenle, estetik bölgedeki tek üye implant restorasyonları, yumuşak dokuların doğru bir şekilde yönetilmesini ve bu yönetilen dokuların laboratuvara kusursuz bir şekilde aktarılmasını gerektirmektedir. Çalışmamızda, yumuşak dokuların laboratuvara kusursuz aktarılmasını sağlayan Kenneth F. Hinds'in öncülüğünü yaptığı ölçü tekniğinin üç farklı vaka örneği ile tüm aşamalarını göstermeyi hedeflemekteyiz.

Materyal-Metod: Dicle Üniversitesi Diş Hekimliği Fakültesi'nde estetik bölgede tek diş eksikliği sonucu implant cerrahileri tamamlanan olgularımızın muayeneleri sonucunda, yapılacak protetik tedavilerinin gülüş hattının sınırları içerisinde olması nedeniyle yumuşak doku yönetimi gerektirdiğine karar verilmiştir. İlk seansta standart iyileşme başlıkları, geçici PEEK dayanaklar üzerine akışkan kompozit rezin (I-Flow N, I-Dental, Litvanya) uygulaması ile yumuşak dokuların fonksiyonel bası altında şekillenme prensibine dayanarak değiştirilmiştir. 2 haftalık doku şekillendirmesi sonrası daimî ölçü alınmadan önce, yumuşak doku konturlarının kopyalanması amacıyla bireysel iyileşme başlığı analog ile birleştirilerek kondensasyon tip silikon ölçü maddesine (Oxasil, Kulzer, Romania) gömüldü. Silikonun polimerizasyonu tamamlandıktan sonra bireysel iyileşme başlığı çıkarılarak, implant analoğu üzerine ölçü postu vidalanarak kalıptaki bireysel iyileşme başlığı formundan kalan boşluğa akışkan kompozit rezin (I-Flow N, I-Dental, Litvanya) doldurularak polimerizasyon tamamlandı. Bu şekilde; oluşturulan çıkış profili, silikon ölçü maddesi yardımıyla kopyalanıp ölçü postuna aktarılmış oldu. Bireysel iyileşme başlığının şeklini alan ölçü postu ile daimî ölçüler açık kaşık yöntemi kullanılarak polivinil siloksan ölçü maddeleri (Variotime, Heraeus-Kulzer / Elite HD+ Zhermack SpA, Italy / Addcosil, Efes Dental-Türkiye) ile alındı.

Sonuç: İmplant destekli restorasyonlarda en önemli hedeflerden biri, uygun bir yumuşak doku cevabı ve çıkış profili oluşturmaktır. Uygun çıkış profilinin oluşturulabilmesi için geçici restorasyonların kullanılması ve bu oluşturulan çıkış profilinin daimî restorasyona kusursuz bir şekilde aktarılması gerekir. Bu yöntem sayesinde, bireysel iyileşme başlıklarıyla oluşturulan yumuşak doku morfolojisi ve uygun estetik, sorunsuz ve öngörülebilir bir şekilde muhafaza edilir ve laboratuvara aktarımı sağlanmış olur.

Anahtar Kelimeler: Çıkış profili, implant destekli tek kuron, estetik

PROSTHETIC REHABILITATION OF A PATIENT WITH VERTICAL DIMENSION LOSS: A CASE REPORT

Seyhan Kahraman[1], Nuran Yanıkoğlu[1]

[1]Atatürk University Faculty of Dentistry, Department of Prosthodontics

Introduction: Due to teeth wear and fractures, patients experience loss of vertical dimension. Problems such as aesthetics, loss of chewing functions and pain in the temporamandibular joint are encountered. This study aims to present the rehabilitation of a patient with vertical dimension loss and aesthetic problems due to fractures and wear, with a metal-supported-porcelain bridge.

Case-report: A 58-year-old male patient applied to Atatürk University, Faculty of Dentistry, Department of Prosthodontics, with the requesting an implant-supported prosthesis that will ensure the aesthetics of his existing teeth. During the radiological examination, 2 implants were detected in the right posterior of the maxilla and 2 in the left posterior of the mandible. In the clinical examination, negative overjet, discoloration, diastemas, loss of vertical dimension due to tooth wear and fractures were observed. The patient also complained of existing pain, which resulted to a periapical film being requested in area 34. After consultation with the Oral and Maxillofacial Surgery department, it was decided to remove the implant. Although the patient was informed, the patient did not agree to have another implant and requested that the prosthesis be made with the existing remaining implants. It was decided to give the patient a full-mouth metal-supported-porcelain prosthesis. After determining the vertical dimension that was lost, tooth preparation was made. Impressions were taken with type A silicone-based impression material. The fabricated metal substructure was fitted. An occlusal record was taken with the appropriate vertical dimension. Teeth restoration fitting was done and the occlusion was adjusted. Aesthetics, phonation and vertical dimension were evaluated. After the glazing process, it was cemented with polycarboxylate cement. The patient was called for control within a time period of 1 day, 1 month and 6 months after the treatment and no problems were encountered.

Result: Metal-supported-porcelain bridge application was successfully performed on the patient with broken, worn and discolored teeth. Due to the prosthetic rehabilitation applied, the aesthetic appearance and the loss of chewing function were regained.

Keywords: Tooth Wear, Loss of Vertical Dimensions, Implants

DİKEY BOYUT KAYBI OLAN BİR HASTANIN PROTETİK REHABİLATASYONU: BİR OLGU SUNUMU

Seyhan Kahraman[1], Nuran Yanıkoğlu[1]

[1]Atatürk Üniversitesi Diş Hekimliği Fakültesi Protetik Diş Tedavisi Anabilim Dalı

Giriş: Diş aşınmaları ve kırıkları sonucu, hastalarda dikey boyut kaybı meydana gelmektedir. Estetik, çiğneme fonksiyon kaybı ve temporamandibular eklemde ağrı gibi problemlerle karşılaşılmaktadır. Bu çalışma ile, diş kırıkları ve aşınmalarına bağlı dikey boyut kaybı olan ve estetik problemi olan hastanın metal destekli porselen köprü ile rehabilitesinin sunulması amaçlanmaktadır.

Olgu sunumu: 58 yaşında erkek hasta Atatürk Üniversitesi, Diş Hekimliği Fakültesi, Protetik Diş Tedavisi Anabilim Dalına implant üstü protez yaptırma, varolan dişlerinin estetiğinin sağlanması talebiyle başvurmuştur. Yapılan radyolojik muayenede maksilla sağ posteriorda 2, mandibula sol posteriorda 2 implant tespit edilmiştir. Yapılan klinik muayenede ise, negatif overjet, diş renklenmeleri, diastemalar, diş aşınmaları ve kırıklarına bağlı dikey boyut kaybı izlenmiştir. Hastanın ağrısı üzerine 34 numaralı bölgeden periapikal film alınmıştır. Ağız, Diş ve Çene Cerrahi bölümü konsültasyonu sonucu implantın alınmasına karar verilmiştir. Hastanın bilgilendirilmesine rağmen hasta tekrar implant yaptırmayı kabul etmemiştir ve varolan şekliyle protezinin yapılmasını talep etmiştir. Hastaya full mouth metal destekli porselen protezin yapılmasına karar verilmiştir. Kaybedilen dikey boyut belirlendikten sonra diş preparasyonu yapılmıştır. A tipi silikon esaslı ölçü materyali ile ölçü alınmıştır. Hazırlanan metal alt yapılar prova edilmiştir. Uygun dikey boyutta okluzal kayıt alınmıştır. Dentin prova yapılmış, okluzyon ayarlanmıştır. Estetik, fonasyon ve vertikal boyut değerlendirilmiştir. Glaze işleminin ardından polikarboksilat siman ile simante edilmiştir. Hasta tedaviden 1 gün, 1 ay ve 6 ay sonra kontrol amacıyla çağırılmıştır ve hiçbir problemle karşılaşılmamıştır.

Sonuç: Dişlerinde kırık, aşınma ve renklenme olan hastaya metal destekli porselen köprü uygulaması başarılı bir şekilde gerçekleştirilmiştir. Uygulanan protetik rehabilitasyon ile estetik görüntü, ve kaybedilen çiğneme fonksiyonu geri kazanılmıştır.

Anahtar Kelimeler: Diş Aşınması, Dikey boyut Kaybı, İmplant

IMPLANT SUPPORTED PROSTHETIC RESTORATION IN A TOTAL EDENTULOUS PARKINSON PATIENT: CASE REPORT

Işıl Sarıkaya[1], Ahmet Doğan Işık[1], Melike Karadeniz[1]

[1]Tokat Gaziosmanpaşa University Faculty of Dentistry Department of Prosthodontics

Aim: Parkinson's Disease, a chronic neurodegenerative disease characterised by a reduced level of dopamine in the brain, leads to movement disorders in later life.Symptoms include tremors, muscle stiffness, decreased facial expression, difficulty walking, and risk of falling. Additionally, reduced oral hygiene can increase the risk of tooth decay, gum disease, and tooth loss. Parkinson's treatments may exacerbate these problems by exacerbating dry mouth. In this case report, the details of the prosthetic rehabilitation of a Parkinson's patient who presented with complete edentulism after implant application were presented.

Case Report: A 74-year-old male patient was admitted to Tokat Gaziosmanpaşa University Faculty of Dentistry with the complaint of complete edentulism. As a result of the anamnesis taken from the patient, it was learned that he had Parkinson's disease. Radiologic and clinical examination was performed and the patient decided to undergo prosthetic rehabilitation after the whole jaw implant application. The patient received 8 implants (Straumann, Switzerland), 4 implants with a diameter of 3.3 mm and 4 implants with a diameter of 4.1 mm, at the tissue level in the tooth areas 12, 14, 22, 24, 32, 34, 42, 44. After the osseointegration period was completed, the prosthetic treatment process was completed with a hybrid restoration on a bar (Bego, Germany) prepared by laser sinter method by the whole mouth implant fixed restoration protocols, taking into account the patient's systemic condition. After 4 months, the patient's control session showed that there were no problems in terms of function, phonation, and esthetics.

Conclusion: Among all treatment options, fixed prosthetic treatment is the first to be considered to restore the patient's lost teeth and tissues. Since the muscle control abilities and mobility of Parkinson's patients are reduced, the use of removable prostheses is difficult, especially in these patients, and fixed treatment options should be prioritized. In this way, patient comfort will be provided at the highest level and the patient's quality of life will be increased.

Keywords: Parkinson's disease, Complete edentulism, Full mouth fixed prosthesis, Hybrid Prosthesis

TOTAL DİŞSİZ PARKİNSON HASTASINDA İMPLANT DESTEKLİ PROTETİK RESTORASYON: OLGU SUNUMU

Işıl Sarıkaya[1], Ahmet Doğan Işık[1], Melike Karadeniz[1]

[1]Tokat Gaziosmanpaşa Üniversitesi Diş Hekimliği Fakültesi Protetik Diş Tedavisi Anabilim Dalı

Amaç: Beyindeki dopamin seviyesinin azalması ile karakterize kronik bir nörodejeneratif hastalık olan Parkinson Hastalığı, ilerleyen yaşlarda hareket bozukluğuna yol açar. Hastalığın belirtileri arasında titreme, kas sertliği, azalmış yüz ifadesi, yürüme zorluğu ve düşme riski bulunur. Ayrıca, ağız hijyeninin azalması, diş çürüğü, dişeti hastalıkları ve diş kaybı riskini artırabilir. Parkinson tedavileri, ağız kuruluğunu şiddetlendirerek bu sorunları daha da kötüleştirebilir. Bu olgu sunumunda, tam dişsizlik şikayeti ile başvuran bir Parkinson hastasına implant uygulaması sonrası protetik rehabilitasyonunun detayları sunulmuştur.

Olgu Sunumu: 74 yaşındaki erkek hasta tam dişsizlik şikayeti ile Tokat Gaziosmanpaşa Üniversitesi Diş Hekimliği Fakültesi'ne başvurmuştur. Hastadan alınan anamnezde parkinson hastası olduğu öğrenilmiştir. Radyolojik ve klinik muayenesi yapılan hastaya tüm çene implant uygulaması ardından protetik rehabilitasyonuna karar verilmiştir. Hastaya 12, 14, 22, 24, 32, 34, 42, 44 no'lu diş bölgelerine 4 adet 3.3mm, 4 adet 4.1mm çapında olmak üzere 8 adet implant (Straumann, İsviçre) doku seviyesinde uygulanmıştır. Osseoentegrasyon süresi tamamlandıktan sonra hastanın sistemik durumu göz önünde bulundurularak tüm ağız implant üstü sabit restorasyon protokollerine uygun olacak şekilde lazer sinter yöntemiyle hazırlanan bar (Bego, Almanya) üzerine hibrit restorasyon ile Protetik Tedavi süreci tamamlanmıştır. 4 ay sonrasında hastanın kontrol seansında fonksiyon, fonasyon ve estetik açısından herhangi bir problem olmadığı izlenmiştir.

Sonuç: Hastanın kaybolan diş ve dokularını geri yerine iade etmek için tüm tedavi seçenekleri arasında sabit protetik tedavi ilk düşünülmesi gerekendir. Parkinson hastalarının kas kontrol yetenekleri ve hareket kabiliyetleri azaldığından ötürü hareketli protez kullanımı güçtür, özellikle bu hastalarda sabit tedavi seçenekleri ön planda tutulmalıdır. Böylelikle hasta konforu en yüksek seviyede sunularak hastanın yaşam kalitesi arttırılmış olacaktır.

Anahtar Kelimeler: Parkinson hastalığı, Tam dişsizlik, Tüm ağız sabit protez, Hibrit Protez

PROSTHETIC REHABILITATION OF PATIENTS WITH MALOCCLUSION: CASE SERIES

Mümine Bozan[1], Ömer Kırmalı[1], Ayten Zeynallı[1], Gülşah İçen[1], Mehmet Barış Akar[1]

[1]Akdeniz University, Faculty of Dentistry, Department of Prosthodontics

Objective: Malocclusion, crossbite and dental anomalies cause the patient to lose anatomical integrity, function and aesthetics. Prosthetic treatments may also be an alternative for these patients who require orthodontic treatment. In this case series, it is shared with the stages and results that fixed prosthesis treatment can be a sufficient option.

Case: The vertical dimension was calculated in Class III and crossbite cases. In cases with low vertical dimension, the vertical dimension was increased and controlled preparations were made according to the new relation of the jaws.. In a case with deep bite in which the upper anterior teeth erupted more than normal, gingivectomy was performed in the upper anterior region and crowns were lengthened. The smile line was brought to the desired level with tooth preparation. In patients with inclined orientation plane and tooth displacements, the teeth were prepared and their positions were adjusted. The relation between the upper and lower jaws was ensured. In patients with displaced teeth, the teeth were moved to their own position by preparation, the mesiodistal distance required for the treatment of missing teeth was provided and the emergence profiles were arranged with temporary crowns in soft tissue. In cases accompanied by diastema, the mesiodistal distance of the teeth was measured one by one and preparations were made.

Conclusion: Orthodontic treatment is the most conservative treatment option in cases such as malocclusion, crossbite, dental anomalies. In adult patients, orthognathic surgery may also be necessary. In these patients, the cooperation of orthodontics and prosthodontics can contribute to the success of the treatment outcome. However, the patient may refuse orthodontic treatment for reasons such as cost, duration, etc. or orthodontic treatment may be limited, especially in adult patients. Missing teeth, previous restorations and endodontic treatments may require prosthetic treatment. Prosthetic treatment can provide satisfactory results in these cases.

Keywords: Malocclusion, Preparation

MALOKLUZYONA SAHİP HASTALARIN PROTETİK REHABİLİTASYONU: VAKA SERİSİ

Mümine Bozan[1], Ömer Kırmalı[1], Ayten Zeynallı[1], Gülşah İçen[1], Mehmet Barış Akar[1]

[1]Akdeniz Üniversitesi, Diş Hekimliği Fakültesi, Protetik Diş Tedavisi Anabilim Dalı

Amaç: Malokluzyon, çapraz kapanış ve dental anomaliler hastanın anatomik bütünlüğünü, fonksiyonunu ve estetiğini kaybetmesine neden olur. Ortodontik tedavi gerektiren bu hastalara protetik tedaviler de bir alternatif olabilir. Bu vaka serisinde sabit protez tedavisinin tek başına yeterli bir seçenek olabileceği, aşamaları ve sonuçlarıyla paylaşılmıştır.

Olgu: Sınıf III ve çapraz kapanış vakalarında dikey boyut hesaplandı. Düşük dikey boyutun olduğu vakalarda dikey boyut arttırılarak çenelerin yeni ilişkisine göre kontrollü preparasyonlar yapıldı. Üst ön dişlerin normalden fazla sürdüğü derin kapanışı olan vakada, üst anterior bölgeye gingivektomi yapıldı ve dişlerin kron boyu uzatıldı. Diş preparasyonu ile gülme hattı istenilen seviyeye getirildi. Oryantasyon düzleminin eğimli olduğu ve diş deplasmanlarının bulunduğu hastalarda dişler prepare edilerek konumları düzenlendi. Alt ve üst çenenin ilişkisi sağlandı. Dişlerin yer değiştirdiği hastalarda dişler, preparasyon ile kendi konumlarına taşınarak eksik dişlerin tedavisi için gerekli olan mesiodistal mesafe elde edildi ve çıkış profilleri yumuşak dokuda geçici kronlarla düzenlendi. Diastemanın da eşlik ettiği olgularda, dişlerin mesiodistal mesafesi tek tek ölçülerek preparasyonlar yapıldı.

Sonuç: Malokluzyon, çapraz kapanış, dental anomaliler vb. durumlarda ortodontik tedavi en konservatif tedavi seçeneğidir. Erişkin hastalar için ortognatik cerrahi de gerekli olabilir. Bu hastalarda ortodonti ve protetik diş tedavisi iş birliği, tedavi sonucunun başarısına katkıda bulunabilmektedir. Ancak hasta maliyet, süre vb. nedenlerle ortodontik tedaviyi reddedebilir veya özellikle erişkin hastalarda ortodontik tedavi kısıtlı kalabilir. Diş eksiklikleri, daha önceden yapılan restorasyonlar ve endodontik tedaviler protetik tedaviyi gerekli kılabilir. Protetik tedavi bu vakalarda tatmin edici sonuçlar sağlayabilir.

Anahtar Kelimeler: Malokluzyon, Preparasyon

PROSTHETIC REHABILITATION OF A PATIENT WITH MAXILLARY DEFECT

Zeynep Büşra Duran[1], Ali Balık[1], Meltem Özdemir-Karataş[1]

[1]Istanbul University Faculty of Dentistry, Department of Prosthodontics

Objective: The obturator prostheses are for the restoration of the results from congenital defects or, total or partial resection of maxilla as a result of tumor and trauma. While resection of the maxilla impairs chewing function and phonation, aesthetic problems are also seen in patient. In this case, obturator prosthesis was applied to improve aesthetic, function, phonation, and quality of life of the patient.

Case: A 65-year-old female patient with Aramany Class I defect sought treatment at the Istanbul University Faculty of Dentistry Prosthetic Dentistry Clinic with the aim of rehabilitating the defect area, addressing missing teeth, and achieving an aesthetic appearance. Following clinical and radiographic evaluations, the patient underwent periodontal treatment and necessary extractions as part of the pre-prosthetic therapy. After the completion of dental treatments, the rehabilitation of both the mandibular and maxillary teeth was accomplished through the placement of metal-ceramic crowns. Additionally, a tooth-supported removable obturator prosthesis was fabricated and subsequently provided to the patient.

Conclusion: Rehabilitation of the maxillary defected patients with obturator prostheses not only restore the patient's function, phonation, and aesthetics, but also contribute to increase the quality of life by positively affecting the social life and psychological state of the patient.

Oral Appearance Before Treatment: Initial Photograph

Keywords: Obturator prosthesis, maxillectomy, quality of life

MAKSİLLER DEFEKTİ OLAN BİR HASTANIN PROTETİK REHABİLİTASYONU

Zeynep Büşra Duran[1], Ali Balık[1], Meltem Özdemir-Karataş[1]

[1]İstanbul Üniversitesi Diş Hekimliği Fakültesi Protetik Diş Tedavisi Anabilim Dalı

Amaç: Obtüratör protezler konjenital defektler veya tümör ve travma gibi etkenler sonucu maksillanın tamamının ya da bir kısmının rezeke edilmesi sonucu oluşan defektin restorasyonu için uygulanan protezlerdir. Maksillanın rezeksiyonu sonucu hastada çiğneme fonksiyonu ve fonasyon bozulurken estetik problemler de görülmektedir. Bu vakada da hastanın kaybolan estetik, fonksiyon, fonasyonunun iadesi ve hayat kalitesinin yükseltilmesini sağlamak amacıyla obtüratör protez uygulanmıştır.

Olgu: Aramany Sınıf I maksiller defekte sahip 65 yaşındaki kadın hasta defekt bölgesinin kapatılması, diş eksikliklerinin giderilmesi ve estetik bir görünüm sağlanması amacıyla İstanbul Üniversitesi Diş Hekimliği Fakültesi Protetik Diş Tedavisi Kliniği'ne başvurmuştur. Yapılan klinik ve radyografik değerlendirmeler sonucu protetik tedavi öncesi hastanın periodontal tedavisi ve gerekli dişlerin çekimleri tamamlanmıştır. Gerekli dental tedaviler yapıldıktan sonra mandibular ve maksiller dişlerin metal-seramik kuronlarla rehabilitasyonu ile birlikte diş destekli iskelet obtüratör protezi bitirilerek hastaya teslim edilmiştir.

Sonuç: Maksiller defekte sahip hastalarda defekt bölgesinin obtüratör protezler ile rehabilitasyonu, hastaya kaybetmiş olduğu fonksiyon, fonasyon ve estetiğini geri kazandırmasının yanı sıra hastanın sosyal hayatını ve psikolojik durumunu da olumlu etkileyerek hayat kalitesini arttırmaya katkı sağlar.

Tedavi Öncesinde Ağız Görünümü: İlk Fotoğraf

Anahtar Kelimeler: Obtüratör protez, maksillektomi, hayat kalitesi

REPLACEMENT OF FULL MOUTH CEMENT-RETAINED İMPLANT PROSTHESES WITH MULTI UNIT SCREWED-RETAINED RESTORATIONS: CASE REPORT

Semih Turan[1], Yalçın Değer[1]

[1]Dicle University Faculty of Dentistry

Introduction-Objective: Implant-retained restorations are divided into cemented and screw-retained systems depending on the connection with the implant. Cemented implant prostheses are commonly used because they are easy to use, easy to control occlusion, easy to adapt the prosthesis, aesthetic and economical compared to screw-retained implant prostheses. Despite all these advantages, cementing the restorations to the implant abutments may cause some problems in the future. The most important of these problems is the residual cement left in the gingival sulcus as a result of inability to clean the cement completely. The cement residue, which causes bacteria to adhere easily, causes peri-implant diseases. The aim of this case report is to show the effects of cement residue on soft tissue and to rehabilitate it.

Case report: A 52-year-old male patient presented to our clinic with a request for replacement of his previous restorations. Intraoral examination showed fractures in many areas, reduced vertical dimension, lack of oral hygiene, and edema of the gingiva. The patient was given the necessary information and it was decided to redesign with a multi-unit abutment. The old restoration and abutments were removed, healing caps were applied and the patient waited for 2 weeks. After tissue healing, the restorations were started to be fabricated.

Conclusion: Implant restorations are a successful treatment option for prosthodontic treatment to restore function and aesthetics. The choice of abutment is very important for a successful implant restoration. One of the biggest disadvantages of cemented implant-retained prostheses is the effect of residual cement on peri-implant tissues. To avoid this, it is recommended to use screw-retained systems.

Keywords: “Cement-retained restorations, Multi-unit screw systems, Poor oral hygiene”

TÜM AĞIZ İMPLANTÜSTÜ SİMAN TUTUCULU RESTORASYONLARIN MULTI-ÜNİT DAYANAKLAR KULLANILARAK YENİDEN DİZAYN EDİLMESİ: OLGU SUNUMU

Semih Turan[1], Yalçın Değer[1]

[1]Dicle Üniversitesi Diş Hekimliği Fakültesi

Giriş-Amaç: İmplantüstü restorasyonlar implant ile yaptığı bağlantıya göre simante ve vidalı sistemler olarak 2'ye ayrılmaktadır. Simante edilen implantüstü protezler; kullanım kolaylığı, oklüzyonu kontrol etmenin kolay olması, protezi adapte etmenin kolay olması, estetik olması ve vida tutuculu implantüstü protezlere nazaran ekonomik olması nedeniyle geniş kullanım alanı bulmaktadır. Tüm bu avantajlara rağmen restorasyonların implant dayanaklarına simante edilmesi ileride birtakım sorunlara neden olabilmektedir. Bu sorunlardan en önemlisi simanın tamamen temizlenememesi sonucu, dişeti oluğu içerisinde kalan artık simandır. Bakterilerin kolayca tutunmasına neden olan siman artığı peri-implant hastalıklara neden olmaktadır. Bu olgu sunumunda amaç siman artığının yumuşak dokudaki etkilerini göstermek ve rehabilite etmektir.

Olgu: 52 yaşında erkek hasta kliniğimize eski protezlerinin değiştirilmesi talebiyle başvurmuştur. Yapılan ağız içi muayenesinde birçok bölgesinde kırıklar, dikey boyut düşüklüğü, oral hijyen eksikliği, dişetlerinde ödem gözlenmiştir. Hastaya gerekli bilgiler verilerek multi-ünit dayanak ile yeniden dizayn edilmesine karar verilmiştir. Eski restorasyon ve dayanaklar sökülerek, iyileşme başlıkları takılarak 2 hafta beklenmiştir. Doku bütünlüğü sağlandıktan sonra restorasyonların yapımına başlanmıştır.

Sonuç: İmplant uygulamaları protetik tedavi için fonksiyon ve estetiği geri kazandırmada başarılı bir tedavi seçeneğidir. Başarılı bir implant restorasyonu için dayanak seçimi oldukça önemlidir. Simante tip implantüstü protezlerin, özellikle artık siman etkisiyle peri-implant dokulardaki etkileri en büyük dezavantajlarındandır. Bu durumdan kaçınmak için vidalı sistemlere geçilmesi önerilmektedir.

Anahtar Kelimeler: "Siman tutuculu restorasyonlar, Multiünit vidalı sistemler, Oral hijyen eksikliği"

PROSTHETIC REHABILITATION OF A PATIENT WITH LOSS OF OCCLUSAL VERTICAL DIMENSION DUE TO EXCESSIVE TOOTH WEAR

Elif Yılmaz[1], Tabia Sena Yılmaz[1], Meral Arslan Malkoç[1]

[1]Akdeniz Universty Faculty of Dentistry, Department of Prosthodontics

Objective: Dental trauma is one of the most frequently encountered conditions in dentistry. Injuries to the teeth and surrounding tissues are the most common orofacial injuries. Traumas that may result in fracture, displacement and tooth loss may have negative functional, aesthetic and psychological effects on patients. In this case report, it is aimed to rehabilitate the lost aesthetic and functional properties of a patient admitted to the clinic as a result of trauma with implant-supported zirconia restorations.

Case: A 23-year-old female patient applied to Akdeniz University Faculty of Dentistry for restoration of avulsed teeth and bone tissue loss due to a traffic accident. As a result of the examination, it was seen that she lost teeth numbered 41, 31 and 32 and the supporting bone. Implant planning was made at sites 41 and 32. When the osseointergation period was completed, a vestibuloplasty operation was planned to increase the width of the adherent gingiva. In order to protect the buccal and lingual sulcus, an acrylic appliance was produced on the implant impression pieces and placed in the mouth during the operation. After 4 weeks of using the appliance, tooth number 42 and the implant restorations were restored with zirconium substructured porcelain.

Conclusion: As a result of the treatment, the patient's aesthetic and functional problems were resolved. Neither clinical nor radiologic examination revealed any negative findings at the 3 and 6-month follow-up visits.

Keywords: Occlusal Vertical Dimension, Tooth Wear, Restoration

AŞIRI DİŞ AŞINMASI NEDENİYLE OKLUZAL DİKEY BOYUT KAYBI OLAN HASTANIN PROTETİK REHABİLİTASYONU

Elif Yılmaz[1], Tabia Sena Yılmaz[1], Meral Arslan Malkoç[1]

[1]Akdeniz Üniversitesi Diş Hekimliği Fakültesi, Protetik Diş Tedavisi

Amaç: Dental travmalar diş hekimliğinde sıkça karşılaşılan durumlardan biridir. Orafasial bölge yaralanmalarının başında dişlerin ve çevre dokularının yaralanmaları gelir. Kırık, yer değiştirme ve diş kaybıyla sonuçlanabilen travmalar, hastalarda fonksiyonel, estetik ve psikolojik açıdan negatif etkiler meydana getirebilir. Bu vaka sunumunda, travma sonucu kliniğe başvuran hastanın yitirdiği estetik ve fonksiyonel özelliklerin, implant üstü zirkonyum restorasyonlar ile rehabilite edilmesi amaçlanmıştır.

Olgu: 23 yaşındaki kadın hasta geçirdiği trafik kazası sonucu avulse olan diş ve kemik dokusu kaybının restorasyonu için Akdeniz Üniversitesi Diş Hekimliği Fakültesine başvurmuştur. Yapılan muayene sonucu 41, 31 ve 32 numaralı dişileri ve destekleyen kemiği kaybettiği görülmüştür. 41 ve 32 numaralı bölgelere implant planlaması yapılmıştır. Osseointergasyon süresi tamamlanınca yapışık diş eti genişliğini artırmak için vestibüloplasti operasyonu planlanmıştır. Bukkal ve lingual sulkusun korunması amacıyla implant ölçü parçalarının üzerine akrilik bir aperey üretilmiş ve operasyon sırasında ağza yerleştirilmiştir. Apereyin 4 haftalık kullanımından sonra; 42 numaralı diş ve implantüstü restorasyonlar zirkonyum alt yapılı porselen ile restore edilmiştir.

Sonuç: Yapılan tedavi sonucunda hastanın estetik ve fonksiyonel şikayetleri giderildi. Hastanın 3 ve 6 aylık kontrollerinde klinik ne radyolojik muayene sonucunda herhangi bir olumsuzluk izlenmedi.

Anahtar Kelimeler: Okluzal Dikey Boyut, Aşınmış Dişler, Restorasyon

FIXED PROSTHETIC REHABILITATION OF A PATIENT WITH AMELOGENESIS IMPERFECTA

Tayfun Gökşen[1], Ayşe Meşe[1]

[1]Dicle University

Amelogenesis imperfecta (AI) is an inherited enamel development abnormality that affects the structure, amount and composition of the enamel in primary and permanent teeth. Anomalies such as tooth sensitivity, loss of vertical dimension, eruption anomalies, open bite, congenital missing teeth, crown root resorption, root malformations, hypercementosis, and pulp calcification are observed in patients with AI. Due to these features, aesthetic, phonation, function and psychosocial problems are observed in patients.

In this case, the prosthetic treatment approach applied to meet the aesthetic and functional needs of a patient who lost the coronal texture and vertical dimension of the teeth due to AI is presented.

Keywords: Amelogenezis imperfekta,zirkonium

AMELOGENEZİS İMPERFEKTALI HASTANIN SABİT PROTETİK REHABİLİTASYONU

Tayfun Gökşen[1], Ayşe Meşe[1]

[1]Dicle Üniversitesi

Amelogenezis imperfekta (Aİ), kalıtımsal geçiş gösteren, süt ve daimi dişlerdeki minenin yapısını, miktarını ve bileşimini etkileyen mine gelişim anomalisidir. Aİ hastalarında diş hassasiyeti, dikey boyut kaybı, sürme anomalileri, açık kapanış, konjenital diş eksikliği, kron kök rezorbsiyonu, kök malformasyonları, hipersementoz, pulpa kalsifikasyonu gibi anomaliler görülmektedir. Bu özelliklerinden dolayı hastalarda estetik, fonasyon, fonksiyon ve psikososyal problemler görülmektedir.

Bu olguda, Aİ nedeniyle dişlerin kronal dokusunu ve dikey boyutunu kaybetmiş hastada estetik ve fonksiyonel gereksinimi karşılamak için uygulanan protetik tedavi yaklaşımı sunulmaktadır.

Anahtar Kelimeler: Amelogenezis imperfekta,zirkonyum

ZYGOMA-SUPPORTED IMPLANT FOR ATROPHIC TOTAL EDENTULOUS MAXILLA REHABILITATION WITH IMMEDIATE PROSTHESIS

Işıl Sarıkaya[1], Tolgahan Kara[1], Hatice Nermin Özlü[1], Tuğba Ak[1]

[1]Tokat Gaziosmanpaşa University

Aim: Zygomatic implants can rehabilitate atrophic and resected maxillae without needing bone augmentation.1-2 Four zygomatic implant procedures result in less morbidity shorter delays between anatomical reconstruction and functional rehabilitation, and can provide immediate or early loading with immediate function.3 In this case report, a patient who underwent a zygomatic implant as a last resort due to a palatal defect is presented with the construction of an immediate prosthesis that can be used until the completion of the upper and lower permanent prosthesis.

Case Report: A 58-year-old tour guide female patient presented to Tokat Gaziosmanpaşa University Faculty of Dentistry with the complaint of maxillary total tooth loss. In the anamnesis, it was learnt that she had a cardiac stent, joint prosthesis and antiaggregant use. As a result of radiological and clinical examination, it was decided to make an implant prosthesis on the zygoma implant due to maxillary soft and hard tissue insufficiency. Since the implants in the mandible will be renewed in addition to the long healing process, it has been decided to make an immediate prosthesis for the maxilla, as the treatment process will be longer. By the Department of Oral and Maxillofacial Surgery, Four 4.3 mm. diameter implants (Implance/ Türkiye) were applied to the patient's tooth areas numbered 11-13-21-23, under general anaesthesia and at bone level. Then, to meet the patient's functional, phonation and aesthetic needs, an immediate total prosthesis was prepared using conventional techniques until the implant-supported fixed restoration process was completed.

Conclusion: With an immediate prosthesis, the patient can continue their social life without feeling any deficiency and easily overcome the healing process. It is also a necessary preliminary study regarding getting used to the permanent prosthesis and oral hygiene.

Panoramic X-ray image of the patient after implant application

Keywords: Atrophic maxilla, Zygoma implant, Immediate prosthesis

ATROFİK TOTAL DİŞSİZ MAKSİLLANIN ZİGOMA DESTEKLİ İMPLANT ÜSTÜ İMMEDİAT PROTEZ İLEREHABİLİTASYONU

Işıl Sarıkaya[1], Tolgahan Kara[1], Hatice Nermin Özlü[1], Tuğba Ak[1]

[1]Tokat Gaziosmanpaşa Üniversitesi

Amaç: Zigoma destekli implantlar, atrofik ve rezeke edilmiş maksillanın rehabilitasyonunda kemik augmentasyonu ihtiyacı olmadan kullanılabilmektedir.1-2 Dört zigomatik implant prosedürü daha az morbiditeye, anatomik rekonstrüksiyon ile fonksiyonel rehabilitasyon arasındaki gecikmelerin daha kısa olmasına neden olur ve ayrıca anında veya erken yükleme yapılabilir.3 Bu olgu sunumunda, palatal defekt sebebiyle son çare olarak zigoma implantı uygulanan hastaya, alt üst daimi protezin tamamlanmasına kadar geçecek süre zarfında kullanabileceği immediat protezinin yapım aşamaları anlatılmaktadır.

Olgu sunumu: 58 yaşındaki turizm rehberi bayan hasta maksiller total diş kaybı şikayetiyle Tokat Gaziosmanpaşa Üniversitesi Diş Hekimliği Fakültesine başvurmuştur. Anamnezde kardiyak stent, eklem protezi ve antiagregan kullanımı olduğu öğrenilmiştir. Radyolojik ve klinik muayenesi sonucu maksiller yumuşak ve sert doku yetersizliğinden dolayı zigoma destekli implant üstü protez yapımına karar verilmiştir. Uzun iyileşme sürecinin yanında mandibuladaki implantlar yenileneceğinden tedavi süreci daha da uzayacağı için maksillaya immediat protez yapımına karar verilmiştir. Ağız Diş ve Çene Cerrahisi Anabilim Dalı tarafından; hastanın 11-13-21-23 no'lu diş bölgelerine, genel anestezi altında ve kemik seviyesinde 4.3 mm. çaplı 4 adet implant (Implance/ Türkiye) uygulanmıştır. Ardından hastanın fonksiyon fonasyon ve estetik ihtiyaçlarının karşılanması amacıyla implant üstü sabit restorasyon süreci tamamlana kadar kullanılması için konvansiyonel tekniklerle immediat total protez hazırlanmıştır.

Sonuç: İmmediat protezle hasta sosyal hayatına eksiklik hissetmeden devam edebilir ve iyileşme sürecini kolayca atlatabilir. Ayrıca kalıcı proteze alışılması ve oral hijyen sağlanması açısından da önemli bir ön çalışmadır.

Hastanın implant uygulaması sonrası panoromik röntgen görüntüsü

Anahtar Kelimeler: Atrofik maksilla, Zigoma implant, İmmediat protez

REHABILITATION OF OCCLUSAL VERTICAL DIMENSION WITH CAD/CAM RESTORATIONS

Elif Gamze Yıldız[1], Saadet Nur İstanbulluoğlu[1], Faris Akyüz[1], Emine Göncü Başaran[1], Emrah Ayna[1]

[1]Dicle University Faculty of Dentistry

Purpose: Changing the occlusal vertical dimension has been one of the most controversial issues of prosthetic dentistry. Increasing occlusal vertical dimension is often indicated in complex prosthodontic rehabilitations to gain restorative space and improve the occlusal relationship and esthetics.

Case: In this case report, the rehabilitation of a 19-year-old patient with zirconia-based ceramic restorations is described. After clinical examination it was determined that the patient's vertical dimension needed to be rehabilitated. To gain the patient's new vertical dimension, CAD/CAM temporary restorations were used for 3 months. At the end of this period, the patient's upper teeth were restored with zirconia-based fixed restorations.
Conclusion: The development of high-durability ceramic materials and stronger adhesive agents provides the opportunity for occlusal rehabilitation with aesthetic materials. During periodic controls, it was observed that the patient did not have any complaints.

Keywords: Occlusal vertical dimension, CAD/CAM restorations, zirconia based ceramics

CAD/CAM RESTORASYONLARLA OKLÜZAL DİKEY BOYUTUN REHABİLİTASYONU

Elif Gamze Yıldız[1], Saadet Nur İstanbulluoğlu[1], Faris Akyüz[1], Emine Göncü Başaran[1], Emrah Ayna[1]

[1]Dicle üniversitesi diş hekimliği fakültesi

Amaç: Oklüzal vertikal dikey boyutun değiştirilmesi protetik diş hekimliğinin en tartışmalı konularından biri olmuştur. Oklüzal dikey boyutun arttırılması,restoratif alan kazanmak ve oklüzal ilişkiyi ve estetiği geliştirmek için karmaşık protetik rehabilitasyonlarda sıklıkla endikedir.

Olgu: Bu olgu sunumunda, yapılan klinik muayene sonucu dikey boyutu düşmüş 19 yaşındaki hastanın zirkonya altyapılı seramik restorasyonlarla rehabilitasyonu anlatılmaktadır. Hastaya yeni dikey boyutunu kazandırmak için CAD/CAM geçici köprüler 3 ay süreyle kullanıldı. Bu sürenin sonunda hastanın üst dişleri zirkonya alt yapılı sabit restorasyonlarla restore edildi.

Sonuç: Yüksek dayanıklılıg ˆa sahip seramik materyallerin ve daha güçlü adeziv ajanların gelis¸tirilmesi, estetik materyaller ile oklüzal rehabilitasyon imkanı sag ˆlar. Periyodik kontrollerde hastanın herhangi bir şikayetinin olmadığı görülmüştür.

Anahtar Kelimeler: Oklüzal dikey boyut, Oklüzal rehabilitasyon, zirkonyum

İLERİ DERECEDE REZORBE MAKSİLLANIN İLİYAK KEMİK GREFTİ İLE DÜZENLENMESİ VE PROTETİK REHABİLİTASYONU

Erkut Kahramanoğlu[1], Cengiz Sevil[1], Zeynep Selcen Gönen[1], Faysal Uğurlu[2], Mert Özkan[2]

[1]Marmara Üniversitesi, Diş Hekimliği Fakültesi, Protetik Diş Tedavisi Ana Bilim Dalı, İstanbul, Türkiye
[2]Marmara Üniversitesi, Diş Hekimliği Fakültesi, Ağız, Diş ve Çene Cerrahisi Ana Bilim Dalı, İstanbul, Türkiye

Amaç: Gelişimsel olarak bir veya daha fazla diş eksikliği, üçüncü molar dişler hariç hipodonti olarak tanımlanır. Bu hastalarda estetik, fonetik, psikolojik ve fonksiyonel problemler ortaya çıkabilir. Tedavi seçenekleri arasında ortodontik tedavi, implantlar, adeziv teknikler ve hareketli protezler yer almaktadır. Bu olgu sunumunun amacı bir hipodonti hastasının multidisipliner bir şekilde dental tedavisini gerçekleştirmek ve takibini yapmaktır

Materyal-Metod: Hipodonti ve hipoplastik mandibular dişlere sahip 20 yaşındaki kadın hasta Marmara Üniversitesi Diş Hekimliği Fakültesi'ne başvurmuştur. Klinik ve radyolojik muayenelerin ardından multidisipliner tedavi planlanmıştır. Hastanın implant destekli sabit protez ile tedavi edilebilmesi için anterior iliak blok greft ile anterior ve posterior mandibula horizontal olarak rekonstrükte edilmiştir. Bu dönemde ortodontik tedavi ile maksiller lateral kesici dişler için yeterli mesafe sağlanmıştır. Altı aylık kemik ogmentasyon süreci ardından, mandibula ve maksillaya 8 implant (Trias®, Servo-Dental, Hagen, Almanya) yerleştirilmiştir. Hastanın estetik beklentilerini karşılamak için; maksillada eksik lateral kesici dişleri için implant destekli e.max kuronlar ve mandibulada metalseramik implant üstü vidalı sabit protez planlanmıştır. İlk olarak lateral kesici dişler için geçici kuronlar yapılarak çıkış profili sağlanmıştır. Diş etinin yeniden şekillendirilmesinden 4 hafta sonra, ti-base abutmentlar ve tarama gövdeleri ile dijital ölçü alınmıştır (S BL 4.1). Vida tutuculu e.max kuronların (IPS e.max CAD MT (Ivoclar, Schann, Liechtenstein)) tasarımı CEREC inlab yazılımında tamamlanmış ve kuronlar üretilmiştir.

Bulgular: Hasta 6. ayda ve 1. yılda tekrar kontrol edilmiştir, ogmentasyon ve implant yerleştirme sonrası herhangi bir komplikasyon saptanmamıştır. Hasta memnuniyeti 3 yıllık değerlendirmede yüksektir. Restorasyonlar FDI kriterlerine göre estetik özellikler, yüzey dokusu/bitirme/boyama, renk stabilitesi/translusensi ve anatomik form açısından değerlendirilmiştir ve 1 olarak skorlanmıştır.

Sonuç: Komplike vakalarda multidisipliner bir yaklaşımla daha iyi fonksiyonel ve estetik sonuçlar elde edilmekte ve psiko-sosyal problemler önlenebilmektedir.

TREATMENT OF A YOUNG PATIENT WITH AMELOGENESIS IMPERFECTA WITH ALL-CERAMIC RESTORATIONS

Selin Aşcı[1], Meral Arslan Malkoç[1]

[1]Akdeniz University Faculty of Dentistry Department of Prosthetic Dentistry

Purpose: Amelogenesis imperfecta (AI) is a genetic disease that causes the absence or poor development of enamel due to abnormal differentiation of ameloblasts in permanent and primary teeth. It is classified into 4 different types: hypoplastic, hypomature, hypocalcified and hypomature-hypoplastic.. Hypoplastic AI is the type of enamel in which yellow to brown coloration, white spots, pits and narrow horizontal stripes are seen in the enamel caused by the change of the organic enamel matrix. With the emergence of these features, aesthetic, functional and psychosocial problems can be seen in the patient The aim of this case is to meet the complex aesthetic and functional needs of the patient with a multidisciplinary working method.

Case: A 21-year-old female patient applied to Akdeniz University Faculty of Dentistry, Department of Prosthetic Dentistry with complaints of aesthetic appearance and function. The patient was examined intraorally, panoramic x-rays were taken and plaster models were examined. Extra-oral examination revealed no facial asymmetry and no significant TMJ problem. The patient's systemic history included diabetes, arrhythmia, and gastritis. In the clinical finding; There were enamel defects, hypersensitivity, abrasion, canal malformation, dental caries, vertical growth pattern, dental and skeletal open bite, halitosis, discolorations, edematous and hyperemic gingiva, poor oral hygiene. In order to improve the aesthetics and phonation of our patient, after periodontal plaque elimination, root canal treatment was applied to teeth 11, 21, 15, 35, 45, and dental preparations were made. The patient was informed about different prosthetic treatment options and zirconium restorations were performed on the patient.

Result: After the treatment, the patient regained his psycho-social confidence with the elimination of aesthetic and functional problems. In the 1st and 3rd month controls, it was observed that the patient was satisfied with the treatment and was diligent in terms of oral hygiene.

Keywords: Amelogenesis Imperfecta, Diagnosis and Treatment.

AMELOGENEZİS İMPERFEKTALI GENÇ BİR HASTANIN TAM SERAMİK RESTORASYONLARLA TEDAVİSİ

Selin Aşcı[1], Meral Arslan Malkoç[1]

[1]Akdeniz Üniversitesi Diş Hekimliği Fakültesi Protetik Diş Tedavisi Anabilim Dalı

Amaç: Amelogenezis imperfekta (Aİ), daimî ve süt dişlerinde ameloblastların normal dışı farklılaşmasıyla minenin yokluğu veya zayıf gelişimine neden olan genetik bir hastalıktır. Hipoplastik, hipomatür, hipokalsifiye ve hipomatür-hipoplastik olmak üzere 4 farklı tipte sınıflandırılır. Hipoplastik Aİ, minede, organik mine matriksinin değişime uğramasından kaynaklanan, sarıdan kahverengiye doğru değişen renklenme, beyaz benekler, çukurcuklar ve dar horizontal şeritlerin görüldüğü tiptir. Bu özelliklerin ortaya çıkmasıyla hastada estetik, fonksiyonel ve psikososyal problemler görülebilir bu vakanın amacı hastanın karmaşık estetik ve fonksiyonel gereksinimlerini multidisipliner çalışma yöntemiyle karşılamaktır.

Olgu: 21 yaşındaki bayan hasta estetik görünüm ve fonksiyon şikayetiyle Akdeniz Üniversitesi Diş Hekimliği Fakültesi Protetik Diş Tedavisi Anabilim Dalına başvurdu. Hastanın ağız içi muayenesi yapıldı, panoramik röntgeni çekildi ve alçı modelleri incelendi. Yapılan ekstra-oral muayenesinde fasiyal asimetri ve belirgin bir TME sorunu olmadığı tespit edildi. Hastanın sistemik öyküsünde diyabet, ritim bozukluğu, gastrit mevcuttu. Klinik bulgusunda; Mine defektleri, hipersensitivite, abrazyon, kanal malformasyonu, diş çürükleri, vertikal büyüme paterni, dişsel ve iskeletsel open bite,halitozis,renklenmeler,ödematöz ve hiperemik gingiva,kötü ağız hijyeni vardı. Hastamızın estetiğini ve fonasyonunu iyileştirmek adına periodontal olarak plak eliminasyonu yapıldıktan sonra, 11 21 15 35 45 no'lu dişlere kanal tedavisi uygulanarak, diş preparasyonları yapıldı. Hasta, farklı protetik tedavi seçenekleri hakkında bilgilendirildi ve hastaya zirkonyum restorasyonlar yapıldı.

Sonuç: Yapılan tedavi sonrasında hasta estetik ve fonksiyonel problemlerinin giderilmesiyle beraber psiko-sosyal güvenini yeniden kazanmıştır. Hastanın 1. ve 3. ay yapılan kontrollerinde tedaviden memnun olduğu ve kendisinin de oral hijyen bakımından gayretli olduğu gözlenmiştir.

Anahtar Kelimeler: Amelogenezis imperfekta, Teşhis ve Tedavi

MULTIDISCIPLINARY APPROACH TO ANTERIOR TOOTH DEFICIENCY: CASE REPORT

Ezgi Göler[1], Şeyma Aslan[1], Selis Yıldız[2], Zeliha Şanıvar Abbasgolizadeh[1]

[1]Marmara University Department of Prosthodontics
[2]Marmara University Department of Restorative Dentistry

Anterior teeth are a crucial component of our smile and facial expression, and their deficiencies can cause both physical and emotional discomfort. Rehabilitation of a single missing anterior tooth with implant-supported crown is a common treatment procedure, known for its high survival rates of both the implant and the crown. However, problems in the mesiodistal dimension of the extraction site can occur due to tooth loss, necessitating restorations involving adjacent teeth.

The purpose of this case presentation is to describe the rehabilitation of a patient with a missing anterior tooth in the mandibular anterior region through a multidisciplinary approach.

A 26-year-old male patient reffered to Marmara University Faculty of Dentistry, Department of Prosthodontics with a complaint of anterior tooth loss. As a result of clinical and radiographic examination, it was observed that teeth 31 and 41 were missing and the mesiodistal distance of the teeth was reduced. The edentulous area was found to be suitable for a single implant in a three-dimensional volumetric tomography evaluation.

After implant surgery and osseointegration, prosthetic rehabilitation was initiated. As a result of the measurements, the mesio-distal width of tooth number 42 was measured as 5.77 mm, the mesio-distal width of tooth number 32 was 5.59 mm, and the width of the edentuolus space was measured as 5.95 mm. It was determined that the prosthesis' mesiodistal width should be 5.77 millimeters in order to achieve symmetry between the anterior teeth. After the completion of the zirconia-supported implant restoration (Aconia, Guangdong, China), the remaining diastema was closed by restoring tooth 32 with composite material to match the same width. The patient was satisfied in terms of aesthetics, function, and phonetics.

For the rehabilitation of missing anterior teeth, multidisciplinary approaches are crucial to the treatment's success.

Keywords: Anterior tooth loss, implant-supported crown, diastema

ANTERİOR DİŞ EKSİKLİĞİNE MULTİDİSİPLİNER YAKLAŞIM: OLGU SUNUMU

Ezgi Göler[1], Şeyma Aslan[1], Selis Yıldız[2], Zeliha Şanıvar Abbasgolizadeh[1]

[1]Marmara Üniversitesi Protetik Diş Tedavisi Anabilim Dalı
[2]Marmara Üniversitesi Restoratif Diş Tedavisi Anabilim Dalı

Anterior dişler, gülümsememizin ve yüz ifademizin önemli bir parçasıdır ve eksiklikleri hem fiziksel hem de duygusal olarak rahatsızlık yaratabilir. Anterior tek diş eksikliğinin implant destekli kuronla rehabilitasyonu, implant ve kuronların sağkalım oranlarının yüksek olduğu yaygın bir tedavi prosedürüdür. Fakat diş kayıplarına bağlı olarak çekim boşluğunda mesiodistal mesafede problemlerle karşılaşılabilir. Bu durumda komşu dişleri içeren restorasyonlara ihtiyaç duyulur.

Bu olgu sunumunu amacı mandibula anterior bölgede diş eksikliği bulunan hastanın multidisipliner yaklaşım ile rehabilitasyonunu anlatmaktır.

Marmara Üniversitesi Protetik Diş Tedavisi Anabilim Dalı'na anterior diş eksikliği şikâyeti ile başvuran 26 yaşındaki erkek hastanın klinik ve radyolojik değerlendirmesinde 31 ve 41 numaralı dişlerin eksik olduğu ve dişsiz bölgenin mesiodistal olarak daraldığı tespit edildi. Üç boyutlu volümetrik tomografi değerlendirilmesinde dişsiz soketin tek implant için uygun olduğu görüldü. İmplant cerrahisini ve osseointegrasyonu takiben protetik rehabilitasyona başlandı. Yapılan ölçümler sonucu 42 nolu dişin mezio-distal genişliği 5.77 mm, 32 nolu dişin mezio-distal genişliği 5.59 mm ve dişsiz boşluğun genişliği 5.95 mm olarak ölçüldü. Anterior dişler arasındaki simetriyi sağlamak amacıyla; protezin meziodistal genişliğinin 5.77 mm olması gerektiği hesaplandı. Zirkonya destekli implant üstü restorasyonun (Aconia, Guangdong, Çin) tamamlanmasının ardından kalan diastema, 32 nolu diş aynı genişlikte olacak şekilde kompozit ile restore edilerek kapatıldı. Estetik, fonksiyon ve fonasyon açısından hasta memnuniyeti sağlandı.

Anterior diş eksikliğinin rehabilitasyonunda multidisipliner yaklaşımlar tedavinin başarısında kritik öneme sahiptir.

Anahtar Kelimeler: anterior diş eksikliği, implant destekli restorasyon, diastema

INVESTIGATION OF THE EFFECT OF CO2 LASER SURFACE TREATMENT ON REPAIR STRENGTH AND COLOR STABILITY OF CERAMIC RESTORATION WITH ZIRCONIUM OXIDE SUBSTRUCTURE REPAIRED WITH DIFFERENT MATERIALS

Ece Kaya[1], Duygu Saraç[1]

[1]University of Ondokuz Mayıs,

Aim: The aim of this study is to examine the repair strength of the repair process by applying different surface treatments on zirconium oxide (IPS e. Max Zir- CAD) substructured ceramics and the color difference after thermal cycling.

Materials and Methods: The samples used in this study were obtained from A2 colored pressinterized zirconia block (IPS e. Max Zir-CAD.). Sandblasting with Al2O3 and roughening with CO2 laser as one round, two rounds and three rounds were applied to the zirconia surfaces. The specimens were repaired with composite resin repair material (GC G-aenial, Tokyo, Japan) and glass ceramic repair material (CEREC Blocs C, Vita Zahnfabrih, Bad Sackingen, Germany). After the first color measurement of the samples was made with the help of a spectrophotometer (SpektroShade, MHT Optic Research, Niederhasli, Switzerland), they were subjected to thermal cycling. A second color measurement was then made. Shear bond strength test was performed in order to evaluate the bond strength of the samples for which color measurements were made. Fracture types formed under stereomicroscope (MZ12, Leica, Wetzlar, Germany), surface roughness was evaluated in SEM device (JSM-7001F, Jeol, Tokyo, Japan). Two Way Analysis of Variance and Shapiro Wilk test were used in the statistical analysis of the study. ($p<0.05$)

Results: Different repair materials and different surface treatments were found to be effective in shear bond strength, and a statistically significant difference was found between both repair materials and surface treatments. ($p=0.018$) Different repair materials and different surface treatments were found to have a statistical effect on color change.($p=0.012$)

Conclusion: While the group repaired with glass ceramic after sandblasting with Al2O3 showed the highest bond strength, the color change of the group repaired with composite after sandblasting with Al2O3 was found to be the highest.

Figure 1

Repaired samples

Keywords: Bond strength, CO2 laser, Intraoral repair, Color change

CO2 LAZER YÜZEY İŞLEMİNİN FARKLI MATERYALLERLE TAMİR EDİLEN ZİRKONYUM OKSİT ALT YAPILI RESTORASYONUN TAMİR DAYANIMINA VE RENK STABİLİTESİNE ETKİSİNİN İNCELENMESİ

Ece Kaya[1], Duygu Saraç[1]

[1]Ondokuz Mayıs Üniversitesi

Amaç: Bu çalışmanın amacı zirkonyum oksit (IPS e. Max Zir-CAD) alt yapılı seramiklerde farklı yüzey işlemleri uygulanarak yapılan tamir işleminin tamir dayanımı ve termal devirlendirme sonrasında renk farklılığının incelenmesidir.

Materyal ve Metod: Çalışmada kullanılan örnekler A2 renkli presinterize zirkonya bloktan (IPS e. Max Zir-CAD) elde edilmiştir. Zirkonya yüzeylere Al2O3 ile kumlama, bir tur,iki tur ve üç tur olmak üzere CO2 lazer ile pürüzlendirme işlemi uygulanmıştır. Örnekler kompozit rezin tamir materyali (GC G-aenial,Tokyo,Japan) ve cam seramik tamir materyali(CEREC Blocs C, Vıta Zahnfabrih,Bad Sackhingen,Germany) ile tamir edilmiştir. Örneklerin birinci renk ölçümü spektrofotometre (SpektroShade, MHT Optic Research, Niederhasli, I·sviçre) yardımıyla yapıldıktan sonra termal devirlendirme işlemine tabi tutulmuştur. Sonrasında ikinci renk ölçümü yapılmıştır. Renk ölçümleri yapılan örneklerin bağlanma dayanımının değerlendirilmesi amacıyla makaslama bağlanma dayanımı testi yapılmıştır. Oluşan kırık tipleri streomikroskop (MZ12, Leica, Wetzlar, Germany)altında, yüzey pürüzlülüğü ise SEM cihazında (JSM-7001F, Jeol,Tokyo,Japan) değerlendirilmiştir. Çalışmanın istatistiksel analizinde I·ki Yönlü Varyans Analizi ve Shapiro Wilk testi kullanılmıştır. ($p<0,05$)

Bulgular: Farklı tamir materyalinin ve farklı yüzey işlemlerinin makaslama bağlanma dayanımında etkili olduğu ve gerek tamir materyalleri ve gerekse yüzey işlemleri arasında istatistiksel olarak anlamlı fark tespit edilmiştir. ($p=0,018$)Farklı tamir materyalleri ve farklı yüzey işlemlerinin renk değişimine istatistiksel olarak etki ettiği tespit edilmiştir.($p=0,012$)

Sonuç: Al2O3 ile kumlama uygulandıktan sonra cam seramik ile tamiri gerçekleştirilen grup en yüksek bağlanma dayanımını gösterirken, Al2O3 ile kumlama sonrası kompozit ile tamiri gerçekleştiren grubun renk değişimi en yüksek olarak bulunmuştur.

Şekil 1

Tamiri tamamlanan örnekler

Anahtar Kelimeler: Bağlanma dayanımı, CO2 lazer, Ağız içi tamir, Renk değişimi

COMPARISON OF DENTISTRY STUDENTS' KNOWLEDGE AND ATTITUDES ABOUT OBSTRUCTIVE SLEEP APNEA SYNDROME BEFORE AND AFTER THE EXTRA-CURRICULAR EDUCATION

Zeynep Şen Yılmaz[1], Merve Köseoğlu[2], Funda Bayındır[1]

[1]Atatürk University Faculty of Dentistry, [2]Sakarya University Faculty of Dentistry

Aim: This questionnaire study was conducted to compare the changes in the knowledge and attitudes of intern dentists in Atatürk University Faculty of Dentistry about OSA before and after dental education.

Material and methods: This study included 227 dental interns in total. This study employed the OSAKA questionnaire, which consists of 23 questions (18 knowledge questions and 5 attitude evaluation questions). After the initial responses were obtained, the students were given an education about OSA. The same questionnaire was administered to the same group of students after the training. Statistical analyzes conducted by using a computer program (SPSS v 23, Chicago, IL, USA). Cronbach alpha, Chi-square, Spearman rank analyses were used. Statistical significance level was set at $\alpha<0.05$.

Results: The mean score for the 18 knowledge questions was 4.91 before the lesson and 13.0 after the lesson. After lesson, correct answers proportions significantly increased in all knowledge questions. In addition, overall correct answer rates increased significantly (P= 0.010).

Conclusions: Participants' knowledge about OSA increased after the training. Their attitudes were more positive than before the course. Adding this topic to the dental education curriculum will help students to diagnose OSA patients.

Keywords: Obstructive sleep apnea, dental student, knowledge, attitude, education

DİŞ HEKİMLİĞİ ÖĞRENCİLERİNİN MÜFREDAT DIŞI EĞİTİM ÖNCESİ VE SONRASI OBSTRÜKTİF UYKU APNE SENDROMU HAKKINDAKI BİLGİ VE TUTUMLARININ KARŞILAŞTIRILMASI

Zeynep Şen Yılmaz[1], Merve Köseoğlu[2], Funda Bayındır[1]

[1]Atatürk Üniversitesi Diş hekimliği Fakültesi, [2]Sakarya Üniversitesi Diş hekimliği Fakültesi

Amaç: Bu anket çalışması, Atatürk Üniversitesi Diş Hekimliği Fakültesi'ndeki stajyer diş hekimlerinin diş hekimliği eğitimi öncesi ve sonrası OSA hakkındaki bilgi ve tutumlarındaki değişiklikleri karşılaştırmak amacıyla yapılmıştır.

Materyal Metod: Bu çalışmaya toplam 227 stajyer diş hekimi dahil edildi. Bu çalışmada 23 sorudan (18 bilgi sorusu ve 5 tutum değerlendirme sorusu) oluşan OSAKA anketi kullanılmıştır. İlk yanıtlar alındıktan sonra öğrencilere OSA hakkında bir eğitim verilmiştir. Eğitimden sonra aynı anket aynı öğrenci grubuna uygulanmıştır. İstatistiksel analizler bir bilgisayar programı (SPSS v 23, Chicago, IL, ABD) kullanılarak yapılmıştır. Cronbach alfa, Ki-kare, Spearman sıra analizleri kullanılmıştır. İstatistiksel anlamlılık düzeyi $\alpha<0.05$ olarak belirlenmiştir.

Bulgular: Ders öncesinde 18 bilgi sorusu için ortalama puan 4.91 iken, ders sonrasında 13.0 olmuştur. Dersten sonra, tüm bilgi sorularında doğru cevap oranları önemli ölçüde artmıştır. Ayrıca, genel doğru cevap oranları da önemli ölçüde artmıştır ($P= 0.010$).

Sonuç: Katılımcıların OUA hakkındaki bilgileri eğitim sonrasında artmıştır. Tutumları ders öncesine göre daha olumludur. Uyku apnesinin (OUA), bu konuda yeterli eğitimi olmayan diş hekimleri tarafından rutin muayeneler sırasında tespit edilmesi çok zordur. Bu konunun diş hekimliği eğitimi müfredatına eklenmesi, öğrencilerin OUA hastalarını teşhis etmelerine yardımcı olacaktır.

Anahtar Kelimeler: Obstrüktif uyku apnesi, diş hekimliği öğrenci, bilgi, tutum, eğitim

OCCLUSAL REHABILITATION OF A PATIENT WITH VERTICAL DIMENSION LOSS DUE TO TOOTH LOSS: CASE REPORT

Nur Küçük[1], Sinem Albayrak[1]

[1]Istanbul Medipol University

A young male patient presented himself with loss of maxillary teeth and occlusal vertical dimension at the Medipol University, Faculty of Dentistry in Istanbul. The intraoral examination showed only the presence of maxillary left and right first and second molars. Four years ago 9 implants were inserted in the maxillary arch in a private clinic and there was no rehabilitation of these implants until 2023.The patients major complaint was to improve mastication, fonation and at least esthetics through oral rehabilitation treatment. The purpose of this study is to report a case of rehabilitation on 9 implant-supported and 4 tooth-supported crowns in the maxillary arch with decreased occlusal vertical dimension. Reconstruction of a reduced vertical dimension is one of the most difficult and complicated procedures of prosthetic rehabilitation. Patient's occlusal vertical dimension has a significant effect on patient's daily mastication and phonetic function. Determining the correct occlusal vertical dimension also affects the lower face height, neuro-muscular region and facial esthetics. The patient's vertical dimension in rest and in occlusion was checked with occlusal wax rims. Maintaining the same occlusal vertical dimension, temporary restorations were fabricated and used for one month. The adaptation of the patient to the increased vertical dimension was evaluated during the period of using the temporary restorations and at the end of this period the final rehabilitation with metal-ceramic restoration was completed.

Keywords: Vertical dimension of occlusion, Occlusal rehabilitation, Temporary Restoration, Implants, Metal-Ceramic Restorations

DİŞ KAYBINA BAĞLI DİKEY BOYUT KAYBI OLAN HASTANIN OKLÜZAL REHABİLİTASYONU: OLGU SUNUMU

Nur Küçük[1], Sinem Albayrak[1]

[1]İstanbul Medipol Üniversitesi

Genç bir erkek hasta, İstanbul Medipol Üniversitesi Diş Hekimliği Fakültesi'nde maksiller diş kaybı ve oklüzal dikey boyut kaybı şikayetiyle başvurdu. Ağız içi muayenede sadece maksiller sol ve sağ birinci ve ikinci azı dişlerinin varlığı görüldü. Dört yıl önce özel bir klinikte üst çene kemiğine 9 adet implant yerleştirilmişti ve 2023 yılına kadar bu implantların rehabilitasyonu yapılmamıştı. Hastanın en büyük isteği oral rehabilitasyon tedavisi ile çiğneme, fonasyon ve en azından estetiğin iyileştirilmesiydi. Bu çalışmanın amacı maksiller arkta yer alan 9 adet implant destekli ve 4 adet diş destekli kron üzerinde oklüzal vertikal boyutun azaldığı bir rehabilitasyon olgusunu sunmaktır. Azaltılmış dikey boyutun yeniden yapılandırılması, protez rehabilitasyonunun en zor ve karmaşık prosedürlerinden biridir. Hastanın oklüzal dikey boyutu, hastanın günlük çiğneme ve fonetik fonksiyonu üzerinde önemli bir etkiye sahiptir. Oklüzal dikey boyutun doğru belirlenmesi aynı zamanda alt yüz yüksekliğini, nöromüsküler bölgeyi ve yüz estetiğini de etkiler. Hastanın istirahat ve oklüzyondaki dikey boyutu kaide mum duvar ile kontrol edildi. Aynı oklüzal dikey boyut korunarak geçici restorasyonlar üretildi ve bir ay boyunca kullanıldı. Geçici restorasyonların kullanıldığı süre boyunca hastanın artan vertikal boyuta uyumu değerlendirildi ve bu sürenin sonunda metal-seramik restorasyon ile nihai rehabilitasyon tamamlandı.

Anahtar Kelimeler: Oklüzal dikey boyut, Oklüzal rehabilitasyon, Geçici Restorasyon, İmplantlar, Metal-Seramik Restorasyonlar

THE EFFECTS OF TOOTHPASTES WITH DIFFERENT CONTENTS ON CHLORHEXIDINE DIGLUCONATE STAINING AND SURFACE ROUGNESS OF A NANO-HYBRID COMPOSITE CAD/CAM MATERIAL

Ferhat Göze[1], Sevgi Karaduman[2], Ulviye Şebnem Büyükkaplan[1]

[1]Akdeniz University Faculty of Dentistry Department of Prosthetic Dentistry
[2]Freelance dentist

Aim: The aim of the present study was evaluation effects of toothpastes on staining and surface roughness caused by chlorhexidine on nano-hybrid composite computer-aided design and manufacturing (CAD/CAM) material in vitro .

Method: In present study, total of 40 specimens were prepared from nano-hybrid composite CAD/CAM material. Samples in all groups were kept in Chlorhexidine Digluconate mouthwash for one minute per day. The nano-hybrid composite specimens were brushed using an electronic toothbrush with toothpastes containing activated charcoal (G1), silica (G2), perlite (G3). Tooth brushing has not been applied to G4 group samples (G4: Chlorhexidine Digluconate). CIELAB color parameters all samples were recorded using a spectrophotometer. Initial and post-brushing surface roughness assessment was performed using a contact profilometer. End of the brushing cycles, 3D surface topography with Atomic Force Microscopy (AFM), 2D images were taken with Scanning Electron Microscopy (SEM).

Results: ΔE°° values showed color change above perceivable threshold value in G1 and G3 after day 7, G2 and G4 in the first 7 days.According tO results of AFM analysis,the roughness value was observed at most in G1 (G1: 0.045µm) and at least in the initial samples without brush application (0.013µm).According to the surface rougness values measured by the contact profilometer,the surface roughness (Ra) of all groups to which the brushing cycle was applied showed a value below usable threshold value of 0.2µm in the mouth.

Conclusion: Toothpaste with activated charcoal content showed a greater increase in surface roughness at atomic level than toothpastes with perlite and silica content.However, it was observed that the surface roughness and color change caused by all toothpastes and chlorhexidine digluconate mouthwash used on the nano-hybrid composite material within a 28-day period was within in the clinically acceptable limits.

Keywords: CAD/CAM block, Chlorhexidine digluconate, Electronic toothbrush, Whitening toothpaste

NANO HİBRİT KOMPOZİT BİR CAD/CAM MATERYALİNİN KLORHEKSİDİN DİGLUKONAT İLE RENKLENMESİ VE YÜZEY PÜRÜZLÜLÜĞÜ ÜZERİNE FARKLI İÇERİĞE SAHİP DIŞ MACUNLARININ ETKİSİ

Ferhat Göze[1], Sevgi Karaduman[2], Ulviye Şebnem Büyükkaplan[1]

[1]Akdeniz Üniversitesi Diş Hekimliği Fakültesi Protetik Diş Tedavisi Bölümü
[2]Serbest Hekim

Amaç: Bu çalışmada nano hibrit kompozit bir bilgisayar destekli tasarım ve üretim (CAD/CAM) materyalinin renk stabilitesi ve yüzey pürüzlülüğü üzerine ağız bakım ürünlerinin etkilerinin in vitro olarak değerlendirilmesi amaçlanmıştır.

Gereç ve Yöntem: Bu çalışmada nano hibrit kompozit CAD/CAM materyalinden; eşit ebatlarda toplam 40 örnek hazırlanmıştır. Elde edilen kesitlere, beyazlatıcı ajan olarak aktif kömür (G1), silika (G2), perlit (G3) içeren diş macunları elektronik diş fırçası kullanılarak 12 saat arayla, onar saniye olarak, 28 gün boyunca fırçalama işlemi uygulanmıştır. G4 örneklere (Klorheksidin Diglukonat; G4) diş fırçalama işlemi uygulanmamıştır. Tüm gruplardaki örnekler günde bir dakika Klorheksidin Diglukonat gargarada bekletilmiştir. Renk değişiminin değerlendirilmesi amacıyla 0, 1, 7 ve 28'inci günlerde örneklerin CIELAB renk parametreleri bir spektofotometre kullanılarak kaydedilmiştir. Yüzey pürüzlülüğü değerlendirilmesi kontakt profilometre kullanılarak yapılmıştır. Fırçalama döngüleri sonunda G1, G2 ve G3 örneklerinin yüzey pürüzlülüğü ölçümlerinin yapılması için her gruptan rastgele birer örnek seçilmiş; Atomik Kuvvet Mikroskobu (AFM) ile 3D yüzey topografyası ve Taramalı Elektron Mikroskobu (SEM) ile 2D görüntüleri alınmıştır.

Bulgular: ΔE°° değerleri algılanabilir eşik değeri açısından G1 ve G3, 7. günden sonra G2 ve G4 ilk 7 günde algılanabilir eşik değerinin üzerinde renk değişimi göstermiştir. AFM analizi sonuçlarına göre pürüzlülük değeri en fazla G1 de (G1: 0.045µm), en az fırça uygulanmamış başlangıç örneklerde (0.013µm) gözlemlenmiştir. Profilometre ölçüm sonuçlarına göre fırçalama döngüsü uygulanan tüm grupların yüzey pürüzlülüğü (Ra), ağız içinde kullanılabilir eşik değer olan 0.2µm'nin altında bir değer göstermiştir.

Sonuç: Aktif kömür içerikli diş macunu perlit ve silika içerikli diş macunlarına göre yüzey pürüzlülüğünde atomik düzeyde daha fazla artış göstermiştir.Çalışmada kullanılan tüm diş macunlarının ve klorheksidin diglukonat gargaranın, 28 günlük sürede nano hibrit kompozit materyalinin yüzey pürüzlülüğü ve renk değişimine etkisinin klinik olarak kabul edilebilir sınırlarda olduğu gözlenmiştir.

Anahtar Kelimeler: CAD/CAM blok, Klorheksidin diglukonat, Elektronik diş fırçası, Beyazlatıcı diş macunu

PROSTHETIC REHABILITATION OF TEETH WITH EXCESSIVE CROWN WEAR USING OCCLUSAL SPLINT

Özgür Yaşar[1], Burcu Özer[1], Muhittin Toman[1]

[1]Department of Prosthodontics, School of Dentistry, Ege University, İzmir, Turkey

Introduction: In cases where existing occlusal vertical dimension needs to be increased, instead of starting the prosthetic treatment immediately, temporary prosthesis or occlusal splint should be used so that masticatory system can adapt to new vertical dimension and also can easily be intervened during fitting into patient's mouth.This study describes the vertical dimension increase of a patient with excessive crown wear using an occlusal splint, followed by prosthetic restoration.

Material-Method: A 48-year-old male patient who presented to Ege University Department of Prosthodontics with the complaints of inadequate masticatory function and aesthetic problems. Extraoral examination revealed a decrease in occlusal vertical dimension. Intraoral examination revealed severe atrision of teeth and decreased crown height. Patient's resting vertical dimension was determined, occlusal vertical dimension was measured and interocclusal distance was calculated. Impressions were taken with alginate (Cavex, Haarlem, Netherlands) from the upper and lower jaws of the patient and diagnostic models were obtained. It was planned to increase patient's vertical dimension by 5 mm. Models were mounted onto the articulator (AmannGirrbach, Pforzheim, Germany). An occlusal splint made by using acrylic (Imicryl, Konya, Turkey) was prepared for the upper jaw to increase vertical dimension. Intraoral adaptation of the splint was done and the splint was used for 6 weeks. After this duration the teeth were prepped for fixed restoration and metal supported porcelain restoration was cemented onto the teeth after rehearsals. After the cementation of the restoration, no functional and phonetic disturbances were observed.

Conclusion: In cases where the occlusal vertical dimension is reduced, it is very important to finish the prosthetic treatment after the patient gets used to the new vertical dimension. Otherwise, complications such as temporomandibular joint disorders, porcelain fractures, and parafunctional habits may occur. Increasing vertical dimension by using an occlusal splint made by acrylic can be considered as an option. No complications were observed in this case after the prosthetic treatment.

Keywords: Occlusal vertical dimension, Occlusal splint, excessive crown wear

AŞIRI KRON HARABIYETİNE UĞRAMIŞ DİŞLERİN OKLUZAL SPLINT KULLANILARAK PROTETİK REHABİLİTASYONU

Özgür Yaşar[1], Burcu Özer[1], Muhittin Toman[1]

[1]Ege Üniversitesi Diş Hekimliği Fakültesi Protetik Diş Tedavisi Anabilim Dalı

Giriş: Hasta için uygun dikey boyut tespit edilip, var olan oklüzal dikey boyutunun yükseltilmesi gerektiği durumda, kasların veya çiğneme sisteminin yeni dikey boyuta adapte olabilmesi için hemen protetik tedaviye başlamak yerine, adaptasyon sırasında ayarlanan dikey boyuta müdahale edilebilecek bir geçici protez veya oklüzal splint kullandırılması gerekir. Bu çalışmada aşırı kron harabiyetine uğramış dişlerin okluzal splint kullanılarak dikey boyutun yükseltilmesi, ardından protetik restorasyonun uygulanması anlatılmıştır.

Materyal-Metod: Ege Üniversitesi Protetik Diş Tedavisi anabilim dalı kliniğine, çiğneme fonksiyonu yetersizliği ve estetik problem şikayeti ile başvuran 48 yaşındaki erkek hastanın ekstraoral muayenesinde oklüzal dikey boyutunun azaldığı gözlemlenmiştir. İntraoral muayenesinde dişlerinde ciddi aşınmalar, kron boylarında azalma, insizal yüzeylerde dentinin açığa çıktığı görülmüştür. Hastanın istirahat dikey boyutu tespit edilerek, oklüzal dikey boyutu ölçülüp interoklüzal mesafesi hesaplanmıştır. Hastanın alt ve üst çenesinden geri dönüşümsüz hidrokolloid ölçü maddesi (Cavex, Haarlem, Hollanda) ile ölçüler alınıp, tanı modelleri elde edilmiştir. Artikülatöre (AmannGirrbach, Pforzheim, Almanya) alınan modeller üzerinde hastanın dikey boyutunun 5 mm artırılması planlanmıştır. Dikey boyutu artırmak için üst çeneye sert şeffaf akrilikten (Imicryl, Konya, Türkiye) oklüzal splint hazırlanmıştır. Splintin ağız içi uyumlandırılması yapılıp splint 6 hafta boyunca hastaya kullandırılmıştır. Bu süreç sonunda dişler sabit restorasyon için prepare edilip provalar sonrasında metal destekli porselen restorasyon simante edilmiştir. Restorasyonun simantasyonundan sonra yapılan kontrollerde hastada herhangi bir fonksiyon ve fonasyon bozukluğuna rastlanılmamıştır.

Sonuç: Oklüzal dikey boyutun azaldığı durumlarda protetik tedavinin bitiminin, hasta yeni dikey boyutuna alıştıktan sonra yapılması oldukça önem arz etmektedir. Aksi takdirde temporomandibular eklem rahatsızlıkları, porselende kırılmalar, parafonksiyonel alışkanlıklar gibi komplikasyonlar oluşabilmektedir. Bu hastalarda dikey boyutun şeffaf plak kullanımı ile yükseltilmesi bir opsiyon olarak değerlendirilebilir. Protetik tedavi bitiminden sonraki kontrollerde bu vakada herhangi bir komplikasyon gözlenmemiştir.

Anahtar Kelimeler: Oklüzal dikey boyut, Oklüzal splint, aşırı kron harabiyeti

AESTHETIC REHABILITATION OF ANTERIOR TEETH WITH DAMAGE AND CONGENITAL LATERAL DEFICIENCY

Mustafa Yiğit ELMAS[1], Nurdan POLAT SAĞSÖZ[1]

[1]Ataturk University

Aim: Color, structure and shape disorders and missing teeth in the anterior group of teeth create serious aesthetic problems. The most frequently used method to solve such problems is the application of crown and bridge restoration to these teeth. The aim of this case report is to restore aesthetics to a patient with lateral tooth loss and complaints of discoloration and caries of the existing anterior teeth.

Case Report: A 23-year-old male patient presented to our clinic with the complaint of missing and damaged anterior teeth. In the anamnesis, it was learned that discoloration of his teeth and composite restorations occurred after a filling in another clinic. Clinical and radiographic examination revealed that teeth 11 and 12 had composite restorations of various widths and discoloration of these restorations. In addition, tooth number 22 was congenitally missing and caries was detected in teeth number 13, 21, 23. Zirconium crown restoration was recommended to the patient, but when the patient didn't want it for economic reasons, Porcelain-Fused-to-Metal Bridge restoration was planned for the existing 6 teeth. Knife-edge preparation was performed on teeth 11, 12, 13, 21, 23. Retraction was achieved and impressions were taken digitally with the help of 3Shape TRIOS® 3 (v.18.1.2; 3Shape A/S, Copenhagen, Denmark) intraoral scanner. The prepared restorations were tried in the mouth and their color matching was evaluated. Occlusal and proximal contacts were checked and then cemented.

Conclusion: Although Porcelain-Fused-to-Metal restorations are aesthetically weaker than full ceramic restorations, it is possible to achieve aesthetics to a great extent with porcelain restorations that carefully processed. In order to ensure clinical success in Porcelain-Fused-to-Metal restorations, attention should be paid to the details of indication, preparation, step design, retraction techniques, impression, evaluation of occlusion and cementation. It should be kept in mind that the correct indication may vary from patient to patient in terms of cost.

Keywords: Tooth discoloration, tooth loss, aesthetics, porcelain-fused-to-metal

KONJENİTAL LATERAL EKSİKLİĞİ BULUNAN VE ÖN BÖLGE HARABİYETİ OLAN DİŞLERİN ESTETİK REHABİLİTASYONU

Mustafa Yiğit ELMAS[1], Nurdan POLAT SAĞSÖZ[1]

[1]Atatürk Universitesi

Amaç: Ön grup dişlerde görülen renk, yapı ve şekil bozuklukları, diş eksiklikleri estetik açıdan ciddi sorunlar yaratmaktadır. Böyle sorunların çözümünde sıklıkla başvurulan yöntem bu dişlere kuron ve köprü restorasyonu uygulamasıdır. Bu olgu sunumundaki amaç lateral diş eksikliğini ve mevcut anterior dişlerin renklenme ve çürüklerinden şikâyeti olan hastaya estetiğin yeniden kazandırılmasıdır.

Olgu Sunumu: 23 yaşında erkek hasta kliniğimize anterior dişlerinde eksiklik ve harabiyet şikayetiyle başvurdu. Hastadan alınan anamnezde başka bir klinikte dolgu yaptırdıktan sonra dişlerinde ve kompozit restorasyonlarda renk değişikliği meydana geldiği öğrenildi. Klinik ve radyografik muayenede 11, 12 numaralı dişlerin çeşitli genişliklerde kompozit restorasyonlara sahip olduğu ve bu restorasyonlarda da renklenme olduğu tespit edildi. Ayrıca 22 numaralı diş konjenital olarak eksik olup 13, 21, 23 numaralı dişlerinde çürükler saptandı. Hastaya zirkonyum kuron restorasyonu önerildi ama hasta ekonomik sebeplerle istemeyince mevcut 6 diş için metal destekli porselen köprü restorasyonu planlandı. Hastanın 11, 12, 13 ,21, 23 numaralı dişlerine knife-edge basamaklı preparasyon yapıldı. Retraksiyon sağlanarak 3Shape TRIOS® 3 (TRIOS 3 wireless v.18.1.2; 3Shape A/S, Copenhagen, Denmark) ağız içi tarayıcı yardımıyla dijital olarak ölçü alındı. Hazırlanan restorasyonlar ağız içinde denendi renk uyumları değerlendirildi. Oklüzal ve proksimal temaslar kontrol edildi ardından simante edildi. Hastanın estetik beklentisi karşılandı.

Sonuç: Metal destekli porselen restorasyonlar her ne kadar tam seramik restorasyonlara göre estetik olarak daha zayıf olsalar da dikkatli ve özenli olarak işlenen porselen restorasyonlar ile estetiği büyük ölçüde yakalamak mümkün olmaktadır. Metal destekli porselenlerde klinik başarının sağlanmasında endikasyon, preparasyon, basamak tasarımı, retraksiyon teknikleri, ölçü, oklüzyonun değerlendirilmesi ve simantasyon aşamalarında ayrıntılara gerekli önem verilmelidir. Bu noktada doğru endikasyonun hastadan hastaya maddi olarak değişebileceği de unutulmamalıdır.

Anahtar Sözcükler: Diş renklenmesi, diş eksikliği, estetik, porselen veneer kron

FULL ARC REHABILITATION WITH ZYGOMATIC IMPLANTS: A CASE REPORT

Mirac Berke Topcu Ersöz[3], Ekin Ezgi Baran[1], Emre Mumcu[4], Canan Akay[1], Yasin Çağlar Koşar[2], Ömür Dereci[1]

[1]Eskişehir Osmangazi University Prosthetic Dentistry
[2]Eskişehir Osmangazi University Oral and Maxillofacial Surgery
[3]Kütahya Oral and Dental Hospital
[4]Independent Dentist

Aim: This study aims to rehabilitate a patient with an atrophic maxilla using zygomatic implants and a mandible utilising the all-on-4 technique with implant-supported fixed prostheses.

Case presentation: A 55-year-old female patient presented to our clinic for implant treatment complaining of complete edentulism. Intraoral examination indicated severe atrophy in both the maxilla and mandible, with grafting procedures being contraindicated. A provisional complete denture was utilized and implant therapy was recommended. Bilateral zygomatic and 12-22 maxillary implant placements and implant-supported fixed prostheses with all-on-4 protocol in the mandible were considered. After the conventional healing period, the final cast was obtained with A-type silicone and a full-arch screw-retained implant-supported porcelain-fused-to-metal prosthesis was fabricated. No functional or aesthetic complications were encountered.

Conclusion: In full-mouth prosthodontic rehabilitation, the combined use of zygomatic implants and the all-on-4 technique shortened the treatment time and achieved functional and aesthetic outcomes.

Keywords: Zygomatic implant, all-on-4, full arch prosthesis, screw retained prosthesis

ZİGOMATİK İMPLANTLAR İLE TAM ARK REHABİLİTASYON: BİR VAKA RAPORU

Mirac Berke Topcu Ersöz[3], Ekin Ezgi Baran[1], Emre Mumcu[4], Canan Akay[1], Yasin Çağlar Koşar[2], Ömür Dereci[1]

[1]Eskişehir Osmangazi Üniversitesi Protetik Diş Tedavisi Anabilim Dalı
[2]Eskişehir Osmangazi Üniversitesi Ağız, Diş ve Çene Cerrahisi
[3]Kütahya Ağız ve Diş Sağlığı Hastanesi
[4]Serbest Diş Hekimi

Amaç: Atrofik maksilla ve mandibulaya sahip hastanın zigomatik implantlar ve all-on-4 tekniği kullanılarak implant destekli sabit protezler ile rehabilitasyonuna ait bir rapor sunmaktır.

Vaka sunumu: 55 yaşında kadın hasta, tam dişsizlik şikayeti ile implant tedavisi amacıyla kliniğimize başvurmuştur. İntraoral muayene sonucunda maksilla ve mandibulanın ileri derece atrofik ve greftleme prosedürlerinin kontrendike olduğu izlenmiştir. Hastaya geçici tam protez uygulanarak implant tedavisi planlanmıştır. Maksillada çift taraflı zigomatik ve 12-22 numaralara implant yerleşimi ve mandibulada all-on-4 protokolü ile implant destekli sabit protez planlanmıştır. Konvansiyonel iyileşme periyodunu takiben A- tipi silikon ile son ölçü alınarak tam ark vida tutuculu, implant destekli metal altyapılı porselen protez uygulanmıştır. Hastada fonksiyonel ve estetik komplikasyona rastlanmamıştır.

Sonuç: Tam ağız protetik rehabilitasyonda zigomatik implantlar ve all-on-4 tekniğinin kombine uygulanmasıyla, tedavi süresi kısalarak fonksiyonel ve estetik sonuç elde edilmiştir.

Anahtar Kelimeler: Zigomatik implant, all-on-4, tam ark protez, vida tutuculu protez

PROSTHETIC TREATMENT OF LOSS OF SPACE IN THE DENTAL ARCH DUE TO PREMATURE LOSS OF İNCISORS: A CASE REPORT

Sena Adsız[1], Süleyman Agüloğlu[1]

[1]Izmir Katip Celebi University, Faculty of Dentistry, Department of Prosthetic Dentistry

A 21-year-old male patient applied with an aesthetic complaint due to the loss of the upper left central tooth as a result of trauma. As a result of the clinical examination, the patient underwent an early loading procedure with a temporary restoration on implants. Three months after the procedure, the patient applied to our clinic requesting permanent restoration.
As a result of the clinical examination, it was observed that the mesiodistal distance of the temporarily restored space decreased with the passage of time and the zenith point moved coronally. In order to ensure proper symmetry and save space, preparation was made on the upper right central tooth and a temporary restoration was prepared. During regular checks, a temporary restoration was arranged to ensure proper symmetry. With monthly checks, composite additions were made to the collar part and mesial side of the temporary crown on implant number 21 and it was polished. The patient's session breaks were kept frequent and the new gingival position was maintained.

After proper symmetry was achieved, a zirconia abutment was engraved on the tibase specifically for the patient. The final restoration was restored with full ceramic (lithium disilicate).

Keywords: Asymmetry, gum shaping, temporary crown

KESİCİ DİŞİN ERKEN KAYBINA BAĞLI DENTAL ARKTA MEYDANA GELEN YER KAYBININ PROTETİK TEDAVİSİ : OLGU SUNUMU

Sena Adsız[1], Süleyman Agüloğlu[1]

[1]İzmir Katip Çelebi Üniversitesi Diş Hekimliği Fakültesi Protetik Diş Tedavisi Anabilim Dalı

Yirmi bir yaşındaki erkek hasta üst sol santral dişin travma sonucu kaybına bağlı olarak estetik şikayetle başvurdu. Yapılan klinik inceleme sonucunda hastaya ve implantüstü geçici restorasyonla erken yükleme prosedürü uygulandı. Yapılan işlemden üç ay sonra hasta daimi restorasyon talebiyle kliniğimize başvurdu.

Yapılan klinik muayene sonucu geçen zamana bağlı olarak geçici restore edilen boşluğun mesiodistal mesafesinin azaldığı ve zenith noktasının koronale taşındığı görüldü. Uygun simetriyi sağlamak ve yer kazanmak amacıyla üst sağ santral dişe preparasyon yapıldı ve geçici restorasyon hazırlandı. Düzenli yapılan kontrollerde uygun simetriyi sağlamak için geçici restorasyon düzenlendi. Aylık kontrollerle 21 numaralı implantüstü geçici kronun kole kısmına ve mesial tarafına kompozit ile ilaveler yapıldı ve cilalandı. Hastanın seans araları sık tutuldu ve oluşan yeni dişeti konumunun idamesi sağlandı.

Uygun simetri sağlandıktan sonra hastaya özel olarak ti- base üzerine zirkonya abutment kazıtıldı. Final restorasyon tam seramik (lityum disilikat) ile restore edildi.

Anahtar Kelimeler: Asimetri, dişeti şekillendrime, geçici kron

LATE PROSTHETIC REHABILITATION OF MAXILLARY AND MANDIBULAR DEFECT CAUSED BY GUNSHOT: CASE REPORT

Ozan Can Elmas[1], Işıl Sarıkaya[1]

[1]Tokat Gaziosmanpasa University

Aim: Gunshot wounds in the maxillofacial region can cause significant aesthetic deformities, functional impairments and psychosocial consequences. The primary goal of prosthetic rehabilitation is restore function and aesthetics impaired by maxillary and mandibular defects. This case report presents the late prosthetic rehabilitation of patient with maxillary and mandibular bone defects.

Case Report: A 44-year-old male patient, who didn't appear to have any systemic disease, applied to the Department of Prosthodontics of our Faculty with the complaints that his fixed prosthesis supported by teeth numbered 13-23 in the upper jaw, which he said was made about ten years ago, was constantly decementing and the fit of his lower jaw skeletal partial removable prosthesis was deteriorating. In the history of the patient, who was a soldier in the past, it was reported that he was wounded with a firearm in the facial area while on duty in 2000 and was in a coma for one year and then received intensive care treatment for one year. Clinical examination revealed the presence of scar tissue and asymmetry in the lip and facial region as a result of previous operations. Radiological examination revealed a large bone defect in the anterior maxillary region. The patient didn't want any surgical procedure, and it was decided to complete the prosthetic treatment using conventional methods due to the insufficient bone level and the presence of stabilisation plates on the bone. A fixed metal-supported ceramic prosthetic restoration was planned for the upper jaw, and a removable partial denture for the lower jaw. The fixed and removable partial prosthesis of the patient, who could not fully close her lips due to scar tissue, was completed and the aesthetic and functional needs of the patient were fulfilled.

Conclusion: The patient's functional and aesthetic needs were fulfilled with fixed and removable prostheses prepared using conventional techniques due to the unsuitability of the alveolar crests for implant treatment and reluctance to undergo additional surgeries.

The Photo of Our Patient Before Starting Treatment

Keywords: Gunshot, Maxillofacial deformity, Metal-supported fixed denture, Removable partial denture.

ATEŞLİ SİLAH YARALANMASI SONUCU OLUŞAN MAKSİLLER VE MANDİBULER DEFEKTİN GEÇ DÖNEM PROTETİK REHABİLİTASYONU: OLGU SUNUMU

Ozan Can Elmas[1], Işıl Sarıkaya[1]

[1]Tokat Gaziosmanpaşa Üniversitesi

Amaç: Maksillofasiyal bölgedeki ateşli silah yaralanmaları önemli estetik deformitelere, fonksiyonel bozukluklara ve psikososyal sonuçlara neden olabilir. Protetik rehabilitasyonun birincil amacı, maksiller ve mandibular defektler nedeniyle bozulan fonksiyon ve estetiği eski haline getirmektir. Bu olguda maxillar ve mandibular kemik defekti olan hastanın geç dönemde protetik rehabilitasyonu sunulmuştur.

Olgu Sunumu: Herhangi bir sistemik hastalığı olmayan 44 yaşındaki erkek hasta on yıl önce yapıldığını söylediği, üst çenede 13-23 numaralı dişlerden destek alan sabit protezinin sürekli desimante olması ve alt çene iskelet bölümlü hareketli protezinin ise uyumunun bozulması şikayetleriyle Fakültemiz Protetik Diş Tedavisi Anabilim Dalı'na başvurdu. Geçmişte asker olan hastanın öyküsünde, 2000 yılında görevdeyken yüz bölgesinden ateşli silahla yaralanması sonucu bir yıl komada kalıp ardından bir yıl da yoğun bakım tedavisi aldığı bildirilmiştir. Klinik muayenesinde; geçirdiği operasyonlar sonucu, dudak ve yüz bölgesinde skar dokusu mevcudiyeti ve asimetri görüldü. Radyolojik muayenesinde maksiller anterior bölgede geniş kemik defekti olduğu saptandı. Herhangi bir cerrahi işlem istemeyen hastanın kemik seviyesinin yetersiz oluşu ve kemik üzerinde stabilizasyon plakalarının varlığı sebebiyle konvansiyonel metotlar kullanılarak protetik tedavisinin tamamlanmasına karar verildi. Hastanın üst çenesine sabit metal destekli seramik protetik restorasyon; alt çenesine ise hareketli bölümlü protez planlandı. Skar dokusu sebebiyle dudaklarını tam olarak kapatamayan hastanın sabit ve hareketli bölümlü protezi tamamlanıp hastanın estetik ve fonksiyonel ihtiyaçları giderildi.

Sonuç: Alveoler kretlerin mevcut hali ile implant tedavisi için uygun olmayışı ve ilave cerrahilere karşı isteksizlik sebebiyle konvansiyonel teknikler kullanılarak hazırlanan sabit ve hareketli protezler sayesinde hastanın travma sonrası geç dönemde fonksiyonel ve estetik ihtiyaçları giderilmiştir.

Hastamızın Tedaviye Başlamadan Önceki Halinin Fotoğrafı

Anahtar Kelimeler: Ateşli silah yaralanması, Maksillofasial deformite, Metal destekli sabit protez, Hareketli bölümlü protez.

LATE PROSTHETIC REHABILITATION OF MAXILLARY AND MANDIBULAR DEFECT CAUSED BY GUNSHOT: CASE REPORT

Büşra Tosun[1], Nur Uysal[1]

[1]Bolu Abant İzzet Baysal University, Faculty of Dentistry, Department of Prosthodontics, Bolu, Türkiye

Objective: Patients using complete dentures complain of inadequate function due to loss of retention and stability, especially in the mandible. In edentulous jaws, implants have been used to increase the mechanical retention of the complete denture in the presence of sufficient quantity and quality of bone. Also, implant-supported restorations have been shown to be more successful than conventional prostheses in terms of aesthetics, stability and patient satisfaction. In this case, a totally edentulous patient was rehabilitated with maxillary and mandibular overdenture prostheses.

Case: A 67-year-old male patient applied to the Department of Prosthodontics at Bolu Abant İzzet Baysal University, Faculty of Dentistry with complain of edentulism. The patient received 4 implants in maxilla and 2 implants in mandible (DTI Implant Systems, Istanbul, Turkey). Prosthesis procedures started 3 months after the implants were made. After an anatomical impression with alginate, border molding was made with a custom tray in maxilla. Then second impression was taken with zinc oxide eugenol (Cavex Holland BV, RW Haarlem, Netherlands). Because of planning bar retained for mandible, multiunit abutments were selected suitable for the angle of implants and gingival level.The first impression was taken with closed tray impression copings. Open tray impression copings were splinted with pattern resin (GC Pattern, America Inc.) intraorally and second impression was taken with a custom tray using a-silicone impression material (Elite HD, Zhermack, Badia Polesine, Italy). The occlusal vertical dimension of maxilla and mandible was determined with bite blocks. Fitting of the bar retainer was made intraorally and complete dentures were fabricated. After locator retainers in the maxilla were splinted with the prosthesis intraorally, the prostheses were delivered to patient.

Conclusion: Patient's satisfaction with conventional complete dentures in the treatment of edentulous arches can be significantly improved by using implants and modifying the design to an overdenture. The overdenture prostheses satisfied the patient functionally and aesthetically. No complaints were observed at 3 and 6-month follow-up visits.

Intraoral view of locator retainers and retainer bar

Keywords: Bar retainer, Locator retainer, Overdenture prosthesis, Prosthetic rehabilitation.

TAM DİŞSİZ HASTANIN MAXİLLADA LOCATOR, MANDİBULADA BAR TUTUCULU OVERDENTURE PROTEZLER İLE REHABİLİTASYONU: VAKA SUNUMU

Büşra Tosun[1], Nur Uysal[1]

[1]Bolu Abant İzzet Baysal Üniversitesi, Diş Hekimliği Fakültesi, Protetik Diş Tedavisi Anabilim Dalı, Bolu, Türkiye

Amaç: Tam protez kullanan hastalar, özellikle alt çenede tutuculuk ve stabilite kaybına bağlı olarak fonksiyon yetersizliğinden şikayetçi olmaktadırlar. Dişsiz çenelerde yeterli miktarda ve kalitede kemik varlığında tam protezin mekanik tutuculuğunu artırmak amacıyla implantlar kullanılmaya başlanmıştır. Ayrıca estetik, stabilite ve hasta memnuniyeti açısından implant destekli restorasyonların geleneksel protezlere oranla daha başarılı olduğu gösterilmiştir. Bu vakada tam dişsiz hasta alt ve üst çene overdenture protezlerle rehabilite edilmiştir.

Vaka Sunumu: 67 yaşındaki erkek hasta dişsizlik şikâyeti ile Bolu Abant İzzet Baysal Üniversitesi protetik diş tedavisi anabilim dalına başvurdu. Hastaya üst çenede 4, alt çenede 2 adet olmak üzere implantlar yapıldı. (DTI Implant Sistemleri, İstanbul, Türkiye) İmplantlar yapıldıktan 3 ay sonra protez yapımına başlandı. Maxilladan aljinat ile anatomik ölçü alındıktan sonra kişisel kaşık ile kenar şekillendirmesi işlemi yapıldı. Ardından çinkooksit öjenol ile (Cavex Holland BV, RW Haarlem, Netherlands) 2. ölçüsü alındı. Mandibula için bar tutucu planlandığından implantların açısına ve dişeti seviyesine uygun multiunit abutmentler seçildikten sonra kapalı ölçü postlarıyla ilk ölçü alındı. Ardından açık ölçü postları ağız içinde patern rezin (GC Pattern, America Inc.) ile bağlanarak A tipi silikon (Elite HD, Zhermack, Badia Polesine, Italy) ile bireysel kaşıkla 2. ölçü alındı.Alt ve üst çenelerin okluzal dikey boyutu mum duvarlar ile belirlendi. Laboratuvardan gelen bar tutucu ağız içinde prova edildi, dişli prova yapılarak protezler bitirilmek üzere laboratuvara gönderildi. Üst çenedeki locator tutucular ağız içinde protez ile bağlandıktan sonra protezler hastaya teslim edildi.

Sonuç: Dişsiz arkların tedavisinde geleneksel tam protezin hastaları tatmin etme seviyesi, implantlar kullanılarak ve tasarımın overdenture olarak değiştirilmesiyle önemli ölçüde artırılabilir. Her iki çeneye de yapılan overdenture protezler fonksiyon ve estetik açıdan hastayı tatmin etmiş olup yapılan 3 ve 6 aylık kontrollerinde hastada herhangi bir şikâyet gözlenmemiştir.

Locator tutucular ve tutucu barın ağız içi görünümü

Anahtar Kelimeler: Bar tutucu, Locator tutucu, Overdenture protez, Protetik rehabilitasyon.

PROSTHETIC REHABILITATION OF PEG SHAPED LATERAL TEETH WITH LAMINATE VENNERS: CASE REPORT

Remzi Fırat[1], Nurullah Gökçe[1], Berivan Dündar Yılmaz[1]

[1]Dicle University

Abstract: Peg shaped tooth anomaly is an inheredetery and autosomal dominant disease. The incidence of this anomaly is higher in women than in men. Although peg shaped laterals can also be seen in deciduous teeth, they are more common in permanent teeth. Generally, these teeth are in conical shapes such as nails and wedges. Lateral teeth affected by this form are defined as peg shaped laterals peg shaped. The incidence of wedge lateral teeth varies between 0.6% and 9.9 .

Aesthetic, orthodontic and periodontal problems may occur in individuals with peg shaped teeth. With the recent development of minimally invasive dentistry, treatments that cause the least tissue loss are generally preferred. Biological, aesthetic, economic, etc. factors are taken into consideration in the choice of treatment. Minimally invasive or traditional methods such as porcelain laminates, direct resin composites, porcelain restorations with metal substructure are used in the treatment of wedge teeth.

Case: A 20-years-old female patient with no systemic disease was admitted to Dicle University Faculty of Dentistry, Department of Prosthodontics with aesthetic complaint of bilateral upper lateral incisor deformity. In the intraoral examination of the patient, it was determined that the teeth numbered 12, 22 had a deformity known as peg shaped lateral. The patient was informed about the treatment and porcelain laminate treatment was decided.

Keywords: Peg shaped, porcelain laminate veneer, resin cementation

KAMA LATERAL DİŞLERİN LAMİNATE VENEER İLE PROTETİK REHABİLİTASYONU: OLGU SUNUMU

Remzi Fırat[1], Nurullah Gökçe[1], Berivan Dündar Yılmaz[1]

[1]Dicle Üniversitesi

Özet: Kama diş anomalisi, kalıtsal ve otozomal dominant bir bozukluktur ve bu anomalinin görülme sıklığı kadınlarda erkeklerden daha fazladır. Kama lateraller, süt dişlerinde de görülebilmekle beraber daimi dişlerde daha sık görülmektedir. Genellikle bu dişler çivi, kama gibi konik şekillerde bulunmaktadır. Bu formdan etkilenen lateral dişler, kama lateral (peg shaped) olarak tanımlanmaktadır. Kama lateral dişlerin görülme oranı % 0,6- % 9,9 arasında değişmektedir.

Kama dişler e sahip bireylerde estetik, ortodontik ve periodontal sorunlar ortaya çıkabilmektedir. Son dönemlerde minimal invaziv diş hekimliğinin gelişmesiyle genellikle en az doku kaybına sebep olacak tedaviler tercih edilmektedir. Tedavi seçiminde biyolojik, estetik, ekonomik vb. faktörler göz önüne alınmaktadır. Kama dişlerin tedavisinde porselen laminalar, direkt rezin kompozitler, metal alt yapılı porselen restorasyonlar gibi minimal invaziv veya geleneksel yöntemler kullanılmaktadır.

Olgu: 20 yaşında, sistemik hastalığı olmayan kadın hasta, çift taraflı üst yan kesici diş şekil bozukluğundan kaynaklı estetik şikayet ile Dicle Üniversitesi Diş Hekimliği Fakültesi Protetik Diş Tedavi Anabilim Dalı kliniğine başvurdu. Hastanın yapılan intraoral muayenesinde 12, 22 numaralı dişlerinin kama lateral olarak bilinen şekil bozukluğuna sahip olduğu tespit edildi. Hastaya tedavi hakkında gerekli bilgiler verilerek porselen lamina yapımına karar verildi.

Anahtar Kelimeler: Kama lateral, peg shaped, porselen laminate veneer, rezin simantasyon

EFFECTS OF DIFFERENT BEVERAGES ON COLOR STABILITY OF CAD-CAM PROVISIONAL RESTORATIVE MATERIALS

Selver Suna Başak[2], Zeynep Şen Yılmaz[1], Funda Bayındır[1]

[1]Ataturk University, [2]Kütahya Health Science University

Purpose: The purpose of this in vitro study was to investigate the effect of different drinks on stainability of 2-computer-aided manufacturing (CAD-CAM) milled and conventional interim materials.

The aim of this invitro study is to compare the effects of different beverages on the color stability of CAD-CAM temporary restoration materials.

Material and methods: A total of 120 rectangular specimens of 2 mm thickness for each interim material Vita CAD Temp (Vita Zahnfabrik, Germany), Telio CAD (Ivoclar Vivadent, Liechtenstein) and Temdent (Schütz Dental, Germany).

Each group of specimens was then divided into 4 subgroups (n=10) and stored in 30 days at 37°C in different solutions: artificial saliva, cola, coffee, and cherry juice. Colour parameters were measured with a spectrophotometer before and after the storage period. Color parameters were measured with a spectrophotometer before and after each storage. Colour differences (CIEDE2000 [DE00]) were calculated. Data were statistically analyzed with 2-way analysis of variance (ANOVA) and mean values were compared by the Tukey HSD test (a=.05).

Results: Regarding the analysis of color differences, there were statistically significant differences between materials and solutions (P<.001). Among the solutions, there was a significant difference between all groups (P<.001). The lowest change was observed in saliva. When ?E00 values were compared, there was no difference between Teliocad and Vitacad (P=.751). Overall, the highest ?E00 values were obtained in Temdent material immersed in coffee (2.74±0.15); while the lowest values were calculated in Vitacad immersed in saliva (0.36±0.02).

Conclusion: Temdent showed the highest color change when immersed in coffee, while Vitacad immersed in saliva showed the lowest value. The color change of all materials were perceivable but clinically acceptable.

Keywords: CAD-CAM, Color stability, provisional restorative materials, Spectrophotometry

FARKLI İÇECEKLERİN CAD-CAM GEÇİCİ KRON MALZEMELERİNİN RENK STABİLİTESİNE ETKİSİ

Selver Suna Başak[2], Zeynep Şen Yılmaz[1], Funda Bayındır[1]

[1]Atatürk Üniversitesi, [2]Kütahya Sağlık Bilimleri Üniversitesi

Amaç: Bu in vitro çalışmanın amacı farklı renklendirici solüsyonların CAD-CAM geçici kron malzemelerinin renk stabilitesi üzerindeki etkisini araştırmaktır.

Materyal ve Metod: Vita CAD Temp (Vita Zahnfabrik, Almanya), Telio CAD (Ivoclar Vivadent, Liechtenstein) ve Temdent (Schütz Dental, Almanya) geçici kron malzemelerinin her biri için 2 mm kalınlığında toplam 120 dikdörtgen şeklinde numune üretildi. Her örnek grubundan 4 alt grup (n=10) elde edildi ve örnekler farklı solüsyonlarda (yapay tükürük, çay, kahve ve vişne suyu) 37°C'de 28 gün bekletildi. Renklendirici solüsyonlarda bekletme öncesi ve sonrası renk parametrelerinin ölçümü için spektrofotometre kullanıldı. Renk değişimleri CIEDE2000 (ΔE00) formülü ile ölçüldü. İstatistiksel analiz 2 yönlü varyans analizi (ANOVA) ile yapıldı ve ortalama değerlerin karşılaştırılmasında Tukey HSD testi kullanıldı (a=.05).

Bulgular: Renk değişimlerinin analizinde materyaller ve çözeltiler arasında istatistiksel olarak anlamlı farklılıklar bulundu (P<.001). Solüsyonlar için tüm gruplar arasında anlamlı bir fark görüldü (P<.001). En düşük renk değişimi ise tükürükte elde edildi. ΔE00 değerleri karşılaştırıldığında TelioCAD ve VitaCAD arasında anlamlı bir fark bulunmadı (P=.751).Genel olarak en yüksek ΔE00 değerleri kahvede bekletilen Temdent materyalinde (2,74±0,15); en düşük değerler ise tükürükte bekleletilen VitaCAD'da (0,36±0,02) hesaplandı.

Sonuç: Temdent kahve solüsyonunda en yüksek renk değişimini gösterirken, VitaCAD tükürük solüsyonunda en düşük değeri gösterdi. Tüm materyallerin renk değişimleri gözle algılanabilir ancak klinik olarak kabul edilebilir düzeydeydi.

Anahtar Kelimeler: CAD-CAM, Renk stabilitesi, Geçici restorasyon materyali, Spektrofotometri

TRANSFERRING THE EMERGENCY PROFILE CREATED BY İMMEDIATE LOADING TO THE IMPRESSION POST INDIRECTLY

İlkay Gül[1]

[1]Dental Aesthetic Center

Aim: Properly designing the emergency profile of implant-supported prostheses ensures that the implants and prostheses are compatible with other teeth, that the prostheses perform their chewing function properly, and that the gums are healthy and in harmony with the surrounding implants.

Case Report: A 42-year-old female patient applied to our clinic with the complaint of missing teeth. As a result of the intraoral examination, it was observed that tooth number 36 was missing and the patient was decided to receive implant treatment. after implantation, resonance frequency analysis (RFA) measurements were made (ISQ measured 82). Impressions were taken and the appropriate PEEK abutment was prepared by scraping the gum that was planned to be created on the model. A temporary crown was created. Sufficient distance was opened for papillae to form in the interproximal area. All contact points of the temporary crown were completely cut off. The patient was called for a check-up and oral hygiene, mobility, occlusion and the direction of gingival healing. When deemed necessary, acrylic resin was added to the temporary crown and polished. Before preparing the permanent dentures, the impression post was specially shaped.

The temporary prosthesis used in the mouth was removed from the mouth, placed on a implant analogue. The temporary crown attached to the analogue was immersed in c-type silicone and the impression of the gingival formation created in the temporary crown was taken. Then, the temporary restoration was removed and an impression post was placed inside the silicone impression. By applying composite around the impression post, the exit profile was copied around the impression post. Customized impression post was placed on the implant in the mouth and the impression was taken.

Conclusion: Designing and applying the correct emergency profile of implant-supported dentures affects important factors such as aesthetics, function, tissue health, comfort and long-term durability. This technique can be easily applied with the help of materials routinely used in clinics.

In-oral view of customized impression post

Keywords: Immediate loading, emergency profile temporary crown

HEMEN YÜKLEMEYLE OLUŞTURULAN ÇIKIŞ PROFİLİNİN ÖLÇÜ POSTUNA İNDİREK OLARAK AKTARILMASI

İlkay Gül[1]

[1]Dental Estetik Center

Amaç: İmplant üstü protezlerde çıkış profilinin doğru şekilde tasarlanması, implant ve protezlerin diğer dişlerle uyumlu olmasını, protezlerin çiğneme işlevini düzgün bir şekilde yerine getirmesini, diş etlerinin sağlıklı bir şekilde çevresindeki implantlarla uyum içinde olmasını sağlar.

Olgu Sunumu: 42 yaşında kadın hasta diş eksikliği şikayetiyle kliniğimize başvurdu. Ağız içi muayenesi sonucu 36 numaralı dişinin eksik olduğu gözlendi ve hastaya implant tedavisine karar verildi. İmplant operasyonunu tamamlandığında, rezonans frekans analizi (RFA) ölçümleri yapılarak ISQ değeri 82 olarak ölçüldü. Kapalı kaşık ve putty wash ölçü tekniği ile c tipi silikon ölçü maddesi kullanılarak implant seviyesinde ölçü alındı alındı. Model üzerinde oluşturulması düşünülen dişeti kazınarak uygun PEEK dayanak prepare edildi. Uygun dayanağın üzerine dişetini destekleyecek bir geçici kron oluşturuldu. İnterproksimal alanda papil oluşabilmesi için yeterli mesafe açıldı. Nonfonksiyonel yükleme planlandığı için geçici kronun oklüzal ve kontak temasları tamamen kesildi. Kontrol seansında, hastanın dikişleri alındı ve geçici kronun dişetine etkisi değerlendirildi. Hasta kontrole çağırılarak, oral hijyen, mobilite, oklüzyon ve dişetinin iyileşmesinin yönü takip edildi. Gerekli görüldüğü hallerde geçici kronun üzerine akrilik rezin eklenip aşındırılarak, dişeti formasyonu takip edildi. Operasyondan 3 ay sonra daimi protezlerin yapımına başlandı. Daimi protezlerin hazırlanmasından önce ölçü parçası kişiye özel olarak şekillendirildi.

Ölçü parçasının şekillendirilmesi için ağızda kullanılan geçici protez ağızdan sökülerek bir alçı analoğuna yerleştirilerek parmak kuvvetiyle sabitlendi. Analoğa bağlı geçici kron c tipi silikonun içerisine batırılarak, geçici kronda oluşturulan dişeti formasyonunun ölçüsü alındı. Daha sonra geçici restorasyon uzaklaştırılarak, silikon ölçü içerisine ölçü postu yerleştirildi. Ölçü posunun etrafına akışkan kompozit uygulanarak çıkış profili ölçü postunun etrafına kopyalandı. Dişetine uygun şekillendirilen ölçü parçası, ağız içindeki implant üstüne yerleştirildi. A tipi ölçü maddesi kullanılarak kapalı kaşık ve putty wash ölçü tekniği kullanılarak implant seviyesinde ölçü alındı.

Sonuç: İmplant üstü protezlerin doğru çıkış profilinin tasarlanması ve uygulanması, estetik, fonksiyon, doku sağlığı, konfor ve uzun vadeli dayanıklılık gibi önemli faktörleri etkiler. Bu teknik kliniklerde rutinde kullanılan malzemeler yardımıyla kolaylıkla uygulanabilir.

Kişiselleştirilmiş ölçü postunun ağız içindeki görüntüsü

geçici protezden kullanılarak oluşturulan çıkış profilinin kopyalandığı kişisel ölçü postunun dişeti ile ilişkisi

Anahtar Kelimeler: Hemen yükleme, çıkış profili, geçici kron

OBTAINING SOFT TISSUE CONTOUR FOR ANTERIOR IMPLANT SUPPORTED FIXED PROSTHESIS: A CASE REPORT

Eda Gülek[1], Muhammed Kürüm[1], Beyza Nur Şahin[2], Esra Kul[1]

[1]Atatürk University Faculty of Dentistry, Department of Prosthodontics
[2]Atatürk University Faculty of Dentistry, Department of Periodontology

Aim: It is possible to obtain more aesthetic results with soft tissue contouring in anterior implant applications. The aim of this case report is to restore aesthetics to the patient after preparing the appropriate emerging profile after implant surgery.

Implants were placed in 22 and 12 positions in the patient with missing central and lateral upper anterior region. Temporary prosthesis was prepared with the impressions taken in the same session.A pontic was created in the inter-implant region in accordance with the body prepared in the temporary prosthesis.Temporary prosthesis were checked in the patient's mouth. Abrasions were made in order to eliminate contacts with the opposing teeth in the lateral and protrusive movements of the lower jaw.After all adaptations were completed, the implant was screwed onto the implant.In the control sessions held every 2 weeks, the soft tissue was shaped by making the necessary additions and abrasions to the provisional crown. At the end of a total of 8 weeks, the desired emergence profile was obtained.In order to replicate the prepared soft tissue contour, temporary crown and abutment were combined with analog and embedded in the silicone impression material so that the cervical 1/3 of the cervical part remained inside. After the silicone hardened, it was removed, the impression post was screwed onto the implant analog and placed back into the silicone mold. The impression post, which took the shape of the temporary crown in the gingival region, was placed in the patient's mouth and permanent impressions were taken with polyvinyl siloxane impression material using the open spoon method. Substructure and dentin rehearsals of the zirconia-supported crown were made. After the premature contacts in the centric occlusion and the conflicts in lateral and protrusive movements were eliminated, it was cemented with resin cement.

Conclusion: In appropriate cases, immediate restorations provide both the shaping of the soft tissue and the removal of the missing tooth in a short time.

Keywords: Immediate dental implant loading; Dental implants; Temporary dental restoration

ANTERIOR İMPLANT DESTEKLİ SABİT PROTEZLERDE YUMUŞAK DOKU KONTURUNUN OLUŞTURULMASI: VAKA RAPORU

Eda Gülek[1], Muhammed Kürüm[1], Beyza Nur Şahin[2], Esra Kul[1]

[1]Atatürk Üniversitesi Diş Hekimliği Fakültesi,Protetik Diş Tedavisi Anabilim Dalı
[2]Atatürk Universitesi Diş Hekimliği Fakültesi Periodontoloji Anabilim Dalı

Amaç: Anterior implant uygulamalarında yumuşak doku şekillendirme ile daha estetik sonuçlar elde etmek mümkündür. Bu vaka raporunun amacı, implant ameliyatı sonrasında ortaya çıkan uygun profili hazırladıktan sonra hastaya estetiği geri kazandırmaktır.

Olgu Sunumu: Üst ön bölge santral ve lateralleri eksik hastada 22 ve 12 konumlarında implantlar yerleştirildi. Aynı seansta alınan ölçülerle geçici protez hazırlandı. İmplantlar arası bölgede geçici protezde hazırlanan gövdeye uygun olarak pontik oluşturuldu. Hazırlanan geçici protezler hasta ağzında kontrol edildi. Alt çenenin lateral ve protruziv hareketlerinde karşıt dişlerle temasların elimine edilmesi amacıyla aşındırmalar yapıldı.Hazırlanan protezlerin polisaj lastiği ile mekanik polisajı yapıldı. Tüm uyumlamalar tamamlandıktan sonra implant üzerine vidalandı. İmplant yerleşimi ve geçici protezlerin takılmasından 1 hafta sonra geçici restorasyonun periyodik olarak modifiye edilmesi ile implant çevresi yumuşak dokuların şekillendirilmesine başlandı. Her 2 haftada bir yapılan kontrol seanslarında geçici krona gerekli ilave ve aşındırmalar yapılarak yumuşak doku şekillendirildi. Toplam 8 haftalık yumuşak doku şekillendirmesi ile istenen doku konturu elde edildikten sonra daimi restorasyon yapımına geçildi. Daimi protez için ölçü almadan önce, hastanın geçici protezine göre hazırlanan yumuşak doku konturunun kopyalanması amacıyla geçici kron ve dayanak bütünü analog ile birleştirilerek silikon ölçü materyaline servikal 1/3'lük kısmı içinde kalacak şekilde gömüldü. Silikon sertleştikten sonra çıkarılarak, implant analoğu üzerine ölçü postu vidalandı ve silikon kalıp içine tekrar yerleştirildi. Bu kalıpta geçici kron formundan kalan boşluğa akışkan kompozit yerleştirilerek polimerizasyonu tamamlandı. Gingival bölgede geçici kronun şeklini alan ölçü postu hasta ağzına yerleştirilip daimi ölçüler açık kaşık yöntemi kullanılarak polivinil siloksan ölçü maddesi ile alındı ve çalışma modeli elde edildi. Model üzerinde, implant ile birleşimi titanyumdan oluşan zirkonya hibrit dayanak üretildi. Hibrit dayanak ağız içinde kontrol edildikten sonra zirkonya destekli kronun alt yapı ve dentin provaları yapıldı. Sentrik oklüzyondaki prematür temaslar, lateral ve protrusiv hareketlerdeki çatışmalar giderildi. Zirkonya destekli seramik kronun glaze işlemi tamamlandıktan sonra rezin siman ile simante edildi.

Sonuç: Uygun vakalarda immediat restorasyonların yapımı ve estetik olarak kritik bölgelerde hem yumuşak dokunun şekillendirilmesini hem de hastanın kısa sürede diş eksikliğinin giderilmesini sağlamaktadır.

Anahtar Kelimeler: Anında implant yükleme; İmplant ; Geçici dental restorasyon

PROSTHETIC REHABILITATION OF A PATIENT WITH PRIMARY FAILURE OF ERUPTION

Hafize Dizek[1], Süleyman Agüloğlu[1]

[1]Izmir Katip Çelebi University Faculty of Dentistry, Department of Prosthodontics

Primary Failure of Eruption (PFE) causes posterior unilateral or bilateral open bite with partial or complete failure of initially non-ankylosed teeth due to an impaired eruption mechanism.

A genetic mutation in the PTH1R gene is thought to be associated with PFE. As a result of this mutation, ankylosis may occur during the orthodontic extrusion process, even though there is no ankylosis in the non-erupted teeth.

Teeth in the posterior (back) region are most affected, and usually all teeth in the distal parts of the affected teeth are affected. This case report describes the prosthetic rehabilitation of a PFE patient.

Intraoral view before treatment

A 38-year-old female patient applied to Kâtip Çelebi University Faculty of Dentistry Prosthodontics Clinic with missing teeth and aesthetic concerns. In the intraoral examination of the patient with a family history of Primary Failure of Eruption in the anamnesis; It was determined that there was partial tooth deficiency and all existing posterior teeth remained in infraocclusion, causing bilateral open bite. Extraoral and physical evaluation revealed a pseudo class III relationship.

Keywords: Primary failure of eruption, infraocclusion, open bite

BİRİNCİL SÜRME BOZUKLUĞU (PRIMARY FAILURE OF ERUPTION) OLAN HASTANIN PROTETİK REHABİLİTASYONU

Hafize Dizek[1], Süleyman Agüloğlu[1]

[1]İzmir Katip Çelebi Üniversitesi Diş Hekimliği Fakültesi Protetik Diş Tedavisi Anabilim Dalı

Birincil Sürme Bozukluğu (Primary Failure of Eruption-PFE), bozulmuş bir sürme mekanizması nedeniyle başlangıçta ankiloze olmayan dişlerin kısmen veya tamamen süremememesi ile birlikte posterior tek taraflı veya bilateral açık kapanışa neden olur.

PTH1R geninde meydana gelen genetik bir mutasyonun PFE ile ilişkili olduğu düşünülmektedir. Bu mutasyon sonucunda, sürmeyen dişlerde ankiloz olmadığı halde ortodontik ekstrüzyon işlemi sırasında ankiloz oluşabilmektedir.

En çok posterior (arka) bölgedeki dişler etkilenir ve genellikle etkilenen dişlerin distal kısımlarındaki tüm dişlerde bozukluk görülür. Bu olgu raporunda bir PFE hastasının protetik rehabilitasyonu anlatılmaktadır.

Tedavi öncesi intraoral görünüm

38 yaşında kadın hasta diş eksikliği ve estetik kaygı ile Kâtip Çelebi Üniversitesi Diş Hekimliği Fakültesi Protetik Diş Tedavisi Kliniği'ne başvurdu. Alınan anamnezde aile öyküsünde Birincil Sürme Bozukluğu (Primary Failure of Eruption) olan hastanın ağız içi muayenesinde; kısmi diş eksikliği olup, mevcut tüm posterior dişlerin infraokluzyonda kalıp bilateral açık kapanışa sebep olduğu tespit edildi. Ekstraoral ve fiziksel değerlendirmede pseudo sınıf III ilişki görüldü.

Anahtar Kelimeler: birincil sürme bozukluğu, infraokluzyon, açık kapanış

PROSTHETIC REHABILITATION OF MAXILLARY PARTIAL EDENTULISM WITH IMPLANT-SUPPORTED "TORONTO BRIDGE": TWO CASE REPORTS

Afra Avar[2], Mehmet Berk Kaffaf[1], Olcay Şakar[2]

[1]İstanbul Kent Unıversıty, [2]İstanbul Unıversıty

Objective: The use of dental implants in cases of partial and complete edentulism has led to an increasing variety of restoration options. Implant-supported fixed prostheses can be screw-retained, cement-retained or a combination of the two (hybrid prosthesis or Toronto bridge). In cases where the screw holes exit buccally due to implant angulation and there is a need for significant tissue support, "Toronto Bridge" prostheses can be used to achieve aesthetics, function, soft tissue support, and phonetics. These prostheses consist of two components: a substructure that mimics the shape of missing teeth and is fixed to the implants with screws, and a superstructure in the form of a bridge that is cemented onto this substructure. Cementing the superstructure prevents aesthetic issues with screw holes and eliminates the need to remove the entire substructure in case of complications. This case presentation describes the prosthetic rehabilitation of two patients with partial edentulism using "Toronto Bridge" prostheses.

Materials and Methods: Two patients with partial edentulism in the upper jaw, with three implants in the posterior region, sought treatment in our clinic for implant restorations. It was determined that the distance between arcs was increased in the relevant areas, and the implants were placed with buccal angulation. To eliminate the visibility of screw holes and provide soft tissue aesthetics, partial "Toronto Bridge" prostheses were recommended and applied to the patients.

Results: No biological or prosthetic complications were encountered during the regular follow-up sessions over a period of four years. Patients reported that the prostheses were satisfactory in terms of aesthetics and function.

Conclusion: Restorations known as "Toronto Bridges" can be an alternative treatment procedure in cases of advanced bone and soft tissue loss in both complete edentulism and partial edentulism, as well as in the presence of ideally placed implants. This presentation demonstrates that the "Toronto Bridge" prosthesis design can be used not only in complete edentulous patients but also in patients with partial edentulism.

Keywords: Dental implants, hybrid prostheses, toronto bridge, implant-supported restorations

MAKSİLLER KISMİ DİŞSIZLİĞİN İMPLANT ÜSTÜ "TORONTO KÖPRÜ" İLE PROTETİK REHABİLİTASYONU: İKİ OLGU SUNUMU

Afra Avar[2], Mehmet Berk Kaffaf[1], Olcay Şakar[2]

[1]İstanbul Kent Üniversitesi, [2]İstanbul Üniversitesi

Amaç: Kısmi ve tam dişsizlik durumlarında implantların kullanımı ile farklı restorasyon çeşitleri her geçen gün artmaktadır. İmplant destekli sabit protezler vida tutuculu, siman tutuculu veya bu ikisinin kombinasyonu (hibrit protez veya Toronto köprü) şeklinde olabilir. Hibrit protezler farklı malzemelerden (porselen, plastik, kompozit reçine), farklı metallerden veya tasarımdan oluşan hareketli veya sabit bir protezi tanımlamak için kullanılmaktadır. İmplant üstü hibrit protezler genellikle implantlara vida ile tutunan ve yumuşak doku kaybı olan durumlarda kullanılan bir restorasyon çeşididir. İmplant açılanmasından dolayı vida deliğinin bukkal bölgeden çıktığı ve ileri derecede doku desteği olan vakalarda estetiğin, fonksiyonun, yumuşak doku desteğinin ve fonasyonun sağlanması amacıyla "Toronto Köprü'' protezlerinden yararlanılabilir. Bu protezler kesik diş formunda ve yumuşak dokuyu taklit eden alt yapının vida ile implantlara sabitlendiği ve köprü protezi şeklindeki üst yapının da bu alt yapıya simante edildiği iki komponentten oluşmaktadır. Üst yapının simante edilmesi vida deliklerinin estetik sorun yaratmasının önüne geçer ve üst yapıda meydana gelecek bir komplikasyonda tüm alt yapının sökülmesinin gerekmemesini sağlar. Bu olgu sunumunda parsiyel dişsizliğe sahip iki vakanın "Toronto Köprü'' protezlerinden yararlanılarak gerçekleştirilen protetik rehabilitasyonu anlatılmaktadır.

Materyal ve Metot: Üst çenede parsiyel dişsizliğe sahip, sağ posterior bölgede üç adet implant bulunan iki hasta implant üstü protetik restorasyonlarının yapılması amacıyla kliniğimize başvurmuştur. Hastaların ilgili bölgelerde arklar arası mesafenin artmış olduğu ve implanların bukkale açılanmış şekilde yerleştirilmiş olduğu tespit edilmiştir. Vida deliklerinin görüntüsünü elimine etmek ve yumuşak doku estetiğini de sağlamak amacıyla hastalara Toronto Köprü'' protezleri önerilmiş ve uygulanmıştır.

Bulgular: Hastaların 4 yıllık düzenli kontrol seanslarında herhangi bir biyolojik ve protetik komplikasyonla karşılaşılmamıştır. Hastalar estetik ve fonksiyon açısından protezlerin tatmin edici olduğunu belirtmişlerdir.

Sonuç: "Toronto Köprü" olarak adlandırılan protezler hem tam dişsiz hem de parsiyel dişsiz vakalarda ileri derecede kemik ve yumuşak doku kayıplarında ve ideal olarak yerleştirilmemiş implant varlığında alternatif bir tedavi prosedürü olabilir. Bu çalışma ile "Toronto Köprü" protez tasarımının sadece tam dişsiz hastalarda değil parsiyel dişsizliğe sahip hastalarda da kullanılabileceği gösterilmiştir.

Anahtar Kelimeler: Dental implantlar, hibrit protezler, Itoronto köprü, implant destekli restorasyonlar

PROSTHETIC REHABILITATION OF A PATIENT WITH LIMITED MOUTH OPENING AND VERTICAL DIMENSION LOSS

Aslı Çepni[1], Sinem İşler[1], Özge Korkmaz[1], Rifat Gözneli[1]

[1]Marmara University

Purpose: In patients with limited mouth opening, some difficulties arise for both the dentists and patients during the prosthetic rehabilitation. The aim of this study was to describe the prosthetic rehabilitation steps of a patient with limited mouth opening and vertical dimension of occlusion (VDO) loss.

Material and Methods: A 38-year-old male patient who applied to Marmara University, Faculty of Dentistry, Department of Prosthodontics had complaints of limited mouth opening, insufficient chewing function and aesthetic problems. After the anamnesis, it was realized that the patient had radiotherapy and chemotherapy to the head and neck region due to the esophageal cancer treatment in 2001. Extraoral, intraoral and radiological examinations of the patient were performed for the planning of prosthetic treatment. During the extraoral examination, severe restriction in the amount of mouth opening, bruxism, a decrease at lower face due to VDO loss were detected. During the intraoral examination, serious abrasions and a decrease in crown length were observed at teeth of both jaws. Anterior teeth with a severe height loss were treated with metal posts after the endodontic treatments. The core structures of the teeth were prepared with a chamfer-type marginal finish-line. Impression made with irreversible hydrocolloid impresion material (Zhermack GmbH, Salzburg, Austria) and acrylic temporary crowns were prepared in dental laboratory to replace the lost VDO. Temporomandibular joint (TMJ) health was made by a stabilization splint therapy since the patient had a bruxing habit. After 3 months, impressions were made using polyvinyl siloxane (Zhermack GmbH) and the permanent porcelain-fused-to-metal crown restorations were prepared and cemented.

Results: After 1-year clinical follow-up, the patient didn't have any functional, aesthetic or phonation complaint.

Conclusion: In cases where the VDO has to be increased, the permanent fixed prosthesis should not be immediately applied. In the first 3 months, during the adaptation of the new VDO, temporary restorations are used. Therefore, the permanent fixed prosthetic restorations maintained the preservation of TMJ health.

Keywords: Vertical dimension, bruxism, limited mouth opening, fixed prosthetic restoration

AĞIZ AÇMA KISITLILIĞI VE DİKEY BOYUT KAYBI OLAN HASTANIN PROTETİK REHABİLİTASYONU

Aslı Çepni[1], Sinem İşler[1], Özge Korkmaz[1], Rifat Gözneli[1]

[1]Marmara Üniversitesi

Amaç: Ağız açma kısıtlılığına sahip hastaların protetik rehabilitasyonu sırasında, hem diş hekimi hem de hastalar için bazı zorluklar ortaya çıkmaktadır. Bu vaka sunumunda amaç, ağız açma kısıtlılığı ve dikey boyut kaybı olan hastanın sabit protez ile protetik rehabilitasyonunu anlatmaktır.

Materyal ve Metod: Marmara Üniversitesi Diş Hekimliği Fakültesi Protetik Diş Tedavisi Anabilim Dalı'na, ağız açma kısıtlılığı, çiğneme fonksiyonu yetersizliği ve estetik problem şikâyeti ile başvuran 38 yaşındaki erkek hastadan alınan tıbbi anamnezde hastanın 2001 yılında özofagus kanseri tanısı aldığı ve bu tanı doğrultusunda baş boyun bölgesinden radyoterapi ve kemoterapi aldığı öğrenilmiştir. Hastanın protetik tedavi planlaması için ekstraoral, intraoral ve radyolojik muayenesi yapılmıştır. Ekstraoral muayenesinde, ağız açıklığı miktarında ciddi azalma, bruksizm ve dikey boyut kaybına bağlı alt yüz yüksekliğinde azalma görülmüştür. İntraoral muayenesinde her iki çenedeki dişlerde aşınmalar, kuron boylarında azalma görülmüştür. Aşırı madde kaybına uğramış ön bölge dişlerine endodontik tedavilerinin tamamlanmasının ardından metal post uygulanmıştır. Daha sonra dişlerin kor kısımlarının chamfer basamaklı preparasyonu yapılmıştır. İrreversible hidrokolloid ölçü materyali (Zhermack GmbH, Salzburg, Austria) kullanılarak ölçü alınmış ve kaybedilen dikey boyutu kazandırmak için dental laboratuvarda akrilikten geçici restorasyonlar hazırlanmıştır.Hastada bruksizm alışkanlığı olduğundan temporomandibular eklemin sağlığını korumak adına hastaya stabilizasyon splinti yapılmıştır. 3 ay sonra polivinil siloksan (Zhermack GmbH, Salzburg, Austria) ile ölçü alınmış ve metal seramik kalıcı restorasyonlar hazırlanarak simante edilmiştir.

Bulgular: 1 yıllık klinik takibin ardından hastanın fonksiyonel, estetik veya fonasyonel herhangi bir şikayeti yoktur.

Sonuç: Kaybedilmiş dikey boyutun artırılması gereken durumlarda kalıcı sabit restorasyonlar hemen uygulanmamalıdır. Yeni dikey boyuta adaptasyonu sağlamak için hastaya ilk 3 ay geçici restorasyonlar kullandırılmıştır. Bu sayede kalıcı sabit restorasyonlar tamamlandığında hastanın TME sağlığı korunmuştur.

Anahtar Kelimeler: Dikey boyut, bruksizm, ağız açma kısıtlılığı, sabit protetik restorasyon

REHABILITATION OF A PATIENT WITH CLASS 3 MALOCCLUSION AND OPEN BITE WITH FIXED PROSTHETIC RESTORATIONS: A CASE REPORT

Gülnur Akalan[1], Nurullah Türker[1]

[1]Akdeniz University Faculty of Dentistry, Department of Prosthodontics, Antalya, Turkey

Aim: Class 3 malocclusions, which vary in terms of clinical appearance and treatment options, constitute approximately 22% of maxillofacial anomalies. In this case report, the prosthetic treatment approach applied to a patient with advanced Class 3 malocclusion and anterior open bite is discussed.

Case: A 34-year-old male patient, who could not undergo orthognathic surgery and orthodontic treatment due to his current systemic health condition, applied to Akdeniz University Prosthodontics clinic with complaints of aesthetics, function and phonation. When the intraoral examination and diagnostic models were examined, it was observed that there were congenital tooth deficiencies, only the molar teeth were in contact, there was an extremely open bite in the anterior, tooth number 12 was in the palatal position, and the teeth were generally in rotation. Teeth 12 and 38 were extracted and root canal treatment was performed on the teeth that were outside the arch and required excessive preparation to reduce the vertical dimension. Since the aim was to reduce the anterior open bite, crown lengthening was performed on the maxillary and mandibular posterior teeth. The patient was allowed to get used to his new occlusion with temporary restorations. Permanent restorations were prepared and cemented with polycarboxylate cement. During the post-delivery follow-up processes, it was observed that the patient was highly satisfied.

Conclusion: In patients with malocclusions that cannot be rehabilitated with surgery or orthodontic treatment, fixed prosthetic approaches help patients feel better psycho-socially by improving their functional and aesthetic conditions.

Keywords: Dental occlusion, Malocclusion, Prosthetic Restoration

SINIF 3 MALOKLUZYON VE AÇIK KAPANIŞA SAHİP HASTANIN SABİT PROTETİK RESTORASYONLAR İLE REHABİLİTASYONU: OLGU SUNUMU

Gülnur Akalan[1], Nurullah Türker[1]

**[1]Akdeniz Üniversitesi Diş Hekimliği Fakültesi,
Protetik Diş Tedavisi Anabilim Dalı, Antalya, Türkiye.**

Amaç: Klinik görüntüleri ve tedavi seçenekleri açısından çeşitlilik gösteren Sınıf 3 malokluzyonlar, çene yüz anamolilerinin yaklaşık %22 sini oluşturmaktadır. Bu olgu sunumunda ileri derecede Sınıf 3 malokluzyon ve ön açık kapanışa sahip bir hastada uygulanan protetik tedavi yaklaşımı ele alınmıştır.

Olgu: Mevcut sistemik durumu nedeniyle ortognatik cerrahi ve ortodontik tedavi süreçleri uygulanamayan 34 yaşındaki erkek hasta estetik, fonksiyon ve fonasyon şikayetleriyle Akdeniz Üniversitesi Protetik Diş Tedavisi kliniğine başvurdu. Ağız içi muayenesinde ve tanı modelleri incelendiğinde konjenital diş eksikliklerinin olduğu, sadece molar dişlerin temasta olduğu, anteriorda aşırı derecede açık kapanış olduğu, 12 numaralı dişin palatal pozisyonda olduğu, dişlerin genel olarak rotasyonda olduğu gözlemlendi. 12 ve 38 nolu dişler çekilerek ark dışında yer alan ve dikey boyutun düşürülmesi amacıyla fazlaca kesim yapılması gereken dişlere kanal tedavisi yapıldı. Anterior açık kapanışın azaltılması amaçlandığı için maksiller ve mandibular posterior dişlere kron boyu uzatma işlemi yapıldı. Geçici restorasyonlar ile hastanın yeni oklüzyonuna alışması sağlandı. Daimi restorasyonlar hazırlanarak polikarboksilat siman ile simante edildi. Teslim sonrası takip süreçlerinde hastanın yüksek düzeyde memnun olduğu gözlendi.

Sonuç: Cerrahi veya ortodontik tedavi ile rehabilitasyonu mümkün olmayan maloklüzyonlu hastalarda sabit protetik yaklaşımlar hastaların fonksiyonel ve estetik durumlarını iyileştirerek psiko-sosyal açıdan kendilerini daha iyi hissetmelerine yardımcı olmaktadır.

Anahtar Kelimeler: Dental oklüzyon, Malokluzyon, Protetik Restorasyon

IN VITRO COMPARISON OF THE SCANNING PRECISION OF 2 DIFFERENT INTRAORAL SCANNERS

Yusuf Kaya[1], Nurullah Turker[1], Gülnur Akalan[1], Borbely Eszter[1]

[1]Akdeniz University Faculty of Dentistry. Department of Prosthodontics

Purpose: Due to the potential of digital dentistry, many companies are entering the market with new intraoral scanners. In this study, scan data obtained with 2 different intraoral scanners were compared and the difference between the scanners was analyzed.

Materials and Methods: 4 plaster models were obtained from the phantom jaw model with prepared teeth 44-47. The models were shaped by scraping the region of teeth 45-46 to represent the resorption amounts of 0-3-6-9 mm. All models were then scanned 5 times each by the same researcher using 2 different scanners (Trios 3 and Medit I700). The obtained 3D images were overlaid with Exocad software using the 5-point registration method. All scans were compared by measuring the deviations observed during registration and the distances between predetermined points. The deviations between measurements were recorded in an excel file and evaluated.

Results: It was observed that there were scanning deviations in the resorption zone between the compared models, and the amount of these deviations was not affected by the degree of resorption. The differences in the distances between the two teeth facing the extraction site were in the range of tenths of a millimeter. There was no statistically significant difference in the distances between teeth 38 and 48, which were the farthest distance between the two teeth and indicated whether there was a deviation in the scan from one end of the arch to the other.

Conclusions: There was no clinically significant difference between the data obtained with Trios 3 and Medit I700 devices. The amount of resorption of the edentulous area does not negatively affect the scanning precision.

Keywords: Scanner, intraoral scanners, precision

2 FARKLI AĞIZ İÇİ TARAYICININ TARAMA HASSASİYETİNİN IN VITRO KARŞILAŞTIRILMASI

Yusuf Kaya[1], Nurullah Turker[1], Gülnur Akalan[1], Borbely Eszter[1]

[1]Akdeniz Üniversite Diş Hekimliği Fakültesi Protetik Diş Tedavisi Ana Bilim Dalı

Amaç: Dijital diş hekimliği alanının barındırdığı potansiyel nedeniyle pek çok firma yeni ağız içi tarayıcılarla piyasaya giriş yapmaktadır. Bu çalışmada 2 farklı ağız içi tarayıcı ile yapılan tarama verileri karşılaştırılıp tarayıcılar arası fark incelenmiştir.

Yöntem: Prepare edilmiş 44-47 nolu dişlere sahip fantom çene modelinden 4 adet alçı model elde edildi. 0-3-6-9 mm lik rezorpsiyon miktarlarını temsil edecek şekilde 45-46 nolu dişler bölgesi kazınarak modeller şekillendirildi. Daha sonra tüm modeller aynı araştırmacı tarafından 2 farklı tarayıcı (Trios 3 ve Medit I700) kullanılarak 5 er kez tarandı. Elde edilen 3 boyutlu görseller Exocad yazılımı ile 5 nokta çakıştırma yöntemi kullanılarak çakıştırıldı. Tüm taramalar çakıştırma sırasında gözlenen sapmalar ve daha önceden belirlenmiş noktalar arası mesafeler ölçülerek karşılaştırıldı. Ölçümler arası sapma miktarları bir excel dosyasına kaydedilerek değerlendirildi.

Bulgular: Karşılaştırılan modeller arasında rezorbsiyon bölgesinde taramada sapmaların olduğu, bu sapma miktarlarının rezorpsiyonun derecesinden etkilenmediği gözlendi. Çekim bölgesine bakan iki diş arası mesafeler arası farklılıklar milimetrenin onda biri aralığındaydı. İki diş arası en uzak mesafe olan ve arkın bir ucundan diğer ucuna yapılan taramada sapma olup olmadığını gösteren 38 ve 48 numaralı dişler arası mesafeler açısından istatistiksel olarak anlamlı bir fark yoktu.

Sonuç: Trios 3 ve Medit I700 cihazları ile elde edilen veriler arasında klinik açıdan sorun oluşturacak anlamlı bir fark tespit edilememiştir. Dişsiz boşluğun rezorpsiyon miktarı tarama kesinliğini olumsuz etkilememektedir.

Anahtar Kelimeler: Tarayıcı, intraoral tarayıcılar, hassasiyet

REGULATION AND PROSTHETIC REHABILITATION OF SEVERELY RESORBED MAXILLA WITH ILIAC BONE GRAFT: A CASE REPORT

Yaren Dilci[1], Sevda Miray Smail[1], Erkut Kahramanoğlu[1], Alpay Demir[1], Faysal Uğurlu[1]

[1]Marmara University

Objectives: To obtain the ideal alveolar crest height and width; intraoral or extra-oral vascularized and autogenous bone grafts are the most common materials that are used. In large volume alveolar defects, extra oral donor sites such as iliac bone, tibia, fibula, and scapula are preferred. After the grafting operation, implant-supported fixed prosthesis is commonly used treatment option.

Material and methods: An 18-year-old male patient who experienced tooth loss at an early age applied to M.U. Faculty of Dentistry with complaint of complete edentulism. After clinical and radiological examinations,multidisciplinary treatment planning was made. As a result of DVT, it was decided that there was'nt enough bone volume for implant, therefore iliac graft application should perform. In order for the patient to be treated with implant-supported fixed prosthesis, the anterior maxilla was reconstructed in the anterior-posterior direction with an iliac block graft. After six-month bone augmentation period, 12 implants were placed.(Straumann, Basel, Switzerland). Four months later,metal ceramic implant-supported fixed prosthesis with screws was started for the lower and upper jaw. The implant impression posts were bonded with pattern resin and open tray impression was taken with additional type silicone (EliteHD+, Zhermack, Italy). A framework try-in was carried out in accordance with the determined vertical dimension. Afterwards, the final prosthesis was obtained with occlusal adjustments made after the porcelain try-in.

Results: As a result of the clinical and radiological examination at 6th month and 1st year follow-up, no complications were found and high patient satisfaction was determined.

Conclusion: Although various approaches to treatment methods for individuals who have experienced tooth loss have been described in literature, it's emphasized that it's important to start treatment at early age. The use of screw-retained implant-supported prostheses, especially at young ages, offers advantages in terms of renewal of prostheses. These prostheses can improve quality of life of young patients by minimizing aesthetic, phonetic, functional and psychosocial problems. The fact that they are more stable to traditional prostheses is of great importance for long-term success and satisfaction.

Keywords: Autogenous bone graft, iliac graft, implant-supported prosthesis

İLERI DERECEDE REZORBE MAKSİLLANIN İLİYAK KEMİK GREFTİ İLE DÜZENLENMESİ VE PROTETİK REHABİLİTASYONU: VAKA RAPORU

Yaren Dilci[1], Sevda Miray Smail[1], Erkut Kahramanoğlu[1], Alpay Demir[1], Faysal Uğurlu[1]

[1]Marmara Üniversitesi

Amaç: İdeal alveolar kret yüksekliği ve genişliği elde etmek için; intraoral veya ekstra oral vaskülarize ve otojen kemik greftleri kullanılan en yaygın materyallerdir. Geniş hacimdeki alveolar defektlerde iliyak kemik, tibia, fibula, skapula gibi ekstra oral donör sahalar tercih edilmektedir. Yapılan greftleme operasyonu sonrası implant üstü sabit protezler yaygın olarak kullanılabilen bir tedavi seçeneğidir.

Materyal-Metod: Erken yaşta diş kaybı yaşayan 18 yaşındaki erkek hasta tam dişsizlik şikayetiyle M.Ü. Diş Hekimliği Fakültesi'ne başvurmuştur. Klinik ve radyolojik incelemelerden sonra multidisipliner tedavi planlaması yapılmıştır. Dental volümetrik tomografi (DVT) sonucu implant uygulaması için yeterli kemik hacminin bulunmadığına ve iliyak greft uygulaması yapılmasına karar verilmiştir. Hastanın implant destekli sabit protez ile tedavi edilebilmesi için anterior maksilla, iliyak blok grefti ile anterior-posterior yönde yeniden yapılandırılmıştır. Altı aylık kemik ogmentasyon süreci ardından altışar adet alt ve üst çeneye implantlar yerleştirilmiştir. (Straumann, Basel, İsviçre). Dört ay sonra osteointegrasyonu takiben alt ve üst çene için metal destekli porselen yapıda implant üstü vidalı sabit protez yapımına başlanmıştır. İmplant ölçü postları patern rezinle bağlanarak ilave tipi silikon (Elite HD+, Zhermack, İtalya) ile açık kaşık ölçü alınmıştır. Belirlenen dikey boyuta uygun alt yapı provası gerçekleştirilmiştir. Sonrasında porselen provanın ardından yapılan oklüzal düzenlemeler ile nihai protez elde edilmiştir.

Bulgular: Yapılan 6. Ay ve 1. yıl kontrolünde klinik ve radyolojik muayene sonucunda herhangi bir komplikasyona rastlanmazken hasta memnuniyetinin yüksek olduğu belirlenmiştir.

Sonuç: Tam dişsiz bireyler için tedavi yöntemlerine literatürde çeşitli yaklaşımlar tanımlanmış olsada, en önemli etkenin tedavinin erken yaşta başlatılması olduğu vurgulanmaktadır. Özellikle genç yaşlarda vida tutuculu implant üstü protezlerin kullanılması, protezlerin yenilenmesi ve tamiri açısından avantaj sunmaktadır. Bu protezler, estetik, fonetik, fonksiyonel ve psiko-sosyal problemleri minimalize ederek genç hastaların yaşam kalitesini artırabilmektedir. Geleneksel protezlere kıyasla daha stabil ve dayanıklı olmaları, uzun vadeli başarı ve memnuniyet açısından büyük öneme sahiptir.

Anahtar Kelimeler: Otojen kemik grefti, iliyak greft, implantüstü protez

PROSTHODONTIC REHABILITATION OF A PATIENT WITH UNBONDED CREST USING MUCOSELECTIVE IMPRESSION TECHNIC AND LINGUALIZED OCCLUSION: 1 CASE REPORT

Kubilay Barutçugil[1], Orhan Parlakkaya[1]

[1]Akdeniz University, Faculty of Dentistry, Department of Prosthodontics, Antalya

Entry: In cases which there is a Kennedy Class I tooth deficiency in the lower jaw opposite a complete edentulous arch in the upper jaw, the resulting pathologic condition is called the combination syndrome. Following the combination syndrome, an unsupported crest often occurs. Lingualized occlusion design may be preferred in patients with resorbed crests, abnormal resorption pattern of jaw relationship. In our case report, we present the prosthetic rehabilitation of an 80-year-old woman with fibrous crest extending over a large area of the maxilla.

Case Presentatıon: An 80-year-old systemically healthy female patient was admitted to our clinic. Intraoral examination revealed that she had total maxillary, mandibular fixed restorations, combined partial removable prostheses. Resorbed unsupported crest was observed in the maxilla, mandible. A partial removable prosthesis with lingualized occlusion combined with a total restoration in the maxilla, a fixed restoration in the mandible was planned.

The special tray impression of the total prosthesis was taken with a prefabricated perforated metal tray, alginate. The unsupported crest lines were marked with a permanent marker before the impression. A special impression tray was prepared from acrylic resin on anatomical models, leaving the mobile fibrous crests exposed. It was ensured that the prepared tray was at least 2 mm shorter than the vestibular sulcus. A zinc oxide eugenol paste was placed in the tray, other tissues were measured. The tray was placed back into the mouth, a silicone-based soft liner material was applied over the exposed area with a pre-prepared acrylic cap in a pressure-free manner. The model was obtained with type III dental plaster from the impression tray removed from the mouth. A special set of teeth with lingualized occlusion was used for tooth positioning. After the completion of the prosthesis, the patient was periodically referred for follow-up visits. At the end of one month of use, it was determined that the patient had no complaints about the prosthesis.

Keywords: Combination syndrome, Mucoselective impression, Lingualized occlusion, Unsupported crest

MESNETSİZ KRETLİ HASTANIN MUKOSELEKTİF ÖLÇÜ YAKLAŞIMI VE LİNGUALİZE OKLÜZYON İLE PROTETİK REHABİLİTASYONU: 1 OLGU SUNUMU

Kubilay Barutçugil[1], Orhan Parlakkaya[1]

[1]Akdeniz Üniversitesi, Diş Hekimliği Fakültesi, Protetik Diş Tedavisi Anabilim Dalı, Antalya

Giriş: Maksillada tam dişsiz arkın karşısında mandibulada Kennedy Sınıf I diş eksikliğinin olduğu vakalarda, ortaya çıkan patolojik durum kombinasyon sendromu olarak adlandırılmaktadır. Kombinasyon sendromunu takiben mesnetsiz kret sıklıkla meydana gelir. Mesnetsiz kretlerde hareketli mukoza varlığında alınacak olan ölçü özel önlemler gerektirmektedir. Rezorbe kretlere sahip, çene ilişkisi anormal rezorpsiyon paternine sahip hastalarda, lingualize oklüzyon tasarımı tercih edilebilmektedir. Olgu sunumumuzda maksillada geniş bir alana uzanan fibröz kreti olan 80 yaşındaki kadın hastanın protetik rehbilitasyonu sunulmaktadır.

Vaka Sunumu: 80 yaşındaki sistemik olarak sağlıklı kadın hasta protezindeki şikayetleri nedeniyle kliniğimize başvurmuştur. Hastanın intraoral muayenesinde maksilla total, mandibulada sabit restorasyon ile kombine parsiyel hareketli protezleri mevcut olduğu görülmüştür. Maksilla anterior bölgeden posterior bölgeye kadar uzanan rezorbe mesnetsiz kret ve mandibula dişsiz bölgede rezorbe alveolar kret izlenmiştir. Hastaya lingualize oklüzyona sahip maksillada total ve mandibulada sabit restorasyon ile kombine parsiyel hareketli protez planlanmıştır.

Total protezin kişisel kaşık ölçüsü prefabrik delikli metal kaşık ve aljinat ile alındı. Mesnetsiz kret hatları sabit kalem ile ölçü öncesinde işaretlendi. Anatomik modeller üzerinde akrilik rezinden, hareketli fibröz kretleri açıkta bırakacak şekilde kişisel ölçü kaşığı hazırlandı. Hazırlanan kaşığın vestibüler sulkustan en az 2 mm daha kısa olması sağlandı. Fonksiyonel kenar şekillendirmesi yeşil stenç ile yapıldı. Kaşık içerisine çinkooksit öjenol pat yerleştirilerek diğer dokuların ölçüsü alındı. Kaşık ağızdan uzaklaştırıldıktan sonra labil kretler bölgesindeki ölçü maddesi bistüri yardımıyla uzaklaştırıldı. Kaşık tekrar ağıza yerleştirildi ve açıkta kalan bölgenin üzerine silikon esaslı bir yumuşak astar materyali önceden hazırlanmış olan akrilik kapak ile basınç oluşturmayacak şekilde uygulandı. Aynı zamanda mandibulanın da hazırlanan kişisel ölçü kaşığı ile ölçüsü alındı. Ağızdan uzaklaştırılan ölçü kaşıklarından tip III dental alçı ile model elde edildi. Mumlu prova aşaması yapıldıktan sonra diş diziminde lingualize oklüzyonlu özel takım dişler kullanıldı. Protezin bitiminden sonra hasta periyodik olarak kontrollere çağırılarak vuruk, hasta memnuniyeti ve protez stabilitesi açısından değerlendirildi. Bir aylık kullanım sonunda hastanın protezinden herhangi bir şikayetinin olmadığı ve dokuların sağlık açısından iyi durumda olduğu tespit edildi.

Anahtar Kelimeler: Kombinasyon sendromu, Mukoselektif ölçü, Lingualize oklüzyon, Mesnetsiz kret

PROSTHETIC REHABILITATION OF DISCOLORED TEETH WITH FULL CERAMIC CROWNS: A CASE REPORT

Sait Bilal Akpınar[1], Esra Dilaverler Yardım[1]

[1]Istanbul Health and Technology University

Today, many different dental ceramic materials are used in prosthetic treatments to provide the aesthetic expectations of patients. Among these materials, glass ceramics, which have the closest aesthetic properties to natural teeth, are frequently preferred in prosthetic treatments where aesthetics are at the forefront.

The purpose of this case report is to present the prosthetic rehabilitation of discolored teeth with full ceramic crowns. A 45-year-old female patient, who applied to our clinic with a complaint about aesthetic appearance, had clinical and radiographic examinations and discoloration due to root canal treatment was detected in teeth 11 and 12. In the clinical examination, it was observed that there was papilla loss between the maxillary central teeth, incompatible and discolored composite restorations, cracks and abrasions on the tooth surface. A treatment plan was presented to the patient, who was planned to undergo prosthetic rehabilitation with full ceramic restorations, and patient approval was obtained. After the chamfer-margin preparation of the teeth was completed, impressions of the lower and upper jaws were taken with additional type silicone (Elite HD+, Zhermack, Germany). It was produced using an IPS e.max MT/A1 (Ivoclar, Vivadent, Liechtenstein) block and a CAD-CAM device (Cerec MCXL, Sirona, Dentsply,). A cut-back was made on the vestibule surfaces of the crowns in the anterior region and these surfaces were layered with IPS e.max Ceram (Ivoclar, Vivadent, Liechtenstein) veneer material. After checking the intraoral compatibility of all crowns, their cementation was completed with light-cure resin cement (Choice 2 Translucent, Bisco, USA).

The patient, who was aesthetically and functionally satisfied, was followed up after 6 and 12 months. The patient, whose teeth were seen to be in healthy condition clinically and radiographically, reported positive feedback.

Intraoral View Before Treatment

Condition of previous restorations and discolored teeth

Keywords: Discolored Teeth, Smile Aesthetics, Full Ceramic

RENKLEŞMİŞ DİŞLERİN TAM SERAMİK KURONLAR İLE PROTETİK REHABİLİTASYONU: OLGU SUNUMU

Sait Bilal Akpınar[1], Esra Dilaverler Yardım[1]

[1]İstanbul Sağlık ve Teknoloji Üniversitesi

Günümüzde protetik tedavilerde hastaların estetik beklentilerini karşılamak amacıyla birçok farklı dental seramik materyaller kullanılmaktadır. Bu materyaller içerisinde estetik açıdan doğal dişlere en yakın özellikler gösteren cam seramikler, estetiğin ön planda olduğu protetik tedavilerde sıklıkla tercih edilmektedir.

Bu olgu sunumunun amacı, renkleşmiş dişlerin tam seramik kuronlar ile protetik olarak rehabilitasyonunu sunmaktır. Estetik görünüm şikayetiyle kliniğimize başvuran 45 yaşındaki kadın hastanın, klinik ve radyografik muayeneleri yapılmış olup 11 ve 12 numaralı dişlerde kanal tedavisine bağlı renkleşme tespit edilmiştir. Yapılan klinik muayenede, maksiller santral dişler arasında papil kaybı, uyumu bozulmuş ve renkleşmiş kompozit restorasyonlar, diş yüzeyinde çatlaklar ve aşınmalar olduğu görülmüştür. Tam seramik restorasyonlar ile protetik rehabilitasyonu planlanan hastaya tedavi planı sunulmuş ve hasta onayı alınmıştır. Dişlerin chamfer basamaklı olarak preparasyon tamamlandıktan sonra, alt ve üst çenelerin ölçüsü ilave tip silikon ile (Elite HD+, Zhermack, Germany) alınmıştır. IPS e.max MT/A1 (Ivoclar, Vivadent, Liechtenstein) blok ile CAD-CAM cihazı (Cerec MCXL, Sirona, Dentsply,) kullanılarak üretilmiştir. Anterior bölgedeki kuronların vestibül yüzeylerine cut-back yapılarak bu yüzeyler IPS e.max Ceram (Ivoclar, Vivadent, Liechtenstein) veneer materyali tabakalandı. Tüm kuronların ağız içi uyumları kontrol edildikten sonra light-cure rezin siman (Choice 2 Translucent, Bisco, USA) ile simantasyonu tamamlanmıştır.

Estetik ve fonksiyonel olarak memnun olan hastanın 6 ve 12 ay sonraki kontrolleri yapılmıştır. Klinik ve radyografik olarak dişlerin sağlıklı durumda olduğu görülen hasta olumlu geri dönüşlerini bildirmiştir.

Tedavi Öncesi Ağız İçi Görünüm

Önceki restorasyonların ve renkleşmiş dişlerin durumu

Anahtar Kelimeler: Renkleşmiş Diş, Gülüş Estetiği, Tam Seramik

PROSTHETIC REHABILITATION OF MAXILLARY DEFECT CAUSED BY MUCOEPIDERMOID CARCINOMA

Muhammed Furkan Keskin[1], Zeynep Tuğçe Altaş[1], Esra Dilaverler Yardım[1], Coşkun Yıldız[1]

[1]Istanbul Health and Technology University

Maxillary defects occur as a result of surgical removal of a benign or malignant neoplasm in the maxilla. Multidisciplinary approach is necessary if optimum levels of rehabilitation are to be achieved in patients with maxillary defects.

In this case report, prosthetic rehabilitation was planned for a 35-year-old female patient, who was diagnosed with mucoepidermoid carcinoma in 2009 and operated surgically in 2022, due to maxillary defect. A transparent feeding plaque was made to cover the defect area so that the patient, who was operated on, could be fed during the recovery period. After the patient's soft tissues healed, production of a permanent obturator prosthesis was started. In the planning of the prosthesis, it was prepared to place precision attachment on teeth number 12 and 13, impression materials were taken and precision attachment crowns were produced. The first impression materials for the precision attachment denture prosthesis were taken by covering the defect area with gauze patch using an irreversible impression material (Hydrogum Alginate, Zhermack, Germany). An individual impression tray specific to the patient was produced from the resulting model. An impression was taken from the patient's upper jaw with an additional type of silicone (Elite-HD Plus, Zhermack, Germany). In the prosthesis produced, the inner part of the acrylic placed in the defect was left empty in order to lighten the mass. During the delivery phase of the obturator prosthesis to the patient, soft lining material was applied to the defect in the soft and hard palate and the adjacent parts of this defect.

Satisfactory results were obtained from the patient, whose prosthetic treatment was completed, in terms of aesthetics, phonetics and functionality. The patient, who had 3 and 6 month follow-ups, reported positive feedback.

Intraoral View of Maxillary Defect

Intraoral image of the patient with tissue healing after the surgical operation

Keywords: Discolored Teeth, Smile Aesthetics, Full Ceramic

MUKOEPİDERMOİD KARSİNOM NEDENİYLE OLUŞAN MAKSİLLER DEFEKTİN PROTETİK REHABİLİTASYONU

Muhammed Furkan Keskin[1], Zeynep Tuğçe Altaş[1], Esra Dilaverler Yardım[1], Coşkun Yıldız[1]

[1]İstanbul Sağlık ve Teknoloji Üniversitesi

Maksillada meydana gelen iyi veya kötü huylu bir neoplazmanın cerrahi olarak çıkartılması sonucu maksiller defektler meydana gelmektedir. Maksiller defektli hastalarda başarılı bir protetik rehabilitasyon gerçekleştirebilmek için multidisipliner tedavi yaklaşımı gerekir.

Bu vaka raporunda 2009 yılında mukoepidermoid karsinom tanısı konulan, 2022 yılında cerrahi olarak opere edilen 35 yaşındaki kadın hastaya maksiller defekt nedeniyle protetik rehabilitasyon planlanmıştır. Cerrahi olarak opere edilen hastaya iyileşme döneminde beslenebilmesi için defekt bölgesini kapatan şeffaf beslenme plağı yapılmıştır. Hastanın yumuşak dokularının iyileşmesinden sonra daimi obturatör protez üretimine geçilmiştir. Protezin yapım aşamasında 12 ve 13 numaralı dişlere hassas tutucu yerleştirmek için dişler prepare edilmiş, ölçüleri alınıp kuronlar üretilmiştir. Hassas tutuculu protez için ilk ölçüler irreversible ölçü materyali (Hydrogum Alginate, Zhermack, Almanya) ile defekt bölgesi gazlı bez ile kapatılarak alınmıştır. Elde edilen modelden hastaya özel bireysel kaşık üretilmiştir. Hazırlanan kişisel kaşık yardımı ile ilave tipi silikon (Elite-HD Plus, Zhermack, Almanya) ölçü materyali kullanılarak daimi ölçüsü alınmıştır. Üretilen protezde defekt içine yerleşen akriliğin iç kısmı, kütle olarak hafifletilmek amacı ile boş bırakılmıştır. Obturatör protezin hastaya teslim aşamasında, yumuşak ve sert damaktaki defekt ile bu defektin komşu kısımlarına yumuşak astar materyali uygulanmıştır.

Protetik tedavisi tamamlanan hastadan estetik, fonetik ve fonksiyonel açıdan memnun edici düzeyde sonuçlar elde edilmiştir. 3 ve 6 aylık kontrolleri yapılan hasta, olumlu geri dönüşlerini bildirmiştir.

Maksiller Defektin Ağız İçi Görünümü

Cerrahi operasyon sonrası doku iyileşmesi gerçekleşen hastanın ağız içi görüntüsü

Anahtar Kelimeler: Obtüratör, Maksiller defekt, Protetik tedavi

CASE REPORT USE OF LITHIUM DISILICATE FULL CERAMIC SYSTEM IN ADHESIVE BRIDGE RESTORATION

Büşra Ekin Keskin[1], Fatih Mehmet Korkmaz[1]

[1]Karadeniz Technical University Faculty of Dentistry

Introduction: Anterior tooth deficiencies cause aesthetic and psychological problems. There are many treatment options for missing anterior single teeth.One of these treatment options is adhesive bridge restorations, which are minimally invasive restorations.Adhesive bridge restorations; Vital and caries-free abutment teeth are preferred in cases of maxillary lateral incisor, mandibular central or lateral incisor deficiencies because they are reversible, conservative and cause less periodontal damage.While precious metals were used in adhesive bridge restorations in the past, fiber-reinforced composites, ceramics (lithium disilicate, glass infiltrated alumina) and zirconium oxide are used today.In this case, lithium disilicate all-ceramic adhesive bridge restoration, which is an aesthetic and conservative treatment option for single missing mandibular teeth, is described.

Case Report: The patient applied to our clinic with the complaint of eliminating his unaesthetic appearance.Following clinical and radiographic examinations, a minimally invasive treatment option, full ceramic adhesive bridge restoration, was planned for the patient with missing tooth number 41. For this purpose, a 0.5 mm deep preparation was made on the lingual surfaces of the abutment teeth and the marginal termination areas were prepared in the form of chamfer steps.It is aimed to increase retention by creating a flat surface on the side of the missing tooth on the approximal surfaces.After the preparation, measurements were taken with elastomeric impression material in the same session. Ips e max press lithium disilicate infrastructure trial was carried out.Feldspathic porcelain was applied on the lithium disilicate substructure to achieve better aesthetics.Cementation was performed in accordance with the cementation protocol. The patient was given oral hygiene training.Afterwards, a follow-up appointment was made for 3 months later.

Conclusion: Adhesive bridge restorations, which have advantages such as time savings, ease of application, minimal preparation, supragingival design and less cost, can be considered as an alternative treatment option in the treatment of single missing teeth.

Keywords: Fixed dental prosthodontics; Adhesive bridge Restoration ; Lithium disicate

ADEZİV KÖPRÜ RESTORASYONUNDA LİTYUM DİSİLİKAT TAM SERAMİK SİSTEMİNİN KULLANILDIĞI OLGU SUNUMU

Büşra Ekin Keskin[1], Fatih Mehmet Korkmaz[1]

[1]Karadeniz Teknik Üniversitesi Diş Hekimliği Fakültesi

Giriş: Anterior diş eksiklikleri estetik ve psikolojik problemlere sebep olmaktadır. Anterior tek diş eksikliklerinde birçok tedavi seçeneği bulunmaktadır. Bu tedavi seçeneklerinden birisi de minimal invaziv restorasyon olan adeziv köprü restorasyonlardır. Adeziv köprü restorasyonlar; vital ve çürüksüz dayanak dişler, maksiler lateral kesici, mandibular santral ya da lateral kesici eksikliklerinde geri dönüşümlü, konservatif ve periodontal harabiyetin daha az olması sebebiyle tercih edilirler. Geçmişte adeziv köprü restorasyonlarında değerli metaller kullanılırken, günümüzde fiberle güçlendirilmiş kompozitler, seramikler (lityum disilikat, cam infiltre alümina) ve zirkonyum oksit kullanılmaktadır.

Bu vakada mandibula tek diş eksikliğinde estetik ve konservatif tedavi seçeneği olan lityum disilikat tam seramik adeziv köprü restorasyonu anlatılmaktadır.

Olgu Sunumu: Hasta kliniğimize estetik olmayan görüntüsünün giderilmesi şikayeti ile başvurmuştur. Klinik ve radyografik incelemelerin ardından 41 numaralı diş eksikliği olan hastaya minimal invaziv tedavi seçeneği olan tam seramik adeziv köprü restorasyonu planlanmıştır. Bu amaçla dayanak dişlerin lingual yüzeylerine 0,5 mm derinliğinde preparasyon yapılarak marjinal sonlanma bölgeleri chamfer basamak şeklinde hazırlanmıştır. Aproksimal yüzeylerde eksik diş tarafında düz bir yüzey oluşturularak retansiyonun arttırılması amaçlanmıştır. Preparasyon sonrası aynı seans elastomerik ölçü maddesi ile ölçüler alındı. Ips e max press lityum disilikat alt yapı provası yapıldı. Lityum disilikat alt yapı üzerine daha iyi estetik elde edebilmek için feldspatik porselen uygulandı. Oklüzyon kontrol edildi. Simantasyon protokülüne uygun bir şekilde simantasyon yapıldı. Hastaya oral hijyen eğitimi verildi. Sonrasında 3 ay sonrasına kontrol randevusu oluşturuldu.

Sonuç: Tek diş eksiklerinin tedavisinde zaman kazanımı, uygulama kolaylığı, minimal preparasyon, supragingival tasarım ve daha az maliyet gibi avantajlara sahip Adeziv köprü restorasyonları alternatif tedavi seçeneği olarak değerlendirilebilirler.

Anahtar Kelimeler: Sabit bölümlü protez; Adeziv köprü restorasyonlar; Lityum disilikat

REHABILITATION OF TOTAL EDENTULOUS PATIENT WITH IMPLANT-SUPPORTED HYBRID PROTHESIS: A 4-YEAR FOLLOW-UP CASE REPORT

Selin Özkan Dayıoğlu[1], Aslıhan Erdoğral[1], Mahya Rastgar Safari[1], Coşkun Yıldız[1]

[1]Istanbul Health and Technology University Faculty of Dentistry, Department of Prosthodontics, Istanbul, Turkey

In cases of maxillary and mandibular total edentulism, aesthetic, functional and phonetic complaints also occur. Detailed clinical and radiographic examinations were performed on a 65-year-old female patient who applied to our clinic, and severe alveolar ridge atrophy was observed due to periodontal disease and tooth loss. Following tooth extraction, implant-supported hybrid prostheses were planned for the patient, the treatment plan was presented to the patient and it approval was obtained. Following surgical treatments, all-on-four prosthesis consept were planned and placed on four implants in the upper jaw, and hybrid prosthesis treatments were planned and placed on five implants in the lower jaw. Impression caps were placed and the impressions were taken from both jaws using the open tray impression technique using additional type silicone impression material (Elite HD Plus, Zhermack, Italy). The passive compliance of the framework was checked by preparing a control jig. During the manufacturing of the prosthesis, UD Smart® (United Dental, Turkey) framework, which is made of Cr-Co alloy, is close to the weight of the natural tooth, is designed with special geometric shapes in every millimeter in the framework of the prothesis, and has higher durability by distributing the stresses created by incoming forces to the entire dental arch, was preffered. This case presents the difference of rehabilitation with full ceramic restorations with UD Smart® framework compared to framework produced with other techniques. Aesthetically and functionally satisfactory results were obtained, and follow-ups were performed at 6 months, 12 months and 4 years. No negative effects were observed in the patient's 4-year radiological and clinical controls. The patient reported positive feedback.

Radiographic Image of the Patient After Treatment

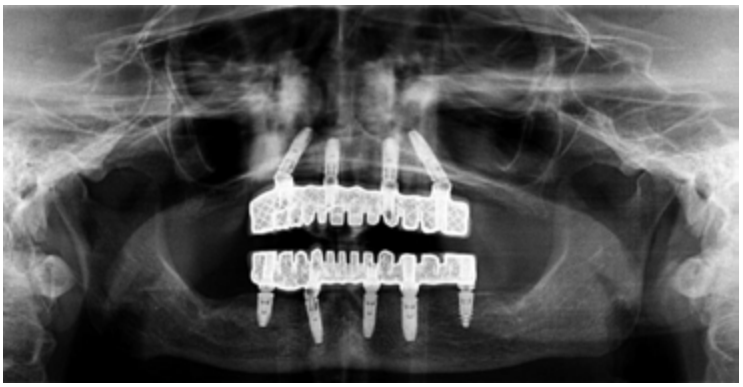

Keywords: Total edentulism, All-on-four, Hybrid prosthesis, UD Smart

TAM DİŞSİZ HASTANIN İMPLANT DESTEKLİ HİBRİT PROTEZ İLE REHABİLİTASYONU: 4 YILLIK VAKA RAPORU

Selin Özkan Dayıoğlu[1], Aslıhan Erdoğral[1], Mahya Rastgar Safari[1], Coşkun Yıldız[1]

[1]İstanbul Sağlık ve Teknoloji Üniversitesi Diş Hekimliği Fakültesi
Protetik Diş Tedavisi ABD, İstanbul, Türkiye

Maksiller ve mandibular total dişsizlik durumlarında estetik, fonksiyonel ve fonetik şikayetler de beraberinde gelmektedir. Kliniğimize başvuran 65 yaşındaki kadın hastanın detaylı klinik ve radyografik muayeneleri yapılmış olup, periodontal hastalık ve diş kayıplarına bağlı olarak kretlerde ileri derecede atrofiler gözlenmiştir. Hastaya diş çekimlerini takiben implant destekli hibrit protezler planlamış, tedavi planı hastaya sunulmuş ve hastanın onayı alınmıştır. Cerrahi tedavilerini takiben üst çeneye dört implant yerleştirilerek all-on-four konsepti ve alt çeneye beş implant üzerine hibrit protez tedavileri planlanıp implantlar yapılmıştır. Ölçü başlıkları yerleştirilerek her iki çeneden de ilave tipi silikon ölçü maddesi (Elite HD Plus, Zhermack, İtalya) kullanılarak açık ölçü tekniği ile ölçü alınmıştır. Kontrol jigi hazırlanarak altyapının pasif uyumu kontrol edilmiştir. Protezin üretim aşamasında, Krom-Kobalt alaşımından üretilen, doğal diş ağırlığına yakın, protezin altyapısında her bir milimetrede özel geometrik şekillerle tasarlanan ve buna bağlı olarak da gelen kuvvetlerin oluşturduğu stresleri tüm dental arka dağıtarak daha yüksek dayanıklılığa sahip olan UD Smart® (United Dental, Türkiye) altyapı tercih edilmiştir. Bu vaka, UD Smart® altyapılı implant destekli hibrit protezlerin, diğer teknikler ile üretilen alt yapılara göre farkını sunmaktır. Estetik ve fonksiyonel açıdan memnun edici düzeyde sonuçlar elde edilen hastamızın, 6, 12 aylık ve 4 yıllık kontrolleri yapılmıştır. Hastanın 4 yıllık radyografik ve klinik muayenesinde herhangi bir olumsuzluğa rastlanmamıştır. Hasta, olumlu geri dönüşlerini bildirmiştir.

Hastanın Tedavi Sonrası Radyografik Görüntüsü

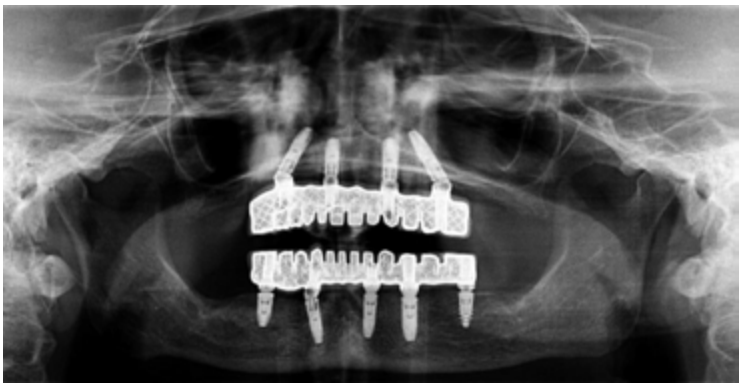

Anahtar Kelimeler: Tam dişsizlik, All-on-four, Hibrit protez, UD Smart

IMMEDIATE LOADING AND HIND'S TECHNIQUE IN THE ANTERIOR REGION

Saadet Nur İstanbulluoğlu[1], Elif Gamze Yıldız[1], Faris Akyüz[1], Emine Göncü Başaran[1], Zelal Seyfioğlu Polat[1]

[1]Dicle University Faculty of Dentistry

Objective: Immediate loading is a very important and current issue in terms of restoring the patient's aesthetics, function and phonation as quickly as possible without wasting time. Implant and temporary restoration placement, which is performed in the same session as tooth extraction, is one of the methods to protect or increase the hard and soft tissue. A properly shaped temporary restoration helps create the shape of the soft tissue around the implant during the healing period in order to imitate the emergence profile on the implant. In addition, it is an important step that will guide the design of final prosthetic restoration. In this case report, immediate loading and Hind's technique in the anterior region are presented.

Case: It was decided to place an immediate implant on the patient whose teeth numbered 11-21-22 were extracted due to severe periodontal disease. On the same day, composite resin was applied on screw-retained temporary abutments and gum shaping was performed according to the aesthetic biological contour concept. The temporary restoration was kept in the mouth for 3 months to shape the gums. Using Hind's technique, a copy of the exit profile of the temporary restoration was obtained. Open tray impression technique was used. The final restoration was designed with zirconia-based ceramic fixed partial prosthesis.

Conclusion: When implant-supported prostheses was planned, the immediate loading protocol is an advantageous option in terms of restoring the patient's aesthetics, function and phonation as soon as possible. The emergence profile of the restoration is one of the important issues affecting the long-term success of the implant. No aesthetic or biological complications were encountered during the 3-year clinical follow-up of the patient.

Keywords: Immediate loading, Hind's technique, implant-supported fixed partial prothesis, open tray, zirconium

ANTERIOR BÖLGEDE İMMEDIAT YÜKLEME VE HIND'S TEKNİĞİ: OLGU SUNUMU

Saadet Nur İstanbulluoğlu[1], Elif Gamze Yıldız[1], Faris Akyüz[1], Emine Göncü Başaran[1], Zelal Seyfioğlu Polat[1]

[1]Dicle Üniversitesi Diş Hekimliği Fakültesi

Amaç: İmmediat yükleme, hastanın estetik, fonksiyon ve fonasyonunun zaman kaybetmeden en hızlı şekilde geri kazandırılması açısından çok önemli ve güncel bir konudur. Diş çekimiyle aynı seansta uygulanan implantın geçici protez ile immediat yüklenmesi işlemi sert ve yumuşak dokuyu korumaya veya artırmaya yönelik yöntemlerden biridir. Uygun şekillendirilmiş bir geçici restorasyon, implant üstü dişeti çıkış profilinin taklit edilebilmesi için iyileşme süresince implant çevresindeki yumuşak doku konturunu oluşturmaya yardımcı olmaktadır. Bunun yanında daimi protetik restorasyonun tasarımına rehber olacak önemli bir adımdır. Bu olgu sunumunda anterior bölgede immediat yükleme ve Hind's tekniği sunulmuştur.

Olgu: Şiddetli periodontal hastalığa bağlı olarak 11-21-22 numaralı dişleri çekilen hastaya immediat implant uygulanmasına karar verildi. Aynı gün vidalı geçici abutmentlar üzerine kompozit uygulanarak estetik biyolojik kontur konseptine göre diş eti şekillendirilmesi yapıldı. Geçici restorasyon osteointegrasyon sürecinin tamamlanması ve diş eti şekillenmesi için 3 ay süre ile ağızda tutuldu. Hind's tekniği kullanılarak geçici restorasyonun çıkış profilinin bir kopyası elde edilmiş oldu. Açık kaşık ölçü tekniği ile ölçü alındı. Final restorasyon 3 üyeli sabit parsiyel protez olacak şekilde tasarlanarak zirkonyum materyali kullanılarak tamamlandı.

Sonuç: İmplant destekli protezlerde immediat yükleme protokolü hastanın estetik, fonksiyon ve fonasyonunun en kısa zamanda geri kazandırılması açısından avantajlı bir seçenektir. Restorasyonun çıkış profili implantın uzun dönem başarısını etkileyen önemli konulardan biridir. Hastanın 3 yıllık klinik takibinde estetik ve biyolojik bir komplikasyonla karşılaşılmamıştır.

Anahtar Kelimeler: İmmediat yükleme, Hind's tekniği, implantüstü sabit bölümlü protez, açık ölçü, zirkonyum

EFFECTS OF DIFFERENT CONCENTRATIONS OF HYDROFLUORIC ACID AND SURFACE TREATMENTS ON THE BOND STRENGTH OF POLYMER CONTAINING CAD/CAM MATERIALS TO RESIN CEMENT

Aytan Hajizada[1], Mehmet Mustafa Özarslan[3], Ulviye Şebnem Büyükkaplan[1], Rıfat Hajiyev[2]

[1]Akdeniz University Faculty of Dentistry, Department of Prosthodontics
[2]Freelance dentist, [3]Science University

Purpose: The aim of the present study was investigation the effects of different concentrations of hydrofluoric acid (HF) and surface treatments on the bond strength of 3 different polymer containing CAD/CAM materials to resin cement.

Method: Grandio (VOCO, Germany), Vita Enamic (Vita Zahnfabrik, Germany) and Cerasmart (GC, Japan) CAD/CAM blocks were prepared in 6x7x2 mm dimensions using a precision cutting device. Two randomly selected material samples from each group were used for SEM and AFM examination. Then, dual-cure self-adhesive cement (RelyX U200) was applied to the treated surfaces (silica coating; ER,Cr:YSGG laser; hydrofluoric acid in different concentrations) of all specimens. All specimens were then subjected to a shear bond strength test using a microtensile testing device (Esetron Mekatronik, Turkey). Since the data obtained were suitable for normal distribution, "Independent t test" and "One-way ANOVA" tests were used for intergroup comparisons. Statistical significance level was accepted as $p < 0.05$.

Results: Vita Enamic exhibited more porous structure compared to Grandio and Cerasmart samples, even when etching with low concentrations of HF. All surface treatments applied to Cerasmart samples increased the bond strength value. The effectiveness of the applied surface treatments varied according to the material type. The reason why the bond strength values of Grandio and Vita Enamic materials were higher than Cerasmart ceramics was probably associated with the different inorganic structure contents.

Key words: CAD/CAM block, Resin cement, Surface treatment, Bond strength

POLİMER İÇEREN ÜÇ FARKLI CAD/CAM MATERİYALİN REZİN SİMANA BAĞLANTISINA, FARKLI KONSANTRASYONLARDAKİ HİDROFLORİK ASİT VE YÜZEY İŞLEMLERİNİN ETKİSİNİN İNCELENMESİ

Aytan Hajizada[1], Mehmet Mustafa Özarslan[3], Ulviye Şebnem Büyükkaplan[1], Rıfat Hajiyev[2]

[1]Akdeniz Üniversitesi Diş Hekimliği Fakültesi Protetik Diş Tedavisi Anabilim Dalı
[2]serbest diş hekimi, [3]Bilim universitesi

Amaç: Polimer içeren üç farklı CAD\CAM materyalin rezin simana bağlantısına, uygulanan farklı yüzey pürüzlendirme ve farklı hidroflorik asit konsantrasyonlarının etkisinin incelenmesi amaçlanmıştır.

Yöntem: Grandio (VOCO,Germany), Vita Enamic (Vita Zahnfabrik, Germany) ve Cerasmart (GC, Japan) CAD/CAM blokları hassas kesme cihazı kullanılarak 6x7x2 mm boyutlarında hazırlandı. Her grupdan rasgele seçilen 2 adet materyal örnek SEM ve AFM incelenmesinde kullanıldı. Ardından tüm örneklerin işlem görmüş yüzeylerine (silika kaplama; Er,Cr:YSGG lazer; farklı konsantrasyonlardakı hidroflorik asit) dual-cure self adeziv siman (RelyX U200) uygulandı. Ardından tüm örneklere mikrogerilim test cihazı (Esetron Mekatronik,Türkiye) kullanılarak makaslama bağlanma dayanımı testi uygulandı. Elde edilen verilerin normal dağılıma uygun olması sebebiyle gruplar arası karşılaştırmalarda parametrik yöntemlerden "Bağımsız t testi" ve "Tek yönlü Anova" testi kullanılmışdı. İstatiksel anlamlılık düzeyi $p<0,05$ olarak kabul edildi.

Bulgular: Vita Enamic düşük konsantrasyonlu HF asitle aşıdırma da bile Grandio ve Cerasmart örneklerine kıyasla daha pöröz bir yapı sergiledi. Cerasmart örneklerine uygulanan tüm yüzey işlemleri bağlanma değerini artırmıştır. Uygulanan yüzey işlemlerinin etkinliği materyal tipine göre farklılık göstermektedir. Grandio ve Vita Enamic materyallerinde bağlanma dayanımı değerlerinin Cerasmart seramikten yüksek olmasının nedeni inorganik yapı içeriklerinin farklı olması ile ilişkilendirildi.

Anahtar Kelimeler: CAD/CAM blok, Rezin siman, yüzey işlemi, Bağlanma dayanımı

EVALUATION OF THE CHANGE IN BONE TRABECULAR STRUCTURE OF IMPLANT-SUPPORTED PROSTHESES RESTORED WITH DIFFERENT MATERIALS USING FRACTAL ANALYSIS METHOD: CASE SERIES

Yalçın Emre Kaya[1], Zelal Seyfioğlu Polat[1], Muhammet Çağlar Bursa[2], Rıdvan Güler[3]

[1]Dicle University Faculty of Dentistry Department of Prosthodontics
[2]Istanbul Aydin University Faculty of Dentistry Department of Prosthodontics
[3]Dicle University Faculty of Dentistry Department of Oral and Maxillofacial Surgery

Purpose: To examine the changes that may occur in the bone trabecular structure at the end of implant-supported prosthetic treatments, which are frequently applied today, using the fractal analysis method and to evaluate the effects of different types of superstructure materials on the process.

Material-Method: 7 different patients who applied to Dicle University Faculty of Dentistry, Department of Prosthodontics, for implant-supported prosthesis construction; Panoramic radiographs were taken before and after implant application, after prosthesis construction and control. The patients' prostheses were made using different prosthetic infrastructure materials using a multi-unit retained abutment. Materials used in making prosthesis; Metal+porcelain (Adorbond CC, Ador Global, Germany+ Vita 3D master, Germany), PEEK+zirconia (PEEK 20mm, fusion, Ceram, Turkey+ Sapphire-Zirconia block Duradent, ERK dental), Y-TZP zirconia blocks (IPS e.max ZirCAD, Ivoclar, Liechtenstein). Panoramic radiographs of 7 implant patients were taken with an Orthopantomography device (2012 CC Promax, Planmeca, Finland+ Vatech pch-2500, Korea) within the specified time periods and after follow-up. In the radiographs taken, after isolating areas of 40x40 pixels from the area around the implant, the nasion point was determined as the control region and fractal dimension (FB) analysis was performed with the box-counting method. The isolated areas were performed using the method described by White and Rudolph through the image analysis program (ImageJ).

Result: The FB value obtained from the bone trabecular structure of the patients increased after surgery for a period of 2-10 years after prosthetic rehabilitation. The bone trabecular structure examined depending on the use of prosthesis was similar to the value taken from the same area before surgery and the value taken from the nasal bone (nasion point).

Keywords: Fractal Analysis, Dental implant, implant-supported prosthesis, Panoramic radiography

FARKLI MATERYALLER İLE RESTORE EDİLMİŞ İMPLANT DESTEKLİ PROTEZLERİN KEMIK TRABEKÜLER YAPIDAKI DEĞIŞIMIN FRAKTAL ANALIZ YÖNTEMI İLE DEĞERLENDIRILMESI: OLGU SERISI

Yalçın Emre Kaya[1], Zelal Seyfioğlu Polat[1], Muhammet Çağlar Bursa[2], Rıdvan Güler[3]

[1]Dicle Üniversitesi Diş Hekimliği Fakültesi Protetik Diş Tedavisi Anabilim Dalı
[2]İstanbul Aydın Üniversitesi Diş Hekimliği Fakültesi Protetik Diş Tedavisi Anabilim Dalı
[3]Dicle Üniversitesi Diş Hekimliği Fakültesi Ağız,Diş ve Çene Cerrahisi Anabilim Dalı

Amaç: Günümüzde sıklıkla uygulanan implant destekli protetik tedavilerin sonunda kemik trabeküler yapısında oluşabilecek değişiminin fraktal analiz yöntemi ile incelenmesi ve farklı tip üst yapı materyallerinin sürece olan etkilerinin değerlendilirilmesi.

Materyal-Metod: Dicle Üniversitesi Diş Hekimliği Fakültesi Protetik Diş Tedavisi Anabilim Dalı'na implant destekli protez yapımı için başvuran farklı 7 hastanın; implant uygulama öncesi, sonrası, protez yapımı sonrası ve kontrol panaromik grafileri alınarak yapılmıştır. Multi-unit tutuculu abutment kullanılarak farklı protez altyapı materyalleri kullanılarak hastaların protezleri yapılmıştır. Protez yapımında kullanılan materyaller; Metal+porselen (Adorbond CC, Ador Global, Almanya+ Vita 3D master, Almanya) , PEEK+zirkonya (PEEK 20mm, fusion,Ceram,Türkiye+ Sapphire-Zirconia block Duradent,ERK dental) , Y-TZP zirkonya bloklardır (IPS e.max ZirCAD, İvoclar, Lihtenstayn). 7 implant hastasının belirlenen zaman dilimlerinde ve takipleri yapılarak Ortopantomografi cihazı (2012 CC Promax, Planmeca, Finlandiya+ Vatech pch-2500, Kore) ile panoramik grafileri çekildi. Alınan grafilerde, implant çevre bölgesinden 40x40 piksel boyutunda alanlar izole edildikten sonra kontrol bölgesi olarak nasion noktası belirlendi ve box-counting metoduyla fraktal boyut (FB) analizi yapıldı. İzole edilen alanlar, görüntü analiz programı (İmageJ) vasıtasıyla White ve Rudolph tarafında tanımlanan yöntem kullanılarak gerçekleştirildi.

Sonuç: Hastaların protetik rehabilitasyon sonrası 2-10 yıllık süreçte kemik trabeküler yapıdan elden edilien FB değerinin cerrahi sonrası artış gösterdi. Protez kullanımına bağlı olarak incelenen kemik trabeküler yapının, aynı bölgeden cerrahi öncesi alınan değer ile ve nasal kemikten alınan(nasion noktası) değer ile benzerlik göstermiştir.

Anahtar Kelimeler: Fraktal Analiz, Dental İmplant, İmplant üstü protez, Panoramik grafi

MULTIDISCIPLINARY TREATMENT OF A PATIENT WITH HYPODONTIA: A CASE REPORT AND 3 YEAR FOLLOW-UP

Zeynep Selcen Gönen[1], Erkut Kahramanoğlu[1], Cengiz Sevil[1], Faysal Uğurlu[2], Mert Özkan[2]

[1]Marmara University Faculty of Dentistry, Department of Prosthodontics, İstanbul, Türkiye
[2]Marmara University Faculty of Dentistry, Department of Oral & Maxilofacial Surgery, İstanbul, Türkiye

Objectives: Developmentally missing one or more teeth is defined as hypodontia excluding third molars. Aesthetic, phonetic, psychological and functional problems may occur in these patients. Treatment options include orthodontic therapy, implants, adhesive techniques, and removable dentures. The aim of this case report is to describe the multidisciplinary rehabilitation of patient with hypodontia.

Material and Methods: A-20-year-old female patient who has hypodontia and hypoplastic mandibular teeth was referred to Marmara Univercity Faculty of Dentistry. After clinical and radiological examinations, a multidiciplinary treatment was planned. In order to treat the patient with an implant supported fixed prosthesis, the anterior and posterior mandible were horizontally reconstructed with an anterior iliac block graft. During this period, sufficient distance for maxillary lateral incisors was provided with orthodontic treatment. After a six-month bone augmentation period, 8 implants (Trias®, Servo-Dental, Hagen, Germany) were placed in the mandible and maxilla. To achieve esthetic expectation of patient; implant supported e.max crowns for missing lateral incisors and screw-retained implant and tooth supported fixed PFM bridges for mandible were planned. Initially, temporary crowns were fabricated for the lateral incisors to achieve the emergence profile. After 4 weeks of recontouring gingiva, digital impression was taken with ti-base abutments and scan bodies (S BL 4.1). The design of the screw-retained e.max crowns (IPS e.max CAD MT (Ivoclar, Schann, Liechtenstein)) was completed in the CEREC inlab software and the crowns were fabricated.

Results: The patient was recalled at the 6th month and 1st year and no complications were noted after augmentation and implant placement. Patient satisfaction was high at 3 year evaluation. The restorations were evaluated for esthetic properties, surface texture/finishing/staining, colour stability/translucency and anatomical shape according to FDI criteria and scored as 1.

Conclusion: In complicated cases, better functional and aesthetic results can be obtained with a multidisciplinary approach.

Keywords: hypodontia, iliac graft, implant, orthodontic treatment

HİPODONTİLİ BIR HASTANIN MULTİDİSİPLİNER TEDAVİSİ: BİR OLGU SUNUMU VE 3 YILLIK TAKİP

Zeynep Selcen Gönen[1], Erkut Kahramanoğlu[1], Cengiz Sevil[1], Faysal Uğurlu[2], Mert Özkan[2]

[1]Marmara Üniversitesi, Diş Hekimliği Fakültesi, Protetik Diş Tedavisi Ana Bilim Dalı, İstanbul, Türkiye
[2]Marmara Üniversitesi, Diş Hekimliği Fakültesi, Ağız, Diş ve Çene Cerrahisi Ana Bilim Dalı, İstanbul, Türkiye

Amaç: Gelişimsel olarak bir veya daha fazla diş eksikliği, üçüncü molar dişler hariç hipodonti olarak tanımlanır. Bu hastalarda estetik, fonetik, psikolojik ve fonksiyonel problemler ortaya çıkabilir. Tedavi seçenekleri arasında ortodontik tedavi, implantlar, adeziv teknikler ve hareketli protezler yer almaktadır. Bu olgu sunumunun amacı bir hipodonti hastasının multidisipliner bir şekilde dental tedavisini gerçekleştirmektir.

Materyal-Metod: Hipodonti ve hipoplastik mandibular dişlere sahip 20 yaşındaki kadın hasta Marmara Üniversitesi Diş Hekimliği Fakültesi'ne başvurmuştur. Klinik ve radyolojik muayenelerin ardından multidisipliner tedavi planlanmıştır. Hastanın implant destekli sabit protez ile tedavi edilebilmesi için anterior iliak blok greft ile anterior ve posterior mandibula horizontal olarak rekonstrükte edilmiştir. Bu dönemde ortodontik tedavi ile maksiller lateral kesici dişler için yeterli mesafe sağlanmıştır. Altı aylık kemik ogmentasyon süreci ardından, mandibula ve maksillaya 8 implant (Trias®, Servo-Dental, Hagen, Almanya) yerleştirilmiştir. Hastanın estetik beklentilerini karşılamak için; maksillada eksik lateral kesici dişleri için implant destekli e.max kronlar ve mandibulada metal-seramik implant üstü vidalı sabit protez planlanmıştır. İlk olarak lateral kesici dişler için geçici kuronlar yapılarak ortaya çıkış profili sağlanmıştır. Diş etinin yeniden şekillendirilmesinden 4 hafta sonra, ti-base abutmentlar ve tarama gövdeleri ile dijital ölçü alınmıştır (S BL 4.1). Vida tutuculu e.max kuronların (IPS e.max CAD MT (Ivoclar, Schann, Liechtenstein)) tasarımı CEREC inlab yazılımında tamamlanmış ve kuronlar üretilmiştir.

Bulgular: Hasta 6. ayda ve 1. yılda tekrar kontrol edilmiştir, ogmentasyon ve implant yerleştirme sonrası herhangi bir komplikasyon saptanmamıştır. Hasta memnuniyeti 3 yıllık değerlendirmede yüksektir. Restorasyonlar FDI kriterlerine göre estetik özellikler, yüzey dokusu/bitirme/boyama, renk stabilitesi/translusensi ve anatomik form açısından değerlendirilmiştir ve 1 olarak skorlanmıştır.

Sonuç: Komplike vakalarda multidisipliner bir yaklaşımla daha iyi fonksiyonel ve estetik sonuçlar elde edilebilmektedir.

Anahtar Kelimeler: Hipodonti, iliak greft, implant, ortodontik tedavi

AESTHETIC AND PROSTHETIC APPROACH IN A PATIENT WITH OCCLUSAL VERTICAL DIMENSIONAL LOSS

Elif Yılmaz[1], Meral Arslan Malkoç[1]

[1]Akdeniz Universty Faculty of Dentistry, Department of Prosthodontics

Objective: Tooth wear is a multifactorial loss of hard tooth structure resulting from direct contact between teeth, restorations, or prostheses during mastication or parafunctional habits. In some patients, the rate and severity of this wear becomes very evident. The aim of this study was to restore aesthetics, function and phonation with restorations to all upper teeth of a patient with reduced vertical dimension due to excessive occlusal wear.

Case: A 45-year-old male patient was admitted to the Akdeniz University Faculty of Dentistry, Prosthodontics Clinic with complaints of poor masticatory function and severe tooth wear. Clinical and radiologic examination revealed excessive tooth wear, missing teeth, an irregular occlusal plane and loss of vertical dimension After the teeth were prepared, they were kept for 2 weeks with polymethyl methacrylate (PMMA) provisional prostheses in an ideal vertical dimension. Then, all maxillary teeth were restored with zirconium substructured porcelain. The restoration was cemented with resin cement.

Conclusion: After prosthetic rehabilitation, the patient's proper centric relationship and occlusion were achieved. At the 3-month follow-up, the patient was satisfied with the function and new smile.

Keywords: Aesthetics, restoration, tooth wear

OKLUZAL DİKEY BOYUT KAYBI OLAN HASTADA ESTETİK VE PROTETİK YAKLAŞIM

Elif Yılmaz[1], Meral Arslan Malkoç[1]

[1]Akdeniz Üniversitesi Diş Hekimliği Fakültesi, Protetik Diş Tedavisi

Amaç: Diş aşınması, çiğneme veya parafonksiyonel alışkanlıklar sırasında dişler, restorasyonlar veya protezler arasındaki doğrudan temastan kaynaklanan sert diş yapısının çok faktörlü bir kaybıdır. Bazı hastalarda bu aşınmanın oranı ve ciddiyeti çok belirgin hale gelmektedir. Bu çalışmada aşırı okluzal aşınmalar nedeniyle dikey boyutu azalmış hastanın tüm üst dişlerine yapılacak restorasyonlar ile estetik, fonksiyon ve fonasyonun yeniden sağlanması amaçlanmıştır.

Olgu: 45 yaşında erkek hasta Akdeniz Üniversitesi Diş Hekimliği Fakültesi Protetik Diş Tedavisi kliniğine çiğneme fonksiyonu yetersizliği ve dişlerindeki şiddetli aşınma şikayetiyle başvurmuştur. Klinik ve radyolojik incelemede dişlerde aşırı derecede aşınma, eksik dişler, düzensiz bir oklüzal düzlem ve dikey boyut kaybı tespit edilmiştir. Dişler, prepare edildikten sonra ideal dikey boyutta olacak şekilde polimetil metakrilat (PMMA) geçici protezler ile 2 hafta bekletildi. Daha sonra tüm üst çenedeki dişler zirkonyum altyapılı porselen ile restore edildi. Restorasyon rezin siman ile simante edildi.

Sonuç: Protetik rehabilitasyon sonrası hastanın uygun sentrik ilişki ve oklüzyonu sağlanmıştır. 3 aylık takipte hastanın fonksiyondan ve yeni gülümsemesinden memun olduğu tespit edilmiştir.

Anahtar Kelimeler: Estetik, restorasyon, diş aşınması

REHABILITATION OF A FULLY EDENTULOUS PATIENT WITH FIXED IMPLANT SUPPORTED PROSTHESIS AND TORONTO BRIDGES: A CASE REPORT

Destina Suay Sarı[1], Hatice Sevmez[1]

[1]Bolu Abant izzet Baysal Universty Faculty of Dentistry

Introduction: Implant supported prostheses are successful treatment modalities that can be used for single tooth replacement to full mouth rehabilitation. Some of the other factors that determine the type of the prosthesis include the remaining amount of bone, the amount of interocclusal space, and the patient's wishes The recommended treatment for patients with severe alveolar ridge resorption is a hybrid prosthesis. Hybrid prostheses offer advantages such as reduced occlusal stress. They also provide functional and esthetic restorations.

Case Report: A 48 year old fully edentulous and male patient with six implants in each jaw was planned to have implant supported fixed prosthesis in the lower and upper jaws. 4 months after the implants were placed, it was decided to make a Toronto Bridges to lower jaw, taking into interarch distance. The main advantages of the Toronto Bridge are that it provides aesthetics by allowing the dentist to correct the implant exit profile and eliminates screw access holes. After impression making using the splinted open tray technique and establishing the vertical dimension of occlusion, multiunit abutments with proper gingival heights were used. Metal framework material produced by the milling method was rehearsed in the patient's mouth and occlusion were ensured. The necessary corrections were made on the dentin porcelain and the porcelain restorations were glazed. The Toronto substructure with screw holder was torqued in the mouth and the screw holes were closed with teflon and composite and cemented in the mouth with Zinc Phosphate Cement.

Conclusion: At the end of the treatment, more aesthetic results were obtained by imitating the gingival sulcus with gingival porcelain in the lower jaw. In cases of excessive alveolar bone loss, hybrid prostheses helped to balance the occlusal force and provide more esthetic and functional results. Patient satisfaction in terms of aesthetics and function was observed in the controls performed one week and three months later.

Metal framework intraoral view

Keywords: Toronto Bridges, Implant Supported Dental Prosthesis, Edentulous Jaw

TAM DİŞSİZ HASTANIN İMPLANT ÜSTÜ SABİT PROTEZ VE TORONTO HİBRİT PROTEZ İLE REHABİLİTASYONU: OLGU SUNUMU

Destina Suay Sarı[1], Hatice Sevmez[1]

[1]Bolu Abant İzzet Baysal Üniversitesi Diş Hekimliği Fakültesi

Giriş: İmplant destekli protezler, tam ağız rehabilitasyonundan tek diş replasmanına kullanılabilecek başarılı tedavi yöntemlerinden biridir. İmplant üstü protezlerin tipini belirlerken kalan kemik miktarı, arklar arası mesafe ve hastanın istekleri göz önünde bulundurulur. Şiddetli alveolar sırt rezorpsiyonu olan hastalar için önerilen tedavi hibrit protezdir. Hibrit protezlerin okluzal yüklerin şiddeti azaltmak, maliyete oranla fonksiyonel ve estetik restorasyonlar elde edilebilmesi gibi avantajları vardır.

Olgu: Tam dişsizlik şikayetiyle kliniğe başvuran alt ve üst çenede altı implantı bulunan 48 yaşında erkek hastaya implant destekli sabit protez planlandı. İmplantların koyulmasından dört ay sonra protez kliniğine gelen hastanın interark mesafede göz önünde bulundurularak alt çeneye Toronto hibrit protez yapılmaya karar verildi. Bu hibrit protez üretim tekniğinde alt yapı, üzerine bireysel kronların yapıştırılacağı ve yumuşak dokuları taklit etmek için pembe veya diş eti renginde porselen kullanılan vidalı bir iskeletten oluşmaktadır. Toronto Köprüsü'nün ana avantajları, diş hekiminin implant çıkış profilini düzeltmesine izin vererek estetiği sağlaması, vida erişim deliklerini ortadan kaldırmasıdır. Kaide ve mum duvarlarla dikey boyut belirlenmesinin ardından hastanın dişeti seviyesine uygun multiunit abutmentlar seçilerek açık ölçü tekniğiyle alt ve üst çeneden polivinil siloksan ölçü maddesiyle ölçüsü alındı. Milleme yöntemiyle üretilen metal alt yapı materyali hasta ağzında prova edilerek kapanış kontrolleri sağlandı. Pembe estetik model üzerinde üretildikten sonra metal ve porselenden oluşan köprüler hasta ağzında Toronto alt yapı üzerinde denendi. Dentin porseleninde gerekli düzeltmeler sağlanıp porselen restorasyonlar glaze işlemine tabi tutuldu. Vida tutuculu Toronto alt yapı ağız içinde torklanarak vida delikleri teflon ve kompozit ile kapatıldı ve Çinko Fosfat Siman ile ağız içinde simante edilip fazlalıklar kenarlardan temizlendi.

Sonuç: Tedavinin sonunda alt çenede dişeti porseleniyle birlikte gingival sulkus taklit edilerek daha estetik sonuçlar elde edildi. Hibrit protezler ile oklüzal yükün dengelenmesini sağlayarak ve aşırı alveol kemik kaybında daha estetik ve fonksiyonel sonuçlar sağlanmasına yardımcı oldu. Bir hafta ve üç ay sonra yapılan kontrollerde estetik ve fonksiyon açısından hasta memnuniyeti gözlendi.

Metal alt yapı ağız içi görünüm

Anahtar Kelimeler: Toronto Protez, İmplant destekli sabit protez, Tam dişsiz çene

PROSTHETIC REHABILITATION OF AN EDENTULOUS PATIENT USING IMPLANT-SUPPORTED ZIRCONIA-BASED PORCELAIN

Sabiha Zelal Ülkü Başkan[1], Baran Oğulcan Başverdi[1], Serdar Şabahat[1], Nurullah Gökçe[1]

[1]Dicle University

Abstract: Nowadays, implant-supported prosthesis applications are widely used in the treatment of completely edentulous cases. While planning treatment; The current and past systemic status of the patient should be questioned, the amount of vertical and horizontal bone loss should be examined, and the anticipated implant positions should be determined. The type of planned prosthetic restoration should be selected taking into account function, phonation and aesthetic expectations. Various systems such as metal-ceramic, zirconia-ceramic and monolithic zirconia can be used in the construction of implant-supported fixed prosthetic restorations. Nowadays, more aesthetic prostheses can be obtained by using ceramic systems with zirconia infrastructure instead of metal infrastructure.

Case Report: A 39-year-old male patient who did not have any systemic disease applied to our clinic for the rehabilitation of his full mouth missing teeth. As a result of the clinical and radiological examination, the patient's desire for a fixed prosthesis was evaluated and a total of 12 implants were planned to be placed in the patient, 6 each in the maxilla and mandible. Planned recovery procedures were performed in cooperation with the Oral and Maxillofacial Surgery Department of Our University. Considering the patient's aesthetic expectations, a feldspathic porcelain restoration with a zirconia substructure was designed as a result of various prosthetic procedures. The patient's function, phonation and aesthetic needs were met, and he was made to feel better psychologically and biologically.

Anahtar Kelimeler: "Implant, Zirkonia, Feldspathic Porcelain, Aesthetic"

TAM DİŞSİZ HASTANIN İMPLANT DESTEKLİ, ZİRKONYA ALTYAPILI PORSELENLE PROTETİK REHABİLİTASYONU

Sabiha Zelal Ülkü Başkan[1], Baran Oğulcan Başverdi[1], Serdar Şabahat[1], Nurullah Gökçe[1]

[1]Dicle Üniversitesi

Özet: Günümüzde, tam dişsizlik vakalarının tedavisinde, implant destekli sabit protez uygulamaları geniş kullanım alanı bulmaktadır. Tedavi planlanması yapılırken; hastanın mevcut ve geçmiş sistemik durumu sorgulanmalı, vertikal ve horizontal kemik kaybının miktarı incelenmeli, öngörülen implant pozisyonları belirlenmelidir. Planlanan protetik restorasyonun tipi, fonksiyon, fonasyon ve estetik beklentiler göz önünde bulundurularak seçilmelidir. İmplant destekli sabit protetik restorasyonların yapımında, metal-seramik, zirkonya-seramik ve monolitik zirkonya gibi çeşitli sistemler kullanılabilir. Günümüzde, metal altyapının yerine, zirkonya altyapılı seramik sistemlerin kullanımı ile daha estetik protezler elde edilebilmektedir.

Olgu Bildirimi: Herhangi bir sistemik rahatsızlığı bulunmayan 39 yaşındaki erkek hasta alt ve üst tam diş eksikliğinin rehabilitasyonu için kliniğimize başvurdu. Yapılan klinik ve radyolojik muayene sonucunda hastanın sabit protez isteği de değerlendirilerek, hastaya alt üst altı adet olmak üzere toplam 12 adet implant yerleştirilmesi planlandı. Üniversitemizin Ağız Diş ve Çene Cerrahisi Anabilim Dalı ile koopere bir şekilde planlanan iyileşme prosedürleri uygulandı. Hastanın estetik beklentileri göz önünde bulundurularak çeşitli protetik prosedürler sonucunda zirkonya altyapı üzerine feldspatik porselen bir restorasyon tasarlandı. Hastanın fonksiyon, fonasyon ve estetik gereksinimleri karşılanmış, psikolojik ve biyolojik olarak kendini daha iyi hissetmesi sağlanmıştır

Anahtar Kelimeler: “İmplant, Zirkonya, Feldspatik Porselen, Estetik”

PROSTHETIC REHABILITATION OF A PATIENT WHO HAD THE SUPERIOR PART OF THE EAR RESECTED DUE TO SQUAMOUS CELL CARCINOMA WITH 3D DIGITAL MEASUREMENT AND DESIGN: CASE REPORT

Elif Pilatin Şahin[1], Ebru Demet Çifter[1], Sina Saygılı[1], Emrah Baca[1], Ali Balık[1], Meltem Özdemir Karataş[1]

[1]Istanbul University, Faculty of Dentistry

Purpose: Maxillofacial prostheses are defined as prostheses fabricated to restorate some or all of the structures in the craniofacial area according to glossary of prosthodontics. Tissue integrity may be impaired due to acquired or congenital reasons, and these tissue loss may cause the patient to experience functional and aesthetic problems. The design of these prostheses may vary depending on the anatomical location, retention and support area, the material used. In this case, the fabrication of auricular prosthesis of the superior part of the left ear, using 3D digital impression and design traditional methods, is described. Our aim is; to provide the natural look of the ear to mimic its original by taking impression with a 3D camera and 3D modeling.

Case Report: A 65-year-old male patient, whose superior ear tissue was resected due to squamous cell carcinoma, applied to our clinic with aesthetic complaints. The use of adhesive is prescribed for retention. Digital impresion of the patient's healthy and defected ears were taken with a Trios 5 intraoral scanner (3Shape Trios A/S, Copenhagen, Denmark), and a 3D modeling of the defected left ear was made by taking the mirror image of the healthy ear with the 3D design program. A model was created using resin with a 3D printer, and then the wax-up model was obtained by removing the negative of the model with silicone. The prosthesis was finished with the surface textures and color transitions were performed with external coloring.

Conclusıon: Nowadays, it is possible to perform 3D measurement and design with digital workflow in the treatment of patients with maxillofacial defects. Rehabilitation of patients with defects in the maxillofacial region is very important for the continuation of their functions, aesthetic appearance and psychological well-being. In this patient, the missing ear tissue was completed with an auricular prosthesis with an aesthetic appearance very close to reality with digital scanning and 3D modeling.

Keywords: Auricular Prosthesis, Digital Measurement, 3D Printer

SKUAMOZ HÜCRELİ KARSİNOM NEDENİYLE KULAĞIN SUPERIOR KISMI REZEKE EDİLEN HASTANIN 3 BOYUTLU DİJİTAL ÖLÇÜ VE TASARIMI İLE PROTETİK REHABİLİTASYONU: OLGU SUNUMU

Elif Pilatin Şahin[1], Ebru Demet Çifter[1], Sina Saygılı[1], Emrah Baca[1], Ali Balık[1], Meltem Özdemir Karataş[1]

[1]İstanbul Üniversitesi, Diş Hekimliği Fakültesi

Amaç: Maksillofasiyal protezler protetik diş tedavisi sözlüğünde; çene ve yüz bölgesindeki yapıların bir kısmını veya tamamını restore etmek amacıyla yapılan protezler olarak tanımlanmaktadır. Doku bütünlüğü edinsel veya konjenital sebeplerle bozulabilmekte, bu doku kayıpları hastanın fonksiyonel ve estetik sorunlar yaşamasına sebep olabilmektedir. Bu protezlerin tasarımı ve kullanımı, defektin anatomik konumuna, retansiyon ve destek alanına, kullanılacak olan materyale göre değişiklik gösterebilmektedir.

Bu vakada skuamoz hücreli karsinom sebebiyle rezeke edilen sol kulağının superior kısmı için, 3 boyutlu dijital ölçü tasarım ve geleneksel bitim yöntemleri ile kulak protezi yapımı anlatılmaktadır. Bu vakada amacımız; 3 boyutlu kamera ile ölçü alınması ve 3 boyutlu modelleme ile kulağın orjinale en yakın rehabilitasyonunu sağlamaktır.

Olgu Sunumu: 65 yaşındaki, skuamoz hücreli karsinom nedeniyle kulağının superior kısmı rezeke edilen, erkek hasta estetik şikayetlerle kliniğimize başvurmuştur. Protez tutuculuğu için adeziv kullanımı öngörülmüştür. Hastanın sağlıklı ve defektli kulağının 3 boyutlu dijital ölçüleri Trios 5 intraoral tarayıcı (3Shape Trios A/S, Copenhagen, Denmark) ile alınmış, 3D tasarım programı ile sağlıklı kulağının ayna görüntüsü alınarak defektli sol kulağın 3 boyutlu modellemesi yapılmıştır. 3D yazıcı ile reçine kullanılarak model eldesi yapılmış daha sonra bu reçine modelin silikonla negatifi çıkarılarak mum modeli elde edilmiştir. Dış renklendirme ile yüzey tekstürleri ve renk geçişleri verilerek protez bitimi yapılmış, hastaya teslim edilerek hastanın tedavisi tamamlanmıştır. Hastaya protez ve adeziv kullanımı anlatılmış ve hijyen eğitimi verildikten sonra 6 aylık düzenli kontrollere çağrılmıştır.

Sonuç: Günümüzde çene yüz bölgesinde defekti olan ve maksillofasiyal protez tasarlanacak hastaların tedavisinde dijital iş akışı ile 3 boyutlu ölçüm ve tasarım yapabilmek mümkündür. Çene ve yüz bölgesinde defekti olan hastaların rehabilite edilmesi; fonksiyonlarının devam etmesi, estetik görünümlerine kavuşmaları ve psikolojik olarak kendilerini iyi hissedebilmeleri için çok önemlidir. Bu hastada eksik olan kulak dokusu dijital tarama ve 3 boyutlu modelleme ile gerçeğe çok yakın bir estetiği olan kulak protezi ile tamamlanmıştır.

Anahtar kelimeler: Kulak Protezi, Dijital Ölçü, 3D Yazıcı

OBTAINING SOFT TISSUE CONTOUR FOR ANTERIOR IMPLANT SUPPORTED FIXED PROSTHESIS: A CASE REPORT

Şuayip Can Öksüz[1], Haluk Barış Kara[1], Aybüke Ankun[1]

[1]Istanbul Medipol University

Nowadays, dental implants, which have long-term success and survival for the restoration of single tooth deficiencies, are a preventive treatment option in which the support teeth adjacent to the edentulous ridge are preserved.[1] The shortening of the osseointegration time with the improvements in the design and surface properties of dental implants shortens the prosthetic treatment process of patients with tooth deficiency, especially in the anterior region.2With careful evaluation of the general systemic and local dental status,aesthetically and functionally successful, long-term stable implant-supported anterior restorations can be produced with appropriate case selection.[3,4]

Purpose: To achieve an aesthetic finish restoration by creating an ideal soft tissue exit profile in anterior implant-supported fixed prostheses.

Material and Methods: After the osseointegration process was completed,the first procedures were started for shaping during the healing cap placement phase. After the first stage of the emergence profile was created with flowable composite around the healing cap,the healing cap was placed in the mouth.At the next appointment, Peek abutment and a tooth of appropriate size and color were selected from the acrylic set of teeth.After the temporary prosthesis was shaped with flowable composite for the appropriate emergence profile, the patient was given a follow-up appointment 2 weeks later.After a total of 10 weeks of follow-up appointments, an impression was taken with type A silicone for the permanent crown.The zirconia abutment from the laboratory was torqued with 30Ncm and the crown was cemented to the patient's mouth with resin cement.

Results: After the traditional healing period, the lost volume was restored to the peri-implant tissue by creating a soft tissue contour. Our patient found the restoration aesthetically and functionally successful.

Conclusion: Although the creation of a natural soft tissue contour in the anterior region gives good aesthetic results,it takes longer for the patient to reach the final prosthesis. However, this procedure allows the production of long-term permanent restorations both aesthetically and functionally.

Keywords: Anterior implant,soft tissue contour

Metal alt yapı ağız içi görünüm

ANTERİOR İMPLANT DESTEKLİ SABİT PROTEZLERDE YUMUŞAK DOKU KONTURUNUN OLUŞTURULMASI: VAKA SUNUMU

Şuayip Can Öksüz[1], Haluk Barış Kara[1], Aybüke Ankun[1]

[1]İstanbul Medipol Üniversitesi

Günümüzde tek diş eksikliklerinin restorasyonu için uzun süreli başarı ve sağ kalıma sahip olan dental implantlar dişsiz boşluğa komşu destek dişlerin korunduğu koruyucu bir tedavi seçeneğidir.1Dental implantların tasarımlarında ve yüzey özelliklerindeki gelişmelerle birlikte osseoentegrasyon süresinin kısalması, özellikle ön bölgede diş eksikliği olan hastaların protetik tedavi sürecini kısaltmaktadır.[2] Genel sistemik ve lokal dental durumu açısından dikkatli bir değerlendirme sonucu uygun vaka seçimi ile estetik ve fonksiyonel olarak başarılı, uzun dönem stabil implant destekli anterior restorasyonlar ortaya koyulabilir.[3,4]

Amaç: Anterior implant destekli sabit protezlerde ideal yumuşak doku çıkış profilini oluşturarak estetik bir bitim restorasyonu elde etmek.

Yöntem: Osseointegrasyon süreci tamamlandıktan sonra healing cap yerleştirilmesi aşamasında şekillendirme için ilk işlemlere başlanılmıştır. Healing cap in etrafına akışkan kompozit ile çıkış profilinin birinci aşaması oluşturulmasının ardından healing cap ağıza yerleştirilmiştir. Bir sonraki randevuda akril takım dişlerden uygun boyut ve renkteki bir diş ve peek abutment seçildi. Geçici protez uygun çıkış profili için akışkan kompozit ile şekillendirdikten sonra hastaya 2 hafta sonrası için kontrol randevusu verildi. Toplamda 10 haftalık bir kontrol randevuları sonrası daimi kron için a tipi silikon ile ölçüsü alındı. Labaratuardan gelen zirkonya abutment 30Ncm ile torklandı ve üst yapı hasta ağzına rezin siman ile uygulandı.

Sonuç: Geleneksel iyileşme periyodu sonrası yumuşak doku konturunun oluşturulması ile de implant çevresindeki dokuya kaybedilen hacim kazandırılmıştır

Tartışma: Anterior bölgede doğal yumuşak doku konturunun oluşturulması estetik olarak iyi sonuçlar verse de hastanın nihai proteze ulaşma süresi uzamaktadır. Ancak hem estetik hem de fonksiyonel olarak uzun dönemli kalıcı restorasyonlar üretilmesi sağlanmaktadır.

Anahtar Kelimeler: Anterior implant, yumuşak doku konturu

Metal alt yapı ağız içi görünüm

FULL DIGITAL WORKFLOW FOR IMPLANT SUPPORTED SCREW-RETAINED MONOLITHIC ZIRCONIA RESTORATIONS IN PATIENT WITH LIMITED MOUTH OPENING; {A CASE REPORT}

Burak Saygın[1], Ecem Kahya[1], Arman Fahrioğlu[2], Kıvanç Bektaş Kayhan[2], Tonguç Sülün[1]

[1]Istanbul University Department of Prosthodontics
[2]Istanbul University Department of Oral and Maxillofacial Surgery

With the integration of digital technologies into dentistry, predictable, repeatable, and standardized results have become achievable in prosthetic treatments (1). With the advancement of technology, new intraoral scanners have also been developed. While in the past, intraoral scanners could only take digital impression for single-tooth or short bridges, the increased capacity of scanners to capture impression of soft tissues now allows for digital impression of implant restorations in completely edentulous jaws (2).

The maximum mouth opening distance is taken when the patient opens their mouth fully, measuring between the incisal edges of the two incisor teeth. The maximum mouth opening distance varies in each population, and even within the same population, it can differ based on gender (3). In a cross-sectional study conducted in 2019, the average mouth opening distance was reported as 50.99 mm for males and 46.10 mm for females (3). However, in a different study conducted in 2022, it was stated that normal mouth opening ranges between 40 to 60 mm (two to three finger breadths), and many authors consider a maximum mouth opening of less than 35 mm trismus(4).

This case report presents a 75-year-old male patient who had been treated for tongue cancer in 2005 and developed trismus due to radiotherapy in the head and neck region. In this case, a fully digital workflow was used to produce 7-unit implant-supported screw-retained monolithic zirconia restorations.

Keywords: Trims, limited mouth opening, full digital workflow, intraoral scanners, implant supported restorations

KISITLI AĞIZ AÇIKLIĞINA SAHIP HASTADA TAM DIJITAL İŞ AKIŞIYLA ÜRETILEN İMPLANT ÜSTÜ VIDALI MONOLITIK ZIRKONYA RESTORASYON; {OLGU SUNUMU}

Burak Saygın[1], Ecem Kahya[1], Arman Fahrioğlu[2], Kıvanç Bektaş Kayhan[2], Tonguç Sülün[1]

[1]İstanbul Üniversitesi Protetik Diş Tedavisi Ana Bilim Dalı
[2]İstanbul Üniversitesi Ağız Diş ve Çene Cerrahisi Ana Bilim Dalı

Dijital teknolojilerin diş hekimliğine entegrasyonuyla birlikte tüm branşlarda olduğu gibi protetik tedavilerde kullanılan materyallerde de öngörülebilir, tekrarlanabilir ve standart kalitede sonuçlar elde edilmeye başlanmıştır(1). Gelişen teknolojilerle birlikte yeni ağıziçi tarayıcılar da üretilmeye başlanmıştır. Eskiden ağıziçi tarayıcılarla yalnızca tek üye ya da kısa köprü restorasyonlar için ölçü alınabiliyorken, tarayıcıların yumuşak dokuların ölçülerini alabilme kapasitesinin artmasıyla beraber şu an tam dişsiz çenelerde implant ölçüleri de rahatlıklıkla alınabilmektedir(2).

Maksimum ağız açıklığı miktarı hasta ağzını tamamen açtığında iki kesici dişin insizal kenarları arasından ölçülür. Maksimum ağız açıklığı miktarı popülasyondan popülasyona, hatta aynı popülasyon içinde farklı cinsiyetlere göre değişiklik gösterir(3). 2019 yılında yapılan kesitsel bir çalışmada ortalama ağız açıklığı miktarı erkeklerde 50,99mm kadınlarda ise 46,10mm olarak rapor edilmiştir(3). 2022 yılında yapılan farklı bir çalışmada ise maksimum ağız açıklığı miktarının 40 ile 60 mm arasında (2 ila 3 parmak genişliği) değiştiği söylenmiş ve 35 mm'den dar açıklıklar trismus olarak tanımlanmıştır(4).

Bu vaka raporunda 2005 yılında dil CA tanısıyla tedavi olmuş ve baş boyun bölgesinden aldığı radyoterapiye bağlı olarak trismus gelişmiş olan 75 yaşındaki erkek hastada tam dijital iş akışıyla üretilmiş 7 üye implantüstü vidalı monolitik zirkonya restorasyon sunulmaktadır.

Anahtar Kelimeler: Trismus, kısıtlı ağız açıklığı, tam dijital iş akışı, ağıziçi tarayıcı, implant üstü restorasyon

IS ANTERIOR REPOSITIONING SPLINT TREATMENT EFFECTIVE IN CASES OF DISC DISLOCATION WITH REDUCTION OF THE TEMPOROMANDIBULAR JOINT? : AN OVERVIEW OF THE LITERATURE

Emre Dikicier[1], Sibel Dikicier[2]

[1]Ministry of Health Istanbul Atasehir Oral and Dental Health Hospital, Department of Oral and Maxillofacial Surgery
[2]University of Health Sciences, Hamidiye Faculty of Dentistry, Department of Prosthodontics

Disc dislocation with reduction (DDWR) is one of the most common condyle-disc complex disorders among temporomandibular joint (TMJ) disorders. It is characterized by the fact that the disc is dislocated anterior to the condyle during the mouth opening, repositioned physiological position at maximum mouth opening, and returned to anterior position at mouth closing. The most common symptom is an initial and a reciprocal click sound on opening and closing. In addition, limited mouth opening range, mandibular deviation, myospasms and pain may observe. Anterior repositioning splint (ARS) is often preferred in DDWR conservative treatment. However, there are many different clinical aspects about the design and usage procedures of this appliance. The purpose of the study is to evaluate the clinical efficacy of ARS in the treatment of DDWR by examining the current literature. Three electronic databases, MedLine (PubMed), Embase, and Google Scholar were scanned for clinical studies for ARS treatments in DDWR cases covering the years 2005-2023. ARS has been widely used in the treatment of DDWR and has been accepted as a successful conservative treatment. However, in order to determine whether the corrected disc-condyle relationship is stable, treated patients must be subjected to a long-term follow up period.

Keywords: Temporomandibular disorders, disc dislocation with reduction, anterior repositioning splint

TEMPOROMANDİBULAR EKLEMİN REDÜKSİYONLU DİSK DİSLOKASYONU OLGULARINDA, ANTERİOR KONUMLANDIRMA SPLINTI TEDAVİSİ ETKİLI MİDİIR?: LITERATÜRE GENEL BAKIŞ

Emre Dikicier[1], Sibel Dikicier[2]

[1]Sağlık Bakanlığı İstanbul Ataşehir Ağız ve Diş Sağlığı Hastanesi, Ağız Diş ve Çene Cerrahisi Kliniği
[2]Sağlık Bilimleri Üniversitesi Hamidiye Diş Hekimliği Fakültesi, Protetik Diş Tedavisi Anabilim Dalı

Redüksiyonlu disk dislokasyonu (RDD) temporomandibular eklem (TME) düzensizlikleri arasında en sık görülen kondil-disk kompleksi bozukluklarından biridir. Ağzın açılması esnasında diskin kondilin anteriorunda yer alması, maksimum ağız açıklığında fizyolojik pozisyonuna gelmesi, ağzın kapatılması ile diskin tekrar anterior konuma dönmesi ile karakterizedir. Olgularda gözlemlenen en belirgin semptom; ağız açmada ve kapamada başlangıç ve resiprokal klik sesidir. Ayrıca ağız açmada kısıtlılık, mandibular deviasyon, kas spazmları ve ağrı görülebilir. Konservatif tedavisinde anterior konumlandırma splinti (AKS) sıklıkla tercih edilmektedir. Ancak bu apareyin tasarım ve kullanım prosedürleri hakkında görüş farklılıkları bulunmaktadır. Bu çalışmanın amacı, güncel literatür incelenerek AKS' nin, RDD tedavisinde klinik etkinliğinin değerlendirilmesidir. Literatür değerlendirmesi için, Medline (Pubmed), Embase, Google Scholar olmak üzere üç elektronik veritabanı, 2005-2023 yılları arasını içeren, RDD olgularında AKS tedavilerinin klinik olarak değerlendirildiği çalışmalar için tarandı. RDD tedavisinde AKS yaygın olarak kullanılmış ve başarılı bir konservatif tedavi olarak kabul edilmiştir. Ancak düzeltilmiş disk-kondil ilişkisinin stabil olup olmadığını belirlemek için tedavi edilen hastalar uzun dönem takip edilmelidir.

Anahtar Kelimeler: Temporomandibular düzensizlik, redüksiyonlu disk dislokasyonu, anterior konumlandırma splinti

IS ANTERIOR REPOSITIONING SPLINT TREATMENT EFFECTIVE IN CASES OF DISC DISLOCATION WITH REDUCTION OF THE TEMPOROMANDIBULAR JOINT?: AN OVERVIEW OF THE LITERATURE

Emre Dikicier[1], Sibel Dikicier[2]

[1]Ministry of Health Istanbul Atasehir Oral and Dental Health Hospital, Department of Oral and Maxillofacial Surgery
[2]University of Health Sciences, Hamidiye Faculty of Dentistry, Department of Prosthodontics

Disc dislocation with reduction (DDWR) is one of the most common condyle-disc complex disorders among temporomandibular joint (TMJ) disorders. It is characterized by the fact that the disc is dislocated anterior to the condyle during the mouth opening, repositioned physiological position at maximum mouth opening, and returned to anterior position at mouth closing. The most common symptom is an initial and a reciprocal click sound on opening and closing. In addition, limited mouth opening range, mandibular deviation, myospasms and pain may observe. Anterior repositioning splint (ARS) is often preferred in DDWR conservative treatment. However, there are many different clinical aspects about the design and usage procedures of this appliance. The purpose of the study is to evaluate the clinical efficacy of ARS in the treatment of DDWR by examining the current literature. Three electronic databases, MedLine (PubMed), Embase, and Google Scholar were scanned for clinical studies for ARS treatments in DDWR cases covering the years 2005-2023. ARS has been widely used in the treatment of DDWR and has been accepted as a successful conservative treatment. However, in order to determine whether the corrected disc-condyle relationship is stable, treated patients must be subjected to a long-term follow up period.

Keywords: Temporomandibular disorders, disc dislocation with reduction, anterior repositioning splint

ENDOCROWN RESTORATIONS FOR ENDODONTIC TREATED TEETH HAVING SEVERE CROWN DAMAGES: CASE REPORTS

Cansel BELGE[1], Emrah AYNA[1]

[1]Dicle University

Purpose: Aim of this case reports to evaluate the clinical performance of monolithic zirconium endocrowns in various clinical scenarios within the context of minimal invasive approach for the restoration of teeth with severe crown damage and endodontic treatment. Four different cases are presented in this case reports, intending to evaluate the clinical performance of monolithic zirconium endocrowns for one year.

Material and Methods: After oral and radiographic examinations of four patients with severe crown damages in their molar teeth, it was decided to restore them with endocrown restorations. Old composite fillings and decayed tooth tissues were removed and butt joint endocrown cavities were prepared with reference to the remaining healthy tooth tissues. All exposed dentin tissues were covered with flowable composite resin (3M™ Filtek™ Supreme Flowable Restorative, 3M ESPE, St. Paul, MN, USA) following the IDS (Immediate Dentin Sealing) protocol. Dental impressions were taken using polyvinyl siloxane (Elite HD+, Zhermack, Italy) impression material through conventional techniques and transferred to the stone casts. After scanning the stone casts with an extraoral scanner (Smartoptics Vinyl HR, Bochum, Germany), endocrown designs were finalized, and the restorations were manufactured from monolithic zirconium blocks (KATANA UTML Zirconia, Kuraray Noritake INC., Okayama, Japan). After completing marginal and occlusal adaptation during the clinical rehearsal phase of the manufactured endocrown restorations, the tooth enamel was etched with 37% orthophosphoric acid (K-etchant syringe, CLEARFIL MAJESTY, Kuraray, Okayama, JAPAN) and cemented according to the manufacturer's instructions using self-adhesive resin cement (G-CEM ONE TM, GC Corp, USA).

Results: Patients' satisfaction has been achieved due to the excellent biocompatibility, pleasant aesthetics, suitability, high fracture resistance and compression strength of monolithic zirconia restorations, which enable the creation of biological functional and aesthetic endocrown restorations. There were no mechanical or biological complications in one-year follow-up examinations.

Keywords: Minimally invasive procedure, endocrown, monolithic, zirconium

AŞIRI KRON HARABİYETİ OLAN KANAL TEDAVİLİ DİŞLERDE ENDOKRON UYGULAMALARI: OLGU SERİSİ

Cansel BELGE[1], Emrah AYNA[1]

[1]Dicle Üniversitesi

Amaç: Aşırı kron harabiyetine uğramış kanal tedavili dişlerin restorasyonunda giderek artan popülerliğe sahip olan minimal invaziv yaklaşım çerçevesinde dört farklı olgu sunarak modern diş hekimliği pratiğinde monolitik zirkonyum endokronların farklı klinik senaryolardaki etkinliğini belirleyebilmek amacıyla farklı vakaların bir yıl süreyle klinik performanslarını değerlendirmeyi hedeflemekteyiz.

Materyal-Metod: Dicle Üniversitesi Diş Hekimliği Fakültesi'ne molar dişlerinde geniş dolgu ve madde kaybı şikayetiyle başvuran dört hastanın oral muayeneleri sonucunda, dişlerin endodontik tedavilerinin başarılı olduğu ve fazla madde kaybının biyomekanik performansı zayıflattığı belirlenerek, kullanım ömrünü arttırmak amacıyla endokron restorasyonları ile restore edilmesine karar verildi. Dişlerdeki eski kompozit dolgular ve çürük diş dokuları temizlenerek kalan sağlıklı diş dokuları referans olacak şekilde butt joint endokron kaviteleri hazırlandı. Açığa çıkan tüm dentin dokuları IDS (İmmediate Dentin Sealing) protokolüne göre akışkan kompozit ile (3M™ Filtek™ Supreme Flowable Restorative, 3M ESPE, St. Paul MN, AMERİKA) ile örtülendi. Ölçüler polivinil siloksan (Elite HD+, Zhermack, İTALYA) ölçü maddesi kullanılarak tek aşamalı geleneksel yöntemlerle alınmış ve alçı modeller oluşturulmuştur. Laboratuvara gönderilen alçı modeller ekstraoral tarayıcı (Smartoptics Vinyl HR, Bochum, Germany) ile tarandıktan sonra endokron tasarımları tamamlanıp monolitik zirkonyum bloklardan (KATANA UTML Zirconia, Kuraray Noritake INC., Okayama, Japan) restorasyonların üretimi gerçekleştirilmiştir. Üretilen endokron restorasyonlarının klinik prova aşamasında marjinal uyum ve oklüzyon kontrolleri tamamlandıktan sonra diş minesi %37' lik ortofosforik asit ile (K-etchant syringe, CLEARFIL MAJESTY, Kuraray, Okayama, JAPONYA) asitlendi ve self adeziv rezin siman (G-CEM ONE TM, GC Corp, AMERİKA) kullanılarak üretici talimatları doğrultusunda simante edilmiştir.

Sonuç: Monolitik zirkonyum endokron restorasyonları, mükemmel biyouyumluluk, tatmin edici estetik, yüksek kırılma dayanıklılığı ve bükülme mukavemeti gibi özellikleri nedeniyle hastaların kaybedilen fonksiyonlarını ve estetik beklentilerini başarıyla karşılamıştır. Olguların 1 yıllık kontrolleri yapılmış bu kontrollerde mekanik ve biyolojik herhangi bir komplikasyon tespit edilmemiştir.

Anahtar Kelimeler: Minimal invaziv yaklaşım, endokron, monolitik, zirkonyum

IMMEDIATE LOADING AND GUM SHAPING IN SINGLE IMPLANT IMPLEMENTATION IN THE ANTERIOR MAXILLA

Gizem Çapa[1], Kubilay Barutcugil[1]

[1]Akdeniz University Faculty of Dentistry, Department of Prosthodontics

Introduction: Dental implants are one of the most suitable options for the treatment of single tooth deficiencies. In anterior deficiencies, it is challenging to achieve the natural contour of the soft tissues with implant-supported crowns. This is due to the loss of interdental papillae and volume loss in the supporting tissues following tooth extraction. This case report presents the prosthetic rehabilitation of a patient who underwent immediate implant placement and immediate temporary restoration construction and gingival contouring.

Method: The patient presented to our clinic with a coronal tooth fracture in tooth number 22 and extraction was indicated because the fracture line involved the root. Immediate implant was placed in our patient under the guidance of surgical guide in the same session of tooth extraction. The crown of the patient's own tooth, whose crown and root were separated during extraction, was shaped in accordance with the gingiva with flowable composite using a temporary peek abutment and an immediate temporary restoration was made. Thus, in an aesthetically important region such as the maxillary anterior, our patient's toothless period was shortened and soft tissue shaping was performed to provide an aesthetic and natural exit profile for the permanent restoration by shaping the gingiva.

Conclusion: With this treatment option, an aesthetic gingival form is achieved by shaping the soft tissue with an immediate temporary restoration using the patient's own crown without the need for an additional surgical procedure.

Keywords: Immediate loading, Gum contouring, Aesthetics

MAKSİLLA ÖN BÖLGEDE TEK İMPLANT UYGULAMASINDA İMMEDIAT YÜKLEME VE DİŞ ETİ ŞEKİLLENDİRİLMESİ

Gizem Çapa[1], Kubilay Barutcugil[1]

[1]Akdeniz Üniversitesi Diş Hekimliği Fakültesi, Protetik Diş Tedavisi Anabilim Dalı

Giriş: Tek diş eksikliklerinin tedavisinde dental implantlar en uygun seçeneklerden biridir. Ön bölgedeki eksikliklerde implant destekli kronlar ile yumuşak dokuların doğal konturunun sağlanabilmesi zorlayıcıdır. Bunun nedeni diş çekimini takiben gerçekleşen interdental papil kaybı ve destek dokularda hacim kaybının olmasıdır. Bu vaka raporunda immediat implant yerleştirilip ve immediat geçici restorasyon yapımı ile diş eti şekillendirilmesi yapılan hastanın protetik rehabilitasyonu sunulmaktadır.

Yöntem: Kliniğimize 22 numaralı dişinde koronel diş kırığı şikayetiyle başvuran hastamıza kırık hattının kökü içine almasından dolayı çekim endikasyonu konulmuştur. Hastamıza diş çekiminin yapıldığı seans cerrahi guide rehberliğinde immediat implant yerleştirilmiştir. Hastamızın çekimi yapılırken kron ve kök kısmı ayrılmış kendi dişinin kronu geçici peek abutment kullanarak akıcı kompozit ile diş etine uygun şekilde şekillendirilip immediat geçici restorasyon yapılmıştır. Böylece maksiller anterior gibi estetik açıdan önemli bir bölgede hastamızın dişsiz geçirdiği süreç kısaltılıp diş eti şekillendirilmesi yapılarak daimi restorasyon için estetik ve doğal bir çıkış profili sağlayabileceğimiz yumuşak doku şekillendirilmesi yapılmıştır.

Sonuç: Bu tedavi seçeneği ile ilave bir cerrahi işleme gerek kalmadan hastanın kendi kronu kullanılarak immediat geçici restorasyon ile yumuşak doku şekillendirilmesi yapılarak estetik bir diş eti formu sağlanmıştır.

Anahtar Kelimeler: İmmediat yükleme,diş eti şekillendirilmesi,estetik

REHABILITATION OF THE EXTRACTION SPACE WITH THE CROWN OF THE EXTRACTED TOOTH AFTER IMMEDIATE IMPLANTATION

Yiğit Ömür[1], Muhittin Toman[1], Ergün Dudak[2]

[1]Ege University Faculty of Dentistry Department of Prosthodontics
[2]Ege University Faculty of Dentistry Department of Oral and Maxillofacial Surgery

Introduction: Immediate loading is one of the most ideal treatments that can be performed to reduce aesthetic concerns and to provide an appropriate emergence profile by preventing the loss of supporting tissue when appropriate conditions are provided. In this study, using the crown of the extracted maxillary left central incisor during immediate loading following tooth extraction.

Material-Method: A 35-year-old female patient referred to the Restorative Dentistry clinic with the complaint of dark tooth color after retreatment of her upper left central incisor. Intracoronary tooth whitening was performed. Due to internal cervical resorption following the whitening treatment, an oblique fracture occurred. Extraction of tooth planned as no restorative or prosthetic treatment was possible. Immediate implant placement was planned to prevent supportive tissue loss following tooth extraction and immediate loading was planned if appropriate conditions were met. After extraction and implantation, it's decided that conditions were suitable for immediate loading because targeted torque values were reached while placing the dental implant (MIS, Bar-Lev, Israel). The space on the vestibule of implant was filled with allograft bone graft (Maxxeus, Ohio, USA) and PEEK abutment was placed. Required amount of tooth tissue was removed from the palatinal surface of the crown and bonded to PEEK abutment with flowable composite (RubyDent, Osaka, Japan). Composite addition and shaping the proper form were performed extraorally to give the restoration appropriate emergence profile. Polished provisional restoration was placed in the mouth and the occlusal contacts were removed to prevent negative effects on the osteointegration process. No healing problems were observed at 2-week postoperative follow-up.

Conclusion: Tooth loss in the upper anterior region causes severe aesthetic problems. When feasible immediate loading is one of the most ideal solutions among options that can performed following extraction in order not to compromise aesthetic values. In order to ensure ideal aesthetics during immediate loading, using the extracted tooth in the construction of a temporary prosthesis can be considered as an option.

Keywords: Immediate implantation, immediate loading, PEEK abutment

İMMEDIAT İMPLANT YERLEŞİMİNİ TAKİBEN BOŞLUĞUN ÇEKİLEN DİŞİN KRONU İLE REHABİLİTASYONU

Yiğit Ömür[1], Muhittin Toman[1], Ergün Dudak[2]

[1]Ege Üniversitesi Diş Hekimliği Fakültesi Protetik Diş tedavisi Anabilim Dalı
[2]Ege Üniversitesi Diş Hekimliği Fakültesi Ağız, Diş ve Çene Cerrahisi Anabilim Dalı

Giriş: İmmediat yükleme, uygun şartlar sağlandığında estetik kaygıları dindirmek ve destek doku kaybını önleyerek uygun çıkış profilini sağlayabilmek için yapılabilecek en ideal tedaviler arasındadır. Bu çalışmada üst çene sol santral dişi için çekim endikasyonu konulan bir hastada diş çekimini takiben immediat yükleme sırasında çekilen dişin kronunun kullanılması anlatılacaktır.

Materyal-Metod: Restoratif Diş Tedavisi anabilim dalı kliniğine, üst sol santral dişine retreatment tedavisi uygulandıktan sonra diş renginin koyulaşması şikayeti ile başvuran 35 yaşındaki kadın hastaya intrakoroner diş beyazlatması uygulandıktan sonra üst santral dişlere kompozit lamina tedavisi uygulanmıştır. Tedaviyi takiben gerçekleşen internal servikal rezorpsiyon sebebiyle kronun palatinal yüzeyinden başlayarak apikal ve labiale ilerleyen bir kırık gerçekleşmiştir. Restoratif veya protetik olarak herhangi bir tedavisi mümkün olmadığına kanaat getirilen üst sol santral dişin çekimi kararlaştırıldı. Diş çekimini takiben yumuşak ve sert doku kaybını engellemek için immediat implant yerleştirme ve uygun koşullar sağlanırsa immediat yükleme planlandı. Ege Üniversitesi Diş Hekimliği Fakültesi Ağız, Diş ve Çene Cerrahisi anabilim dalında gerçekleştirilen diş çekimini takiben dental implantı (MIS, Bar-Lev, İsrail) yerleştirirken hedeflenen tork değerine ulaşıldığı için vakanın immediat yüklemeye uygun olduğu kararlaştırıldı. Çekim kavitesinde implantın vestibülünde yer alan boşluk allograft kemik grefti (Maxxeus, Ohio, ABD) ile doldurulduktan sonra PEEK abutment (MIS, Bar-Lev, İsrail) yerine yerleştirildi. Diş çekimi sonrasında sağlam olan kronun palatinal yüzeyinden gerekli miktarda diş dokusu uzaklaştırıldı ve PEEK abutment ile akışkan kompozit (Ruby Dental Products, Osaka, Japan) kullanılarak birleştirildi. Restorasyona uygun çıkış formu vermek için kompozit ilavesi ve elmas frez (Dimei, Anyang, Çin) ile şekillendirmesi ağız dışında yapıldı. Polisajı tamamlanan geçici restorasyon ağza yerleştirilip osteointegrasyon sürecinin olumsuz etkilenmemesi için okluzal temasları kaldırıldı. Ameliyattan 2 hafta sonra yapılan kontrolde iyileşmede sorun gözlenmedi.

Sonuç: Üst anterior bölgeden diş kaybedilmesi, hastalarda ileri derecede estetik problem yaratmaktadır. Estetik değerlerden ödün verilmemesi için çekimi takiben yapılabilecek tedaviler arasında immediat implant yerleştirme ardından, uygun koşullar sağlanırsa immediat yükleme en ideal çözümlerden birisidir. İmmediat yükleme sırasında ideal estetiğin sağlanması için çekilen dişin geçici protez yapımında kullanılması bir seçenek olarak göz önünde bulundurulabilir.

Anahtar Kelimeler: İmmediat implantasyon, İmmediat yükleme, PEEK abutment

USAGE OF CUSTOM MULTI-UNIT ABUTMENT

Helin Özbeytemür[1], Süleyman Agüloğlu[1]

[1]Izmir Katip Celebi University Faculty of Dentistry

When preparing implant-supported prosthetic restorations, personalized abutment preparation may be necessary due to the circumstances. In this case, in case the implant had to be placed with more angulation than desired, prosthetic rehabilitation was performed with a multi-member implant-supported fixed screw retention restoration.

Keywords: Custom, Multi unit, Parallelism

KİŞİYE ÖZEL MULTI-UNIT DAYANAK KULLANIMI

Helin Özbeytemür[1], Süleyman Agüloğlu[1]

[1]İzmir Katip Çelebi Üniversitesi Diş Hekimliği Fakültesi

İmplant destekli protetik restorasyonlar hazırlanırken şartlar gereği kişiye özel dayanak hazırlığı zorunlu olabilmektedir. Bu olguda implantın arzu edildiğinden fazla açılanmayla yerleştirilmesi gerekliliği durumunda çok üyeli implant destekli sabit vida retansiyonlu restorasyonla protetik rehabilitasyonu yapılmıştır.

Anahtar Kelimeler: Dayanak, Multi unit, Paralellik

EVALUATION OF THE DISTRIBUTION OF PROSTHETIC DENTAL TREATMENT PATIENT PROFILE ACCORDING TO GENERATIONS AND COMMUNICATION APPROACHES WITH PATIENTS

Özge Eroğlu[1], Funda Bayındır[1]

[1]Atatürk University

Every generation has a different set of expectations and needs from their clinician. The ways to bridge this generational gap effectively and treat every type of patient optimally should be investigated.

The aim of this cross cetinal study is to categorize patients who seek clinical care according to their generations, thus creating awareness of generational differences among dentist.

A research study covering a 5-year period from 2014 to 2019 was conducted among the patients treated at Atatürk University's Department of Prosthetic Dental Treatment. These patients were categorized according to the generations they belong to.

In the study, 46.8% of the participants were male, while 53.2% were female. The study included 3.1% of the silent generation, 24.7% of baby boomers, 50.3% of Generation X, 20.5% of Generation Y, and 1.3% of Generation Z. The average age was 51.22, with the youngest participant being 12 and the oldest being 98.

The data were analyzed using IBM SPSS V23. In comparing gender across age groups, the Pearson Chi-Square test was utilized and examined with Bonferroni corrected Z-tests for multiple comparisons. Analysis results were presented as frequencies (percentages) for categorical variables and as mean ± standard deviation and median (minimum - maximum) for quantitative variables. The significance level was set at $p<0.050$.

The treatment needs, treatment expectations, and problems presented by each generation vary. When communicating with different generations, paying attention to the smallest details can be beneficial in every aspect. Understanding patients' concerns and showing empathy towards their experiences is considered important in bridging generational differences. Modern dental tools can be used to effectively inform patients about their oral health, which can help bridge the generational gap between dentists and patients.

Keywords: Generations, dental care, age groups, communication, dentist, patient, generation gap

Tablo 1. Tanımlayıcı istatistikler

	Frequency	Percentage
Gender		
Male	28896	46,8
Famale	32785	53,2
Date of birth		
Silent generation	1910	3,1
Baby boomer	15244	24,7
Generation X	31051	50,3
Generation Y	12670	20,5
Generation Z	806	1,3
	Mean ± S.Deviation	Median (Min-Max)
Age	51,22 ± 14,82	51 (12 - 98)

JENERASYONLARA GÖRE PROTEZ DİŞ TEDAVİSİ HASTASI PROFİLİ DAĞILIMININ VE HASTALARLA İLETİŞİM YAKLAŞIMLARININ DEĞERLENDİRİLMESİ

Özge Eroğlu[1], Funda Bayındır[1]

[1]Atatürk Üniversitesi

Her jenerasyonun klinisyenlerinden farklı beklentileri ve ihtiyaçları vardır. Bu jenerasyonlar arası boşluğu etkili bir şekilde kapatmanın ve her tür hastayı en iyi şekilde tedavi etmenin yolları araştırılmalıdır. Bu kesitsel çalışmanın amacı, klinik bakım arayan hastaları jenerasyonlarına göre kategorize etmek ve bu sayede diş hekimler arasındaki jenerasyon farklarına dikkat çekmektir. Atatürk Üniversitesi Protez Diş Tedavisi Bölümü'nde tedavi edilen hastalar arasında 2014'ten 2019'a kadar olan 5 yıllık bir dönemi kapsayan bir araştırma çalışması yapılmıştır. Bu hastalar, ait oldukları jenerasyonlara göre kategorize edilmiştir.

Çalışmada, katılımcıların %46.8'i erkekken, %53.2'si kadındı. Çalışmaya sessiz kuşak (%3.1), bebek patlaması kuşağı (%24.7), X kuşağı (%50.3), Y kuşağı (%20.5) ve Z kuşağı (%1.3) dahil edildi. Ortalama yaş 51.22'ydi ve en genç katılımcı 12 yaşındayken en yaşlısı 98 yaşındaydı.
Veriler, IBM SPSS V23 kullanılarak analiz edildi. Cinsiyeti yaş grupları arasında karşılaştırırken Pearson Ki-Kare testi kullanıldı ve çoklu karşılaştırmalar için Bonferroni düzeltilmiş Z-testleri ile incelendi. Analiz sonuçları, kategorik değişkenler için frekanslar (yüzdeler) ve nicel değişkenler için ortalama ± standart sapma ile medyan (minimum - maksimum) olarak sunuldu. Anlamlılık düzeyi $p<0.050$ olarak belirlendi.

Her jenerasyonun sunmuş olduğu tedavi ihtiyaçları, tedavi beklentileri ve karşılaştığı sorunlar farklılık gösterir. Farklı jenerasyonlarla iletişim kurarken, en küçük ayrıntılara dikkat etmek her açıdan faydalı olabilir. Hastaların endişelerini anlamak ve deneyimlerine karşı empati göstermek, jenerasyonlar arasındaki farkları kapatmada önemli olarak kabul edilir. Modern diş sağlığı araçları, hastalara ağız sağlıkları hakkında etkili bir şekilde bilgi vermek için kullanılabilir, bu da diş hekimleri ile hastalar arasındaki jenerasyonel farkları kapatmaya yardımcı olabilir.

Anahtar Kelimeler: Jenerasyon, diş tedavisi, yaş grupları, iletişim, diş hekimi, hasta, jenerasyon farkı

Tablo 1. Tanımlayıcı istatistikler

	Frequency	Percentage
Gender		
Male	28896	46,8
Famale	32785	53,2
Date of birth		
Silent generation	1910	3,1
Baby boomer	15244	24,7
Generation X	31051	50,3
Generation Y	12670	20,5
Generation Z	806	1,3
	Mean ± S.Deviation	Median (Min-Max)
Age	51,22 ± 14,82	51 (12 - 98)

PROSTHETIC REHABILITATION OF A PATIENT WITH POLYDIASTEMA AMELOGENESIS IMPERFECTA: A CASE REPORT

Rojda Yılmaz[1], Ayça Deniz İzgi[1]

[1]Department of Prosthodontics, Faculty of Dentistry, Dicle University, Diyarbakır

Abstract: Amelogenesis imperfecta(AI) is a genetic abnormality of enamel development that shows hereditary transmission and affects the structure, amount and composition of the primary and permanent teeth enamel. Its prevalence is aproximately to be around 1/14,000. Phenotypically, this disease is classified into hypoplastic, hypocalcified, hypomaturation, and hypoplastic-hypomaturation types, associated with taurodontism (Witkop, 1989). The most common form of AI is the hypoplastic type.

Case Report: A 27-year-old female patient presented to the Department of Prosthodontics, Faculty of Dentistry, Dicle University with complaints of widespread discoloration and irregular wear on her teeth, causing tooth sensitivity and aesthetic concerns. After radiographic and clinical examination, the patient was informed about different prosthetic restorations, and as a result, 16-units zirconia based ceramic restoration was made.

Result: In cases of developmental enamel defects like this, the primary goal should be to address aesthetic and functional problems and restore psychosocial confidence. Even though less invasive treatment options should be prioritized in these cases requiring a multidisciplinary approach, prosthetic restorations still hold importance in terms of longevity and treatment success.

Figure - 1

Control session

Keywords: Amelogenesis Imperfecta, Hypoplastic type Amelogenesis Imperfecta, Zirconia-based prosthetic restorations

POLİDİASTEMALI AMELOGENEZIS İMPERFEKTA HASTASININ PROTETİK REHABİLİTASYONU: OLGU SUNUMU

Rojda Yılmaz[1], Ayça Deniz İzgi[1]

[1]Dicle Üniversitesi Diş Hekimliği Fakültesi, Protetik Diş Tedavisi Ana Bilim Dalı, Diyarbakır

Özet: Amelogenezis İmperfekta(Aİ); kalıtımsal geçiş gösteren, süt ve daimi dişlerdeki minenin yapısını, miktarını ve bileşimini etkileyen genetik bir mine anomalisidir. Yaygınlığı 1/14.000 civarındadır. Bu hastalık fenotipik olarak; hipoplastik, hipokalsifiye, hipomatür ve taurodontizmle birlikte hipoplastik- hipomatür tip olarak gruplandırılır. (Witkop, 1989). En sık görülen Aİ şekli hipoplastik türde olanıdır.

Olgu Sunumu: 27 yaşındaki kadın hasta tüm dişlerindeki yaygın lekeler ve düzensiz aşınmalar sebebiyle oluşan diş hassasiyeti ve estetik şikayet ile D.Ü Diş Hekimliği Fakültesi Protetik Diş Tedavisi Kliniğine başvurdu. Radyografik ve klinik incelemeden sonra hasta farklı protetik restorasyonlar hakkında bilgilendirildi ve sonuç olarak 16 üye zirkonya alt yapılı seramik kron yapıldı.

Sonuç: Bu tip gelişimsel mine defektlerinde, estetik ve fonksiyonel problemlerin giderilerek, psikososyal güvenin yeniden kazandırılabilmesi öncelikli amaç olmalıdır. Multidisipliner yaklaşım gerektiren bu vakalarda tedavi seçenekleri arasında öncelik en az girişimsel yöntemlere ait olsa da kullanım ömrü ve tedavi başarısı açısından düşünüldüğünde protetik restorasyonların yeri önemini korumaktadır.

Figür - 1

Kontrol seansı

Anahtar Kelimeler: Amelogenezis İmperfekta, Hipoplastik tip Amelogenezis İmperfekta, Zirkonya alt yapılı protetik restorasyonlar

AESTHETIC REHABILITATION OF A PATIENT WITH CONGENITAL MISSING CANINE TOOTH

Mustafa Yiğit Elmas[1]

[1]Ataturk University

Missing teeth in the anterior group of teeth create serious problems both functionally and aesthetically. We have more than one option to solve such problems and we can decide according to the patient's request and indication. The aim of this case report is to restore aesthetics to a patient with missing canine teeth with a zirconium adhesive bridge.

Case Report: A 28-year-old male patient applied to Atatürk University Faculty of Dentistry, Department of Prosthodontics with the complaint of missing canine tooth. In the anamnesis taken from the patient, it was determined that he did not have time for implant and bridge restoration due to his personal situation and was looking for a quick solution. Clinical and radiographic examination revealed a missing tooth number 23. The patient did not want both the surgical procedure and tooth damage. After discussions with the patient, an adhesive bridge was planned. The patient did not undergo any preparation procedure. An impression was taken with Elite HD+ (Zhermack), a vinylpolysiloxane-based type A impression material. Zirconium was preferred as the material for aesthetic purposes. The prepared restorations were tried in the mouth and color matching was evaluated. Occlusal and proximal contacts were checked and then cemented with Panavia V5 (Kuraray). The patient's aesthetic expectations were met.

Conclusion: Adhesive bridges have become a more reliable solution for the restoration of single tooth deficiencies with the advancement of bonding technologies. In terms of restoring the aesthetics of the anterior region, the adhesive bridge produced with zirconium material can be quite sufficient and successful in providing the natural aesthetics of the teeth without any preparation. Although there are different solutions available, it should not be forgotten that the right indication at this point may vary socially from patient to patient.

Keywords: Missing tooth, aesthetics, adhesive bridge, zirconium

KONJENİTAL KANİN DİŞ EKSİKLİĞİ BULUNAN HASTANIN ESTETİK REHABİLİTASYONU

Mustafa Yiğit ELMAS[1]

[1]Atatürk Üniversitesi

Ön grup dişlerde görülen diş eksiklikleri hem fonksiyonel hem de estetik açıdan ciddi sorunlar yaratmaktadır. Böyle sorunların çözümünde elimizde birden fazla seçenek mevcuttur ve hastanın isteğine ve endikasyona göre karar verebiliriz. Bu olgu sunumundaki amaç kanin diş eksikliğinden şikâyeti olan hastaya estetiğin zirkonyum adeziv köprü ile yeniden kazandırılmasıdır.

Olgu Sunumu: 28 yaşında erkek hasta Atatürk Üniversitesi Diş hekimliği fakültesi Protetik Diş Tedavisi bölümüne kanin diş eksikliği şikayetiyle başvuru yaptı. Hastadan alınan anamnezde kişisel durumundan dolayı implant ve köprü restorasyona vakti olmadığı ve hızlı bir çözüp aradığı belirlendi. Klinik ve radyografik muayenede 23 numaralı diş eksikliği tespit edildi. Hasta hem cerrahi işlemi hem de dişlerinin zarar istemiyordu. Hastayla yapılan görüşmeler sonucu adeziv köprü planlandı. Hastaya herhangi bir preparasyon işlemi yapılmadı. Vinilpolisiloksan esaslı A tipi ölçü maddesi olan Elite HD+ (Zhermack) ile ölçü alındı. Materyal olarak estetik amacıyla zirkonyum tercih edildi. Hazırlanan restorasyonlar ağız içinde denendi renk uyumları değerlendirildi. Oklüzal ve proksimal temaslar kontrol edildi ardından Panavia V5 (Kuraray) ile simante edildi. Hastanın estetik beklentisi karşılandı.

Sonuç: Tek diş eksikliklerinin restorasyonu konusunda adeziv köprüler bonding teknolojilerinin ilerlemesiyle daha güvenilir bir çözüm olmaya başladı. Ön bölge estetiğini restore etmek açısından zirkonyum materyali ile üretilen adeziv köprü, herhangi bir preparasyon yapmadan dişlerin doğal estetiğinin sağlanması noktasında oldukça yeterli ve başarılı olabilmektedir. Farklı çözümler mevcut olmasına rağmen bu noktada doğru endikasyonun hastadan hastada sosyal olarak değişebileceği de unutulmamalıdır.

Anahtar Kelimeler: Diş eksikliği, estetik, adeziv köprü, zirkonyum

AESTHETIC AND FUNCTIONAL REHABILITATION OF AVULSED TEETH AS A RESULT OF TRAUMA

Elif Yılmaz[1], Meral Arslan Malkoç[1], Göksel Şimşek Kaya[2], Mahmut Erkal[2]

[1]Akdeniz Universty Faculty of Dentistry, Department of Prosthodontics
[2]Akdeniz Universty Faculty of Dentistry, Department of Oral and Maxillofacial Surgery

Objective: Dental trauma is one of the most frequently encountered conditions in dentistry. Injuries to the teeth and surrounding tissues are the most common orofacial injuries. Traumas that may result in fracture, displacement and tooth loss may have negative functional, aesthetic and psychological effects on patients. In this case report, it is aimed to rehabilitate the lost aesthetic and functional properties of a patient admitted to the clinic as a result of trauma with implant-supported zirconia restorations.

Case: A 23-year-old female patient applied to Akdeniz University Faculty of Dentistry for restoration of avulsed teeth and bone tissue loss due to a traffic accident. As a result of the examination, it was seen that she lost teeth numbered 41, 31 and 32 and the supporting bone. Implant planning was made at sites 41 and 32. When the osseointergation period was completed, a vestibuloplasty operation was planned to increase the width of the adherent gingiva. In order to protect the buccal and lingual sulcus, an acrylic appliance was produced on the implant impression pieces and placed in the mouth during the operation. After 4 weeks of using the appliance, tooth number 42 and the implant restorations were restored with zirconium substructured porcelain.

Conclusion: As a result of the treatment, the patient's aesthetic and functional problems were resolved. Neither clinical nor radiologic examination revealed any negative findings at the 3 and 6-month follow-up visits.

Keywords: Trauma, implant, zirconia, restoration

TRAVMA SONUCU AVÜLSE OLAN DİŞLERIN ESTETİK VE FONKSİYONEL OLARAK REHABİLİTASYONU

Elif Yılmaz[1], Meral Arslan Malkoç[1], Göksel Şimşek Kaya[2], Mahmut Erkal[2]

[1]Akdeniz Üniversitesi Diş Hekimliği Fakültesi, Potetik Diş Tedavisi
[2]Akdeniz Üniversitesi Diş Hekimliği Fakültesi, Ağız, Diş ve Çene Cerrahisi

Amaç: Dental travmalar diş hekimliğinde sıkça karşılaşılan durumlardan biridir. Orafasial bölge yaralanmalarının başında dişlerin ve çevre dokularının yaralanmaları gelir. Kırık, yer değiştirme ve diş kaybıyla sonuçlanabilen travmalar, hastalarda fonksiyonel, estetik ve psikolojik açıdan negatif etkiler meydana getirebilir. Bu vaka sunumunda, travma sonucu kliniğe başvuran hastanın yitirdiği estetik ve fonksiyonel özelliklerin, implant üstü zirkonyum restorasyonlar ile rehabilite edilmesi amaçlanmıştır.

Olgu: 23 yaşındaki kadın hasta geçirdiği trafik kazası sonucu avulse olan diş ve kemik dokusu kaybının restorasyonu için Akdeniz Üniversitesi Diş Hekimliği Fakültesine başvurmuştur. Yapılan muayene sonucu 41,31 ve 32 numaralı dişileri ve destekleyen kemiği kaybettiği görülmüştür. 41 ve 32 numaralı bölgelere implant planlaması yapılmıştır. Osseointergasyon süresi tamamlanınca yapışık diş eti genişliğini artırmak için vestibüloplasti operasyonu planlanmıştır. Bukkal ve lingual sulkusun korunması amacıyla implant ölçü parçalarının üzerine akrilik bir aperey üretilmiş ve operasyon sırasında ağza yerleştirilmiştir. Apereyin 4 haftalık kullanımından sonra; 42 numaralı diş ve implantüstü restorasyonlar zirkonyum alt yapılı porselen ile restore edilmiştir.

Sonuç: Yapılan tedavi sonucunda hastanın estetik ve fonksiyonel s¸ikayetleri giderildi. Hastanın 3 ve 6 aylık kontrollerinde klinik ne radyolojik muayene sonucunda herhangi bir olumsuzluk izlenmedi.

Anahtar Kelimeler: Travma, implant, zirkonya, restorasyon

PROSTHETIC REHABILITATION OF MAXILLARY DEFECT OCCURRING AS A RESULT OF NASOPHARYNGEAL CANCER (CASE REPORT)

Mehmed Çanakçı[1], Doğu Furkan Kaya[1], Buse Atak Ay[1]

[1]Marmara University Faculty of Dentistry, Department of Prosthodontics

Purpose: The passage connecting the nose and mouth areas is called the nasopharynx. Nasopharyngeal cancer, which occurs in the nasopharynx region, is among the most common types of cancer. Since the nasopharyngeal surgery is limited due to nasopharynx anatomical location, tumors in this region are treated primarily with radiotherapy. In this case report, the prosthetic rehabilitation of the maxillary defect of a 57-year-old male patient who had a defect in his maxilla as a result of nasopharyngeal cancer is described.

Material and Method: In 2018, the patient was applied to the hospital due to the sinusitis surgery. After the surgery, nasopharyngeal cancer was diagnosed and the patient have got chemotherapy and radiotherapy. In 2022, the patient was reffered to Marmara University Faculty of Dentistry with complaints about function and phonation problems. Before the impression of the maxilla was taken, defect area was covered with vaseline gauze to prevent tissue irritation. The anatomical impression of the maxilla was taken with prefabricated impression trays and individual trays are prepared. The part of the individual tray extending towards the defect area was molded with impression compound material and the final impression was taken with irreversible hidrocolloid impression material. The palatal region of the partial denture was extended in the form of a mesh through the defect area. After metal framework try-in, vertical and jaw relations was determined. The tooth arrangement, the try-in and process sessions was achieved. The defect area was relined with tissue conditioner material for 24 hours to obtain mucodynamic impression. Then, permanent soft lining material (Molloplast-B) was applied and the obturator was delivered to the patient.

Conclusion: In patients with oronasal openings due to nasopharyngeal cancer are successfully rehabilitated with maxillofacial prosthesis in terms of function and phonation.

Keywords: “Maxillary defect”, “Nasopharyngeal cancer”, “Prosthetic rehabilitation”

NAZOFARENKS KANSERİ SONUCU MEYDANA GELEN MAKSİLLER DEFEKTİN PROTETİK REHABİLİTASYONU (VAKA RAPORU)

Mehmed Çanakçı[1], Doğu Furkan Kaya[1], Buse Atak Ay[1]

[1]Marmara Üniversitesi Diş Hekimliği Fakültesi, Protetik Diş Tedavisi Ana Bilim Dalı

Amaç: Burun boşluğu ve ağız boşluğunu birleştiren geçiş bölgesine nazofarenks denir. Nazofarenks bölgesinde oluşan nazofarenks kanseri oldukça sık görülen kanser türleri arasında yer almaktadır. Nazofarenksin anatomik lokalizasyonu nedeni ile cerrahi tedavi olanakları sınırlı olabildiği için, bu bölgedeki tümörler primer olarak radyoterapi ile tedavi edilirler. Bu olgu sunumunda nazofarenks kanseri sonucu maksillasında defekt oluşan 57 yaşındaki erkek hastanın maksiller defektinin protetik olarak rehabilitasyonu anlatılmaktadır.

Materyal ve Metod: 2018 yılında sinüzit ameliyatı olmak için hastaneye başvuran hastaya yapılan ameliyat sonucunda nazofarenks kanseri tanısı konulmuş ve hasta kemoterapi ve radyoterapi tedavisi görmüştür. 2022 yılında hasta fonksiyon, fonasyon şikayetleri ile Marmara Üniversitesi Diş Hekimliği Fakültesi'ne başvurmuştur. Defekt bölgesinde oluşabilecek doku irritasyonunu önlemek ve ölçü maddesinin defekt bölgesine kaçmasını engellemek için defekt vazelinli gazlı bezle kapatılmış, standart dişsiz ölçü kaşıkları ve irreversible hidrokolloid materyali ile hastadan üst çenenin anatomik ölçüsü alınarak kişisel ölçü kaşıkları hazırlanmıştır. Yapılan bireysel kaşığın defekt bölgesine doğru uzanan bölümü stenç ile şekillendirilmiş ve irreversible hidrokolloid ölçü maddesi ile final ölçüsü alınmıştır. Hastaya yapılan bölümlü protezin palatal bölgesi kafes şeklinde defekt alanına doğru uzatılmıştır. İskelet prova yapıldıktan sonra hastadan dikey boyut, kapanış alınmış ve daha sonra diş dizimi yapılmıştır. Dişli prova yapıldıktan sonra protez muflaya alınmıştır. Mufladan gelen protez defekt alanı ile uyumlu olacak şekilde doku düzenleyici materyali ile şekillendirilmiş ve hastanın obtüratörü 24 saat kullanması sağlanarak ilgili bölgenin mukodinamik ölçüsü elde edilmiştir. Daha sonra obtüratöre daimi yumuşak astar materyali (Molloplast-B) uygulanarak protez hastaya teslim edilmiştir.

Sonuç: Nazofarenks kanseri sonucu maksillada meydana gelen oronasal açıklıkların kapatılmasında, fonksiyon ve fonasyonun rehabilite edilmesinde vakaya uygun şekilde planlanan çene yüz protezleri ile başarılı bir tedavi sonucu elde edilir.

Anahtar Kelimeler: "Maksiller defekt", "Nazofarenks kanseri", "Protetik rehabilitasyon"

EFFECT OF SURFACE TREATMENT WITH THERMAL AGING ON THE SHEAR BOND STRENGTH OF VENEERING COMPOSITE RESIN TO HIGH PERFORMANCE POLYMERS AND COMPARISON OF SURFACE ROUGHNESS AND CONTACT ANGLE OF MATERIALS

Sebahat Fındık Aydıner[2], Zeynep Yeşil[1]

[1]Ataturk/Recep Tayyip Erdoğan
[2]Ataturk

Aim: This study investigated effects of thermal aging on bonding strength of a composite resin with different surface treatments to high-performance polymer materials, evaluating the relationship between bond strength, surface roughness, and contact angle.

Material and Methods: 170 samples sized 7x7x2mm were prepared from two high-performance polymers (PEEK, PEKK). Samples were sandblasted with 110 µm aluminium oxide. Divided into 5 subgroups according to surface modification; control, hydrofluoric acid, tribochemical sandblasting, Nd:YAG laser, Er:YAG laser. Surface roughness and contact angle measurements with SEM analysis were performed. After applying adhesive agent, the composite resin was polymerized. All samples were soaked in distilled water at 37°C for 24 hours. Half were subjected to 5000 thermal aging cycles. Bond strength recorded in the Universal tester. Data was analysed with IBM-SPSS-V23 program. Conformity to normal distribution was evaluated using the Shapiro-Wilk test. Analysis of variance in obtained data provided the evaluation. Multiple comparisons were analysed with the Tukey-HSD test. The Pearson correlation coefficient was used in evaluating the relationship between bond strength, roughness, and contact angle.

Results: Material difference and thermal aging is insignificant ($p>0.05$). Applied surface treatment is significant ($p<0.001$). Material surface, material thermal aging process interactions are significant ($p<0.01$). Other interactions are insignificant ($p>0.05$) determined statistically. There weren't significant relationships between roughness and bond strength ($p=0.760$), contact angle and bond strength ($p=0.113$). A significant relationship ($p=0.027$) was found between contact angle and surface roughness.

Conclusion: The highest bond strengths were in Group 5 samples using PEEK material without thermal aging.

Keywords: Adhesion, composite dental resin, polyetheretherketone, polyetheretherketone, wettability

YÜKSEK PERFORMANSLI POLİMERLERİN KOMPOZİT REZİNLE BAĞLANTISINA YÜZEY İŞLEMLERI İLE TERMAL YAŞLANDIRMANIN ETKİSİNİN İNCELENMESİ VE YÜZEY PÜRÜZLÜLÜĞÜYLE TEMAS AÇISININ KARŞILAŞTIRILMASI

Sebahat Fındık Aydıner[2], Zeynep Yeşil[1]

[1]Atatürk/Recep Tayyip Erdoğan
[2]Atatürk

Amaç: Bu çalışma, yüksek performanslı polimerlerle kompozit rezin arasındaki bağlanma dayanımına farklı yüzey ile termal yaşlandırma işlemlerinin etkisinin incelenmesi, bağlanma dayanımı, yüzey pürüzlülüğü ve temas açısı arasındaki ilişkinin değerlendirilmesi amacıyla yapıldı.

Materyal ve Metot: İki farklı yüksek performanslı polimerden (polieter eter keton ve polieter keton keton) 7x7x2 mm boyutlarında toplam 170 adet örnek hazırlandı. Örneklerin yüzeylerine 110 µm boyutlarında alüminyum oksit partikülleri ile kumlama işlemi uygulandı. Kendi içinde rastgele beş gruba (kontrol, hidroflorik asit, tribokimyasal kumlama, Nd: YAG lazer, Er: YAG lazer) ayrılarak numaralandırılan örneklerin yüzey pürüzlülüğü ile temas açısı ölçümleri yapıldı. Taramalı Elektron Mikroskobu (SEM) görüntüleri alındı. Adeziv ajandan sonra kompozit rezin uygulanarak polimerize edildi. 37°C'de distile suda 24 saat bekletilen örneklerin yarısına 5000 döngü termal yaşlandırma işlemi uygulandı. Örneklerin bağlanma dayanımları tespit edildi. Veriler IBM SPSS V23 programı ile analiz edildi. Elde edilen verilerin değerlendirilmesinde varyans analizi kullanıldı. Çoklu karşılaştırmalar Tukey HSD testi ile incelendi. Bağlanma dayanımı, pürüzlülük ve temas açısı arasındaki ilişkinin değerlendirilmesinde Pearson korelasyon katsayısı kullanıldı.

Bulgular: Bağlanma dayanımına; materyal farklılığının ve termal yaşlandırma işleminin etkisinin anlamsız ($p>0.05$), uygulanan yüzey işleminin anlamlı ($p<0.001$), materyal ile yüzey, materyal ile termal yaşlandırma işlemi etkileşimlerinin anlamlı ($p<0.01$) diğer etkileşimlerin anlamsız ($p>0.05$) olduğu istatistiksel olarak belirlendi. Pürüzlülük ile bağlanma dayanımı ($p=0.760$), temas açısı ile bağlanma dayanımı ($p=0.113$) arasında anlamlı bir ilişki saptanmadı. Temas açısı ile yüzey pürüzlülüğü arasında anlamlı bir ilişki ($p=0.027$) tespit edildi.

Sonuç: Termal yaşlandırma işlemi uygulanmayan PEEK materyalinden hazırlanan Grup 5 (Alüminyum Oksit Kumlama+ Er: YAG Lazer) örneklerde en yüksek bağlanma dayanımı değerleri elde edildi.

Anahtar Kelimeler: Bağlantı, ıslanabilirlik, kompozit dental rezin, polieter eter keton, polieter keton keton

REHABILITATION OF LIMITED INTER-JAW SPACE WITH ALL-ON-4 RESTORATIONS: A CASE REPORT

Ayşe Gözde Türk[1], Doğa Bulakbaşı[1], Tayfun Günbay[2]

[1]Ege University Faculty of Dentistry Department of Prosthetic Dentistry
[2]Ege University Faculty of Dentistry Department of Oral and Maxillofacial Surgery

Introduction: Insufficient inter-jaw space presents a significant challenge for conventional implant restorations in individuals with edentulism. All-on-4 fixed restorations, utilizing only four implants, offer a comprehensive solution in cases where space is limited. This case presentation outlines the rehabilitation stages involving All-on-4 fixed prosthetic restorations in a patient with inadequate inter-jaw space.

Case Presentation: A 48-year-old female patient with complete edentulism referred treatment at the Prosthetic Dentistry Clinic at Ege University Faculty of Dentistry. Clinical and radiographic examinations revealed that conventional complete dentures and implant-supported fixed prosthetic restorations were insufficient to address the inter-jaw space between two jaws. Upon referral to our University's Oral and Maxillofacial Surgery department, radiological evaluation led to the decision to place four implants in both the jaws. Preoperative surgical guide plates were utilized, and the surgery involved placing four implants in both jaws (BioArt Standard Bone Level implant, BioArt, Turkey), with the distal two implants applied at a 45° angle, completing the procedure.

After a 3-month osseointegration period, multi-unit abutments of appropriate dimensions and angulations were selected to match the patient's gingival levels. Impression posts were placed and using modified standard trays and a flowable impression material (Zhermack, Badia Polesine, Italy), open tray technique impressions were obtained. Acrylic bases for the jaws, along with a record of the inter-jaw relationship using a wax wall, were created. Eight cast bar-supported metal frameworks were secured onto the multi-unit abutments. Next session assessments were made for occlusion, centric relation, lateral movements, aesthetics, and vertical dimension. The completed prostheses were later affixed onto the multi-unit abutments, with screw holes sealed using composite (RubyFlow, Istanbul, Turkey). Follow-up appointments were scheduled for the 1st week, 3rd month, and 6th month.

Conclusion: All-on-4 restorations offer a successful rehabilitation option for individuals with limited inter-jaw space. This restoration method proves to be an effective means of improving the quality of life for individuals dealing with edentulism and restricted inter-jaw space.

Keywords: All on 4, overdenture, implant

ÇENELER ARASI MESAFE YETERSİZLİĞİNİN ALL-ON-4 RESTORASYONLARLA REHABİLİTASYONU: VAKA SUNUMU

Ayşe Gözde Türk[1], Doğa Bulakbaşı[1], Tayfun Günbay[2]

[1]Ege Üniversitesi Diş Hekimliği Fakültesi Protetik Diş Tedavisi Anabilim Dalı
[2]Ege Üniversitesi Diş Hekimliği Fakültesi Ağız, Diş ve Çene Cerrahisi Anabilim Dalı

Giriş: Çeneler arasındaki mesafe yetersizliği, dişsiz bireylerde geleneksel implant restorasyonlarını zorlaştıran bir durumdur. All-on-4 implant üzeri sabit restorasyonlarla, sadece dört implant kullanılarak mesafe yetersizliği durumunda tam çene rehabilitasyonu sağlanır. Bu olgu sunumunda; çeneler arası mesafe yetersizliği olan hastada alt ve üst çenede all-on-4 sabit protetik restorasyonlar ile rehabilitasyon aşamaları anlatıldı.

Olgu Sunumu: Ege Üniversitesi Diş Hekimliği Fakültesi Protetik Diş Tedavisi Kliniği'ne tam dişsizlik şikayetiyle başvuran 48 yaşındaki kadın hastada, klinik ve radyografik muayene sonucunda maksilla ve mandibula arasındaki mesafenin konvansiyonel tam protezler ve implant üstü sabit protetik restorasyonlarla rehabilitasyonu için yeterli olmadığı görüldü. Üniversitemiz Ağız Diş ve Çene Cerrahisi bölümüne yönlendirilen hastanın radyolojik değerlendirilmesi sorasında alt ve üst çeneye 4'er implant yerleştirilmesi planlanmıştır. Operasyon öncesi yapılan Cerrahi rehber plaklar ile operasyon alt ve üst 4'er adet implant (BioArt Standart Bone Level implant (BioArt, Türkiye), distallerdeki her 2 implantlar 45° açıyla uygulanarak tamamlandı.

3 aylık osseointegrasyon sonucunda hastanın diş eti seviyesine uygun boyutlarda ve açılarda multi unit abutmentlar seçildi. Ölçü postları yerleştirilip modifiye edilmiş standart kaşıklar ile akıcı kıvamlı ölçü maddesi (Zhermack, Badia Polesine, İtalya) kullanılarak açık kaşık tekniği ile ölçü alınmıştır. Alt ve üst akrilik kaideler ve mum duvar ile çeneler arası ilişki kaydı alındı. Kapanışa uygun olarak 8 adet döküm bar destekli metal iskelet, multi unit abutmentlar üstüne vidalanarak uyumu kontrol edildi. Dişli prova aşamasında, oklüzyon, sentrik ilişki, lateral hareketler, estetik ve dikey boyut kontrol edildi. Muflaya alınarak bitirilen protezler; hastanın sonraki seansında multi unit abutmentlar üstüne vidalanarak, vida delikleri kompozit (RubyFlow, İstanbul, Türkiye) ile kapatılmıştır ve hastaya teslim edilmiştir. Hastanın 1. hafta, 3 ve 6. ay kontrolleri yapıldı.

Sonuç: All-on-4 restorasyonları, çeneler arası mesafe yetersizliği olan hastalara başarılı bir rehabilitasyon seçeneği sunar. Cerrahi müdahaleyi minimize ederek hızlı iyileşme ile hasta konforunu artırır. Sınırlı mesafe sorunlarına yönelik bu restorasyon tipi, dişsizlikle mücadele eden bireylerin yaşam kalitesini artırmada etkili bir yöntemdir.

Anahtar Kelimeler: All on 4, overdenture, implant

ÇENELER ARASI MESAFE YETERSİZLİĞİNİN ALL-ON-4 RESTORASYONLARLA REHABİLİTASYONU: VAKA SUNUMU

Ayşe Gözde Türk[1], Doğa Bulakbaşı[1], Tayfun Günbay[2]

[1]Ege Üniversitesi Diş Hekimliği Fakültesi Protetik Diş Tedavisi Anabilim Dalı
[2]Ege Üniversitesi Diş Hekimliği Fakültesi Ağız, Diş ve Çene Cerrahisi Anabilim Dalı

Giriş: Çeneler arasındaki mesafe yetersizliği, dişsiz bireylerde geleneksel implant restorasyonlarını zorlaştıran bir durumdur. All-on-4 implant üzeri sabit restorasyonlarla, sadece dört implant kullanılarak mesafe yetersizliği durumunda tam çene rehabilitasyonu sağlanır. Bu olgu sunumunda; çeneler arası mesafe yetersizliği olan hastada alt ve üst çenede all-on-4 sabit protetik restorasyonlar ile rehabilitasyon aşamaları anlatıldı.

Olgu Sunumu: Ege Üniversitesi Diş Hekimliği Fakültesi Protetik Diş Tedavisi Kliniği'ne tam dişsizlik şikayetiyle başvuran 48 yaşındaki kadın hastada, klinik ve radyografik muayene sonucunda maksilla ve mandibula arasındaki mesafenin konvansiyonel tam protezler ve implant üstü sabit protetik restorasyonlarla rehabilitasyonu için yeterli olmadığı görüldü. Üniversitemiz Ağız Diş ve Çene Cerrahisi bölümüne yönlendirilen hastanın radyolojik değerlendirilmesi sorasında alt ve üst çeneye 4'er implant yerleştirilmesi planlanmıştır. Operasyon öncesi yapılan Cerrahi rehber plaklar ile operasyon alt ve üst 4'er adet implant (BioArt Standart Bone Level implant (BioArt, Türkiye), distallerdeki her 2 implantlar 45° açıyla uygulanarak tamamlandı.

3 aylık osseointegrasyon sonucunda hastanın diş eti seviyesine uygun boyutlarda ve açılarda multi unit abutmentlar seçildi. Ölçü postları yerleştirilip modifiye edilmiş standart kaşıklar ile akıcı kıvamlı ölçü maddesi (Zhermack, Badia Polesine, İtalya) kullanılarak açık kaşık tekniği ile ölçü alınmıştır. Alt ve üst akrilik kaideler ve mum duvar ile çeneler arası ilişki kaydı alındı. Kapanışa uygun olarak 8 adet döküm bar destekli metal iskelet, multi unit abutmentlar üstüne vidalanarak uyumu kontrol edildi. Dişli prova aşamasında, oklüzyon, sentrik ilişki, lateral hareketler, estetik ve dikey boyut kontrol edildi. Muflaya alınarak bitirilen protezler; hastanın sonraki seansında multi unit abutmentlar üstüne vidalanarak, vida delikleri kompozit (RubyFlow, İstanbul, Türkiye) ile kapatılmıştır ve hastaya teslim edilmiştir. Hastanın 1. hafta, 3 ve 6. ay kontrolleri yapıldı.

Sonuç: All-on-4 restorasyonları, çeneler arası mesafe yetersizliği olan hastalara başarılı bir rehabilitasyon seçeneği sunar. Cerrahi müdahaleyi minimize ederek hızlı iyileşme ile hasta konforunu artırır. Sınırlı mesafe sorunlarına yönelik bu restorasyon tipi, dişsizlikle mücadele eden bireylerin yaşam kalitesini artırmada etkili bir yöntemdir.

Anahtar Kelimeler: All on 4, overdenture, implant

INCREASING THE VERTICAL DIMENSION WITH PROSTHETIC RESTORATION IN A PATIENT WITH WORN OUT TEETH: A CASE REPORT

Tuğba Eraslan Akar[1], Kubilay Barutcigil[1]

[1]Akdeniz University Prosthodontics

Purpose: Tooth wear is defined as the loss of the tooth surface without trauma, caries or developmental disorders. The aim of this case is to restore the lost aesthetics and function of the patient with excessively worn teeth through prosthetic treatment

Case: A 55-year-old female patient applied to Akdeniz University Prosthodontics Department due to insufficient chewing function, teeth clenching, wear on her teeth and aesthetic concerns. In the intraoral examination performed on the patient, it was determined that the dentin layer was exposed on the cutting edges of the teeth and the appearance of the gums was evident when smiling. The patient, whose vertical dimension needed to be increased, was provided with the use of an occlusal splint for 3 weeks to adapt to the new vertical dimension. There was no joint discomfort. Gingivectomy was performed by determining the zenith points on the gums of the teeth that needed to be lengthened. Following the gingivectomy procedure, the resting position of the patient was determined and the appropriate vertical dimension was calculated according to the Nıswonger method. The teeth were prepared in line with these plans. The prepared teeth were measured with alginate and acrylic temporary The crowns were cemented. After the gums regained their health, a 2-stage impression was taken from the patient with a C-type silicone putty and light body for permanent prosthetic restoration. Full mouth rehabilitation was provided with a zirconium-supported porcelain prosthesis. An occlusal splint was made for bruxism disease.

Conclusion: It was learned that the patient's clinical complaints regarding bruxism decreased and high patient satisfaction was achieved with the controls performed during the 6-month use period.

Keywords: Bruxism, Occlusal splint, Vertical dimension

AŞINMIŞ DİŞLERE SAHİP HASTADA PROTETİK RESTORASYONLA DİKEY BOYUT ARTIRILMASI: OLGU SUNUMU

Tuğba Eraslan Akar[1], Kubilay Barutcigil[1]

[1]Akdeniz Üniversitesi Protetik Diş Tedavisi

Amaç: Diş aşınması,diş yüzeyinin travma,çürük,gelişimsel bozukluk olmaksızın kaybı olarak açıklanmaktadır. Bu vakanın amacı aşırı aşınmış dişlere sahip hastanın kaybolan estetik ve fonksiyonunu protetik tedavi ile hastaya yeniden kazandırmaktır.

Olgu: 55 yaşındaki kadın hasta yetersiz çiğneme fonksiyonu,diş sıkma , dişlerinde aşınma ve estetik kaygıyla Akdeniz Üniversitesi Protetik Diş Tedavisi Anabilim dalına başvurdu. Hastaya yapılan intraoral muayenede dişlerin insizal kenarlarında dentinin açığa çıktığı ve gülümsediğinde diş eti görünümünün belirgin olduğu tespit edildi. Dikey boyut yükseltilmesi gereken hastaya yeni dikey boyuta adaptasyonu için 3 hafta okluzal splint kullandırıldı.Herhangi bir eklem rahatsızlığı yaşanmadı.Kron boyu uzatılması gereken dişlerin diş etlerine zenith noktaları belirlenerek gingivektomi işlemi uygulandı.Gingivektomi işlemini takiben hastanın istirahat pozisyonu belirlenerek Nıswonger yöntemine göre uygun dikey boyut hesaplandı. Dişler bu planlamalar doğrultusunda prepere edildi.Prepere edilen dişlerin aljinatla ölçüsü alınıp akrilik geçici kronları simante edildi.Diş eti sağlığına kavuştuktan sonra hastadan kalıcı protetik restorasyon yapımı için C tipi silikon putty ve light bodysi ile 2 aşamalı ölçü alındı.Zirkonyum destekli porselen protezle tam ağız rehabilitasyon sağlandı.Bruksizm hastalığı için okluzal splint yapıldı.

Sonuç: Hastanın 6 aylık kullanım periyodu sonunda yapılan kontrolünde hastanın bruksizmle ilgili klinik şikayetlerinin azaldığı ve yüksek hasta memnuniyeti sağlandığı öğrenildi.

Anahtar Kelimeler: Bruksizm, Okluzal splint, Dikey boyut

PROSTHETIC REHABILITATION OF ARAMANY CLASS II DEFECT WITH HOLLOW BULB DESIGN OBTURATOR: CASE REPORT

Seda Üstün Aladağ[1], Ahmet Bilal Sağlam[2], Halil Emre Uygun[2], Mehmet Uğur[2], Fatih Mehmet Korkmaz[2]

[1]Bursa Uludağ University Faculty of Dentistry
[2]Karadeniz Technical University Faculty of Dentistry

Purpose: The aim was to rehabilitate the patient with Aramany Class II defect with a metal-framed, hollow bulb design removable prosthesis.

Case Report: A 21-year-old patient applied to a clinic with complaints of difficulty in chewing, hypernasal speech, and irregularity in the facial area affecting the quality of life and esthetics. In the anamnesis, it was learned that the adenoid cystic carcinoma involving the right maxillary posterior teeth area was surgically removed and the patient received chemotherapy for a while. In the radiographic and intraoral examination, an Aramany Class II maxillary defect, involving bone and soft tissue in the right upper posterior region, resulting in the missing teeth 16, 17, 18, was detected. In order to relieve the patient's complaints and psychologically rehabilitate, a metal framework, hollow bulb design, removable permanent obturator prosthesis was designed. Dental impressions were taken with hydrocolloid impression material. A metal framework was planned, in which direct retainers were placed on teeth 13, 15, 25 and 27, and did not extend to the anterior teeth. Artificial teeth alignment was done. Occlusal relationship of the upper and lower jaw teeth and the soft tissue support of the prosthesis were evaluated. The bulb part is shaped with a hollow bulb design, with closed top and a cavity inside. The prosthesis was placed in a flask and finished with hot acrylic resin. Soft lining material was applied to the bulb part facing the defect. After the necessary arrangements and adaptations were made, the prosthesis usage instructions were explained to the patient.

Conclusion: Patients with maxillary defects may experience aesthetic concerns due to lost soft tissue and bone support. Maxilla defects can affect chewing, swallowing and speech functions. In the prosthetic rehabilitation of patients with maxilla defects, shaping the bulb part that separates the oronasal relationship by occluding the defect area in the design of permanent obturator prosthesis that meets chewing, swallowing, speech and aesthetic expectations significantly increases patient comfort.

Keywords: Hollow Bulb, Prosthetic Rehabilitation, Obturator

ARAMANY SINIF II DEFEKTİNİN HOLLOW BULB DİZAYNLI OBTÜRATÖR İLE PROTETİK TEDAVİSİ: OLGU SUNUMU

Seda Üstün Aladağ[1], Ahmet Bilal Sağlam[2], Halil Emre Uygun[2], Mehmet Uğur[2], Fatih Mehmet Korkmaz[2]

[1]Bursa Uludağ Üniversitesi Diş Hekimliği Fakültesi
[2]Karadeniz Teknik Üniversitesi Diş Hekimliği Fakültesi

Amaç: Aramany Sınıf II defekte sahip hastanın metal iskeletli, hollow bulb tasarımlı hareketli protez ile rehabilitasyonu amaçlandı.

Olgu Sunumu: 21 yaşındaki hasta kliniğimize çiğnemede zorluk, hipernazal konuşma, yaşam kalitesini ve estetiğini etkileyen yüz bölgesinde düzensizlik şikâyetiyle başvurdu. Alınan anamnezde, sağ maksiller posterior dişler bölgesini içine alan adenokistik karsinomun cerrahi olarak çıkarıldığı, hastanın bir süre kemoterapi gördüğü öğrenildi. Yapılan radyografik ve intraoral muayenede, sağ üst posterior bölgede kemik ve yumuşak dokuyu içeren, 16, 17, 18 nolu dişlerin eksikliği ile sonuçlanan Aramany Sınıf II maksilla defekti tespit edildi. Üst çene arkı Kennedy I Modifikasyon 1 ile uyumluydu. Hastanın şikayetlerini gidermek ve psikolojik olarak rehabilite etmek için metal iskeletli, hollow bulb tasarımlı, hareketli daimi obturatör tasarlandı. Defektin andırkat alanları ıslak spanç ile kapatıldı. Prefabrike metal kaşık ile hidrokolloid ölçü materyali kullanılarak anatomik ölçü alındı. Elde edilen model üzerinde otopolimerizan akrilik rezinden kişisel kaşık tasarlandı. Kişisel kaşık kenarlarına termoplastik ölçü materyali uygulandı ve kenar şekillendirmesi tamamlandı. Ardından hidrokolloid ölçü materyali ile ikinci ölçü alındı. 13, 15, 25 ve 27 nolu dişlere direkt tutucuların yerleştirildiği, anterior dişleri açıkta bırakan metal iskelet planlandı. Mum duvarlar aracılığıyla çeneler arası ilişki kaydedildi. Diş dizimi yapıldı. Üst ve alt çene dişlerinin okluzal ilişkisi ve protezin yumuşak doku desteği değerlendirildi. Bulb kısmı üstü kapalı, içi boşluklu olacak şekilde hollow bulb tasarımla şekillendirildi. Protez muflaya alınarak sıcak akrilik rezin ile bitirildi. Defekte bakan bulb kısmına yumuşak astar materyali uygulandı. Gerekli düzeltmeler ve uyumlamalar yapıldıktan sonra hastaya protez kullanım talimatları anlatıldı.

Sonuç: Maksilla defektli hastalar kaybolan yumuşak doku ve kemik desteği sebebiyle estetik kaygılar yaşayabilir. Maksilla defektleri çiğneme, yutma ve konuşma fonksiyonlarını etkileyebilir. Maksilla defektli hastaların protetik rehabilitasyonunda çiğneme, yutkunma, konuşma ve estetik beklentilerini karşılayan daimi obturatör protez tasarımında defekt bölgesini tıkayarak oronazal ilişkiyi birbirinden ayıran bulb kısmının şekillendirilmesi hasta konforunu önemli ölçüde arttırmaktadır.

Anahtar Kelimeler: Hollow Bulb, Protetik Rehabilitasyon, Obturatör

PROSTHETIC REHABILITATION WITH OBTURATOR IN A PATIENT WITH PALATE DEFECT: A CASE REPORT

Bahriye Berfin Dağhan[1], Nurullah Türker[1]

[1]Akdeniz University, Faculty of Dentistry, Department of Prosthodontics

Aim: Congenital cases such as cleft lip and palate, defects in the soft palate as a result of cancer treatment, gunshot wounds or trauma cause function, phonation and psychological problems in the patient. In this case report, the stages and results of an obturator treatment that disconnects the oropharynx and nasopharynx during speaking and swallowing are shared.

Method: A 40-year-old female patient, whose left maxillary region was resected for the treatment of a malignant tumor in the mouth about 2 years ago, applied to the Akdeniz University Faculty of Dentistry Prosthodontics clinic with complaints of difficulty eating and drinking, speech problems and aesthetic complaints. In clinical and radiological examination, facial asymmetry and a vertical bone defect involving the hard and soft palate associated with the nasal cavity were observed as a result of oral cancer treatment. Treatment planning was made taking into account the patient's aesthetic complaints. Teeth 11, 21, 22 were crowned and a removable partial denture with precision attachment was designed to include the defect space. Prosthesis was delivered to the patient after adaptation process. The patient was called for control at regular intervals and intraoral controls were performed. Patient satisfaction was evaluated by monitoring the improvement in speech and function.

Conclusion: With the treatment applied, not only the patient's functions such as eating, drinking and speaking were restored, but also an aesthetically satisfactory result was achieved. Precision attachment prosthetic treatments, which disconnect between the oropharynx and nasopharynx in patients with palatal defects, are an important alternative in meet the aesthetic and functional needs of individuals.

Keywords: Obturator, precision attachment, palatal defect

PALATAL DEFEKTLİ HASTADA OBTURATÖR İLE PROTETİK REHABİLİTASYON: OLGU SUNUMU

Bahriye Berfin Dağhan[1], Nurullah Türker[1]

[1]Akdeniz Üniversitesi, Diş Hekimliği Fakültesi, Protetik Diş Tedavisi Anabilim Dalı

Amaç: Dudak damak yarıkları gibi konjenital olgular, kanser tedavisi, ateşli silah yaralanmaları veya travmalar sonucu yumuşak damakta oluşan defektler hastada fonksiyon, fonasyon ve psikolojik problemlere neden olmaktadır. Bu olgu sunumunda konuşma ve yutkunma sırasında orofarinks ile nazofarinks bağlantısını kesen bir obturatör tedavisinin aşamaları ve sonuçları paylaşılmıştır.

Olgu: 40 yaşında, yaklaşık 2 yıl önce ağız içindeki malign tümör tedavisi için sol maxiller bölgesi rezeke edilmiş olan kadın hasta yeme içme zorluğu, konuşma problemi ve estetik şikayetler ile Akdeniz Üniversitesi Diş Hekimliği Fakültesi Protetik Diş Tedavisi kliniğine başvurdu. Klinik ve radyolojik muayenede ağız kanseri tedavisi sonucu fasiyal asimetri ve nazal boşluk ile bağlantılı sert ve yumuşak damağı kapsayan vertikal kemik defekti gözlendi. Hastanın estetik şikayetleri de göz önüne alınarak tedavi planlaması yapıldı. 11, 21, 22 nolu dişler kuronlanarak defekt boşluğunu da içine alan hassas tutuculu hareketli parsiyel protez tasarlandı. Protez ağız içinde uyumlandırıldıktan sonra hastaya teslim edildi. Hasta belirli aralıklarla kontrole çağırılarak ağız içi kontroller yapıldı. Konuşma ve fonksiyondaki gelişme izlenerek hasta memnuniyeti değerlendirildi.

Sonuç: Uygulanan tedavi ile hastanın yeme, içme, konuşma gibi fonksiyonlarının geri kazanılmasının yanı sıra estetik olarak da tatmin edici bir sonuca ulaşılmıştır. Palatal defekte sahip hastalarda orofarinks ile nazofarinks bağlantısını kesen hassas tutuculu protetik tedaviler bireylerin estetik ve fonksiyonel ihtiyaçlarının karşılanmasında önemli bir alternatiftir.

Anahtar Kelimeler: Obturatör, hassas bağlantı, palatal defekt

PROSTHETIC REHABILITATION WITH PRECISION ATTACHMENT OBTURATOR IN A PATIENT WITH CLEFT LIP AND PALATE AND MALOCCLUSION : A CASE REPORT

Selin Aşcı[1], Nurullah Türker[1]

[1]Akdeniz University Faculty of Dentistry Department of Prosthetic Dentistry

Objective: Prosthetic therapies play an important role in the rehabilitation of defects with congenital or acquired cleft palate that cannot be treated surgically. In cases where surgical treatment is contraindicated or unsuccessful, prosthetic rehabilitation becomes the definitive treatment. Defect prostheses are specially planned and produced for each patient in terms of requiring special and case-specific design other than routine dental treatments. In this case report, the treatment steps of the patient with oro-nasal patency were discussed.

Case: A 17-year-old female patient was admitted to Akdeniz University Faculty of Dentistry due to speech resonance disorder and aesthetic complaint due to a large defect in the upper jaw. The anamnesis of the patient, it was determined that she was born with a unilateral cleft lip and palate, that the cleft lip was closed by a surgical operation, but that the cleft palate could not be closed by surgical operation. The first thing that stood out in the intraoral examination of the patient was the cleft palate that included the left-sided alveoli and the hard palate. It was determined that the left lateral incisors tooth of the patient was congenitally deficient and the left middle incisors tooth was rotated towards the palatinal outside the arch. All teeth in the maxillary arch were treated with fixed prosthetic restorations. The defect area was restored with a removable prosthesis with a precision attachments and the prostheses were delivered to the patient. After 4 months of use, it was observed that the patient was functional and aesthetically satisfied and therefore positively affected socio-psychologically.

Conclusion: Modification of routine prosthetic treatments in patients with cleft lip and palate in accordance with the defect site increases the comfort of life of patients in a minimally invasive and economical way.

Keywords: Cleft lip and palate, prothetic rehabilitation

DUDAK DAMAK YARIKLI VE MALOKLÜZYONA SAHİP BİR HASTADA HASSAS TUTUCULU OBTURATÖR İLE PROTETİK REHABİLİTASYON: OLGU SUNUMU

Selin Aşcı[1], Nurullah Türker[1]

[1]Akdeniz Üniversitesi Diş Hekimliği Fakültesi Protetik Diş Tedavisi Anabilim Dalı

Amaç: Konjenital veya kazanılmış damak yarığı olan ve cerrahi olarak tedavisi mümkün olmayan defektlerin rehabilitasyonunda protetik tedaviler önemli rol oynamaktadır. Defekt protezleri rutin dental tedavilerin dışında özel ve vakaya özgü tasarım gerektirmesi yönüyle her hastaya göre özel olarak planlanır ve üretilir. Bu vaka sunumunda oronasal açıklığı bulunan hastanın protetik tedavi basamakları ele alınmıştır.

Olgu: 17 yaşındaki kadın hasta üst çenede meydana gelen geniş defekte bağlı konuşma rezonansında bozukluk ve estetik şikayeti sebebiyle Akdeniz üniversitesi Diş Hekimliği Fakültesine başvurdu. Hastanın anamnezinde tek taraflı dudak ve damak yarığına sahip olarak doğduğu, dudak yarığının cerrahi bir operasyon ile kapatıldığı fakat birden fazla operasyona rağmen oronasal açıklığın kapatılamadığı öğrenildi. Hastanın ağız içi muayenesinde ilk göze çarpan alveolü ve sert damağı içine alan sol taraflı damak yarığıydı. Sol yan keser dişin konjenital olarak eksik olduğu, sol orta keser dişin ise ark dışında palatinale doğru rotasyonlu olduğu tespit edildi. Maksiller arktaki tüm dişler sabit protetik restorasyonlar ile tedavi edildi. Defekt bölgesi ise hassas tutuculu bir hareketli protez ile restore edilerek, protezler hastaya teslim edildi. 4 aylık kullanım sonrası hastanın fonksiyonel ve estetik açıdan tatmin olduğu ve dolayısıyla sosyo-psikolojik açıdan olumlu yönde etkilendiği gözlendi.

Sonuç: Dudak damak yarıklı hastalarda rutin protetik tedavilerin defekt bölgesine uygun olarak modifikasyonu, minimal invaziv ve ekonomik bir şekilde hastaların yaşam konforunu arttırmaktadır.

Anahtar Kelimeler: Dudak damak yarığı, protetik rehabilitasyon

PROSTHETIC REHABILITATION OF PATIENTS COMPLAINT WITH A CONGENITAL MISSING LATERAL TOOTH AND A CLEFT LIP/PALATE: CASE SERIES

Rifat Gözneli[1], İzel Akdemir[1], Sanem Erdoğan[1], Kubilay Şengül[1]

[1]Marmara University Faculty of Dentistry

Purpose: Cleft lip/palate (CLP) is a congenital craniofacial anomaly that affects thousands of infants every year. This condition results from incomplete fusion of the lip and/or palate tissues during early prenatal development. CLP can cause anomalies such as midface deficiency, collapsed dental arches, dental malformation, tooth deficiency and supernumerary teeth. Missing lateral tooth is common among the dental problems of CLP patients which affects masticatory function and aesthetic. As a result, rehabilitation of missing teeth in CLP patients has emerged as an important area of research and clinical practice. This study aims to present CLP cases rehabilitated with fixed prosthesis.

Materials Method: In case #1, a 20-year-old male patient had a unilateral CLP and missing tooth #22. The patient's orthodontic treatment was relapsed because of the cleft line in the palate and that the posterior teeth were not in ideal occlusion, but according to the patient's request, a zirconia supported fixed prosthetic restoration was planned on teeth between #11-23 to rehabilitate the lateral tooth deficiency. In case #2, it was observed that a 20-year-old female patient had a diastema between teeth #12 and 13, which could not be fixed with the orthodontic treatment due to the bone insufficiency in cleft line. A zirconia supported fixed prosthetic restoration was planned on teeth between #13-21. In case #3, a multidisciplinary treatment was planned for a 21-year-old female patient with a unilateral CLP and a bilateral lateral tooth deficiency. Following the orthodontic treatment and the orthognathic surgery, the patient was rehabilitated with a zirconia supported fixed prosthesis between teeth #14-24.

Results: All three cases are rehabilitated with zirconia supported fixed prosthetic restorations and patients' aesthetic expectations were met.

Conclusion: Fixed prosthetic restorations have an important role in rehabilitating tooth deficiencies, increasing masticatory function and restoring aesthetics in patients with unilateral and bilateral CLP.

Keywords: Cleft lip and palate, tooth deficiency, diastema, rehabilitation

DUDAK/DAMAK YARIĞI VE KONJENİTAL LATERAL DİŞ EKSİKLİĞİ OLAN HASTALARIN PROTETİK REHABİLİTASYONU: VAKA SERİSİ

Rifat Gözneli[1], İzel Akdemir[1], Sanem Erdoğan[1], Kubilay Şengül[1]

[1]Marmara Üniversitesi Diş Hekimliği Fakültesi

Amaç: Dudak damak yarığı (DDY), her yıl binlerce yenidoğanı etkileyen konjenital bir kraniyofasiyal anomalidir. Bu durum, erken doğum öncesi gelişim sırasında dudak ve/veya damak dokularının tamamen birleşmemesinden kaynaklanır. DDY orta yüz eksikliği, dental arklarda daralma, dişlerde malformasyon, diş eksikliği ve fazlalığı gibi anomalilere neden olabilir. Lateral diş eksikliği, DDY hastalarında çiğneme fonksiyonlarını ve estetiği etkileyen dental problemler arasında çok yaygındır. Sonuç olarak DDY hastalarında eksik dişlerin rehabilitasyonu önemli bir araştırma ve klinik uygulama alanı olarak ortaya çıkmıştır. Bu çalışmada sabit protez ile rehabilite edilen DDY vakalarının sunulması amaçlanmaktadır.

Materyal Metot: Vaka #1'de, 20 yaşındaki erkek hastada tek taraflı DDY ve 22 numaralı diş eksikliği görüldü. Damaktaki yarık hattı nedeniyle gelişen ortodontik tedavi relapsına bağlı olarak posterior dişler ideal oklüzyonda değildi ancak hastanın isteği doğrultusunda lateral diş eksikliğini rehabilite edebilmek için 11-23 numaralı dişlere zirkonya destekli sabit protetik restorasyon planlandı. Vaka #2'de 20 yaşındaki kadın hastanın 12 ve 13 numaralı dişleri arasında, yarık hattındaki kemik yetersizliği nedeniyle ortodontik tedaviyle giderilemeyen bir diastema olduğu görüldü. 13-21 numaralı dişlere zirkonya destekli sabit protetik restorasyon planlandı. Vaka #3'te, tek taraflı DDY ve iki taraflı lateral diş eksikliği olan 21 yaşındaki kadın hastaya multidisipliner tedavi planlandı. Ortodontik tedavi ve ortognatik cerrahi sonrasında hasta, 14-24 numaralı dişler arasına zirkonya destekli sabit protez planlanarak rehabilite edildi.

Bulgular: Her üç olgu da zirkonya destekli sabit protetik restorasyonlarla rehabilite edildi ve hastaların estetik beklentileri karşılandı.

Sonuç: Sabit protetik restorasyonlar, tek taraflı ve çift taraflı DDY hastalarında diş eksikliklerinin rehabilitasyonunda, çiğneme fonksiyonunun arttırılmasında ve estetiğin yeniden kazandırılmasında önemli bir role sahiptir.

Anahtar Kelimeler: Dudak ve damak yarığı, diş eksikliği, diastema, rehabilitasyon

REHABILITATION OF MANDIBULAR ANTERIOR DIASTEMA WITH LAMINA SUPPORTED FIXED PROSTHETIC RESTORATION: 4-YEAR FOLLOW-UP CASE REPORT

Cansu Akyazıcı[1], Esra Dilaverler Yardım[1], Coşkun Yıldız[1]

[1]Istanbul Health and Technology University, Faculty of Dentistry, Department of Prosthodontics, Istanbul, Turkey

Maxillary and mandibular anterior tooth deficiencies cause aesthetic and functional problems. For a successful and effective treatment, a minimally invasive treatment option must be used to preserve the remaining tooth tissue. In this case, as a conservative treatment option, ceramic veneer restorations and lamina-supported fixed prosthetic restoration were prepared and a central tooth was added to the mandibular anterior diastema. As a result of the clinical and radiological examination of a 38-year-old female patient, the presence of diastema in the mandibular anterior teeth was detected and the support teeth were found to be periodontal healthy. The patient has no orthodontic treatment history. Treatment options for correction of diastema were determined as resin-bonded fixed prosthetic restoration, implant-supported restoration and conventional fixed prosthesis. The patient preferred the resin-bonded fixed restoration because it can be prepared in a shorter time than the conventional fixed prosthesis. Thus, a more conservative treatment approach was provided. When laminate preparation was made on the patient's mandibular central teeth, it was prepared wider from the contact point to the lingual in order to increase the body connections. An impression were taken with additional type silicone impression material and a model was obtained. Permanent restorations were prepared with IPS e-max press (Ivoclar Vivadent, Liechtenstein) and cemented with NX3 Nexus™ Third Generation (Kerr Restoratives, USA) cement. The patient was followed up for 4 years. No fractures or cracks were observed in the restoration. Aesthetic results and patient satisfaction were found to be high

Keywords: Mandibular Anterior, Diastema, Laminate Veneer, Aesthetics

MANDİBULAR ANTERİOR DİASTEMANIN LAMİNA DESTEKLİ SABİT PROTETİK RESTORASYON İLE REHABİLİTASYONU: 4 YILLIK TAKİP VAKA RAPORU

Cansu Akyazıcı[1], Esra Dilaverler Yardım[1], Coşkun Yıldız[1]

[1]İstanbul Sağlık ve Teknoloji Üniversitesi, Diş Hekimliği Fakültesi, Protetik Diş Tedavisi Ana Bilim Dalı, İstanbul, Türkiye

Maksiller ve mandibular anterior diş eksiklikleri, estetik ve fonksiyonel problemlere yol açmaktadır. Başarılı ve efektif bir tedavi için, kalan diş dokusunu korumak amacıyla minimal invaziv bir tedavi seçeneğinin kullanılması gerekmektedir. Bu vakada konservatif bir tedavi seçeneği olarak seramik veneer restorasyonlar ve lamina destekli sabit protetik restorasyon hazırlanarak mandibular anterior diastemaya santral diş ilavesi yapılmıştır. 38 yaşında kadın hastanın klinik ve radyolojik muayenesi sonucunda mandibular anterior dişlerinde diastema varlığı tespit edilmiştir ve destek dişler periodontal açıdan sağlıklı bulunmuştur. Hastanın ortodontik tedavi geçmişi bulunmamaktadır. Diastemanın düzeltilmesi için tedavi seçenekleri; rezin bağlantılı sabit protetik restorasyon, implant destekli restorasyon ve konvansiyonel sabit protez olarak belirlenmiştir. Tedavi seçenekleri sunulduğunda rezin bağlantılı sabit restorasyon, konvansiyonel sabit proteze göre daha kısa sürede hazırlanabilmesi nedeniyle hasta tarafından tercih edilmiştir. Bu sayede, daha konservatif bir tedavi yaklaşımı olmuştur. Hastanın mandibular santral dişlerinde lamina preperasyonu yapılırken gövde bağlantılarını arttırmak için kontakt noktasından linguale doğru daha geniş hazırlanmıştır. İlave tip silikon ölçü maddesi ile ölçü alınmış ve model elde edilmiştir. Daimi restorasyonlar IPS e-max press (Ivoclar Vivadent, Liechtenstein) ile hazırlanmış ve NX3 Nexus™ Third Generation (Kerr Restoratives, USA) siman ile simante edilmiştir. Hastanın 4 yıllık takibi yapılmıştır. Restorasyonda herhangi bir kırık veya çatlak gözlenmemiştir. Estetik sonuçlar ve hasta memnuniyeti yüksek bulunmuştur.

Anahtar Kelimeler: Mandibular Anterior, Diastema, Lamina Veneer, Estetik

FIXED PROSTHETIC REHABILITATION OF A PATIENT WITH POST-POLIOMYELITIS SYNDROME (PPS)

Serap Sasa[1], Yalçın Emre Kaya[2]

[1]Kayseri Hospitadent Dental Hospital
[2]Department of Prosthodontics, Faculty of Dentistry, Dicle University, Diyarbakir

Purpose: Post-poliomyelitis syndrome (PPS) is a rare condition that manifests itself with complaints of abnormal fatigue, weakness and muscular atrophy that occur years later in patients after the first acute attack caused by the polio virus. Among its symptoms; There are skeletal problems such as fatigue, increased muscle weakness, difficulty in swallowing, muscle arthrosis (thinning of the muscles), joint pain, and Scoliosis (spine curvature). Method-Materials: A 59-year-old female patient with PPS was admitted to Hospitadent Oral and Dental Health Hospital with complaints of insufficient chewing efficiency and poor aesthetic appearance. Radiographic and clinical examinations showed that the patient had skeletal class 3 occlusion; It was observed that teeth 16, 17, 24, 26, 36, 45 and 46 were missing, no problems were encountered in swallowing and speaking, and there were no symptoms in the TMJ during the head and neck examination. Due to the patient's systemic condition, it was aimed to provide aesthetic and functional rehabilitation prosthetically. After the preparation of the existing teeth, it was planned to apply metal-supported porcelain restorations. It was decided to increase the vertical size by 4 mm to adjust the existing bite. Due to the patient's existing neuromuscular disorder and lack of muscle coordination, vertical dimension elevation could not be achieved with a stabilization splint. After tooth preparations were made, vertical dimension increase was achieved with temporary restorations prepared with PMMA. It was observed that no symptoms occurred with the temporary restorations used for 6 months. Final restorations were made with metal-supported porcelain. Conclusion: Although its prevalence is decreasing day by day, dental treatments should be provided with fixed prosthetic rehabilitation due to the existing neuromuscular symptoms of patients with post-poliomyelitis syndrome.

Keywords: ''Post-poliomyelitis syndrome'', ''PPS'', ''Fixed Prosthesis'' ''Temporary Prosthesis'' ''Class III Malocclusion''

POST-POLİOMYELİT SENDROMU (PPS) BULUNAN HASTANIN SABİT PROTETİK REHABİLİTASYONU: OLGU SUNUMU

Serap Sasa[1], Yalçın Emre Kaya[2]

[1]Özel Kayseri Hospitadent Diş Hastanesi
[2]Dicle Üniversitesi Diş Hekimliği Fakültesi, Protetik Diş Tedavisi Ana Bilim Dalı, Diyarbakır

Amaç: Post-poliomyelit sendromu (PPS) polio virüsünün neden olduğu ilk akut atak sonrasında hastalarda yıllar sonra görülen anormal yorgunluk, güçsüzlük ve musküler atrofi şikayetleri ile kendini gösteren nadir bir durumdur. Belirtileri arasında; yorgunluk, kas güçsüzlüğünde artma,yutma güçlüğü, kas artrofileri (kaslarda incelme), eklem ağrısı, Skolyoz (omurga eğriliği) gibi iskelet problemleri vardır.

Yöntem- Gereçler: 59 yaşında PPS bulunan kadın hasta çiğneme etkinliğinde yetersizlik ve iyi olmayan estetik görünüm şikayeti ile Hospitadent Ağız ve Diş Sağlığı Hastanesine başvurdu. Radyografik ve klinik incelemelerde hastanın iskeletsel sınıf 3 kapanışa sahip olduğu; 16, 17, 24, 26, 36, 45 ve 46 numaralı dişlerinin eksik olduğu, yutkunma ve konuşmada herhangi bir sorunla karşılaşılmadığı, baş boyun muayenesinde TME'de herhangi bir semptomun bulunmadığı görüldü. Hastanın sistemik durumundan dolayı estetik ve fonksiyonel rehabilitasyonun protetik olarak sağlanması amaçlandı. Mevcut dişler preparasyonun ardından metal destekli porselen restorasyonların uygulanması planlandı. Mevcut kapanışın düzenlenmesi için 4 mm dikey boyut artışına karar verildi. Hastanın varolan nöromuskuler rahatsızlığı ve kas koordinasyon eksikliğinden dolayı dikey boyut yükseltilmesi stabilizasyon splinti ile sağlanamadı. Diş preparasyonları gerçekleştirildikten sonra, dikey boyut yükseltilmesi PMMA ile hazırlanan geçici restorasyonlar ile sağlandı. 6 ay süreyle kullandırılan geçici restorasyonlarla herhangi bir semptomun oluşmadığı izlendi. Final restorasyonlar metal destekli porselenlerle sağlandı.

Sonuç: Prevalansı gün geçtikçe azalmasına karşın post-poliomyelit sendromlu hastaların var olan nöromuskuler belirtilerinden dolayı yapılan dental tedavilerin sabit protetik rehabilitasyonla sağlanması öncelikli olmalıdır.

Anahtar Kelimeler: ''Post-poliomiyelit sendromu'', ''PPS,'', ''Sabit protez'', ''Geçici Protez'', ''Sınıf III maloklüzyon''

PROSTHETIC REHABILITATION OF AN ORTHODONTICALLY TREATED PATIENT

Gizem Erdaş[1], Onur Taşdemir[1], Özge Gülmez[1]

[1]Ataturk Unıversıty

Introduction and Aim: The aim was to provide an aesthetic appearance with indirect minimally invasive ceramic restorations and to close the diastema of a patient whose orthodontic treatment was completed.

Case Report: A 20-year-old male patient was admitted to Atatürk University, Faculty of Dentistry, Department of Prosthodontics with a request for the closure of his existing diastema, aesthetics and filling of tooth gaps. No pathologic condition was found in the teeth in the radiologic examination. Clinical examination revealed tooth discoloration, rotations and diastema. It was decided to apply laminate veneers made of IPS e max CAD material to the patient's teeth numbered 12,11,21,22. The patient signed an informed consent form and tooth preparation was performed in a minimally invasive manner. An impression was taken with type A silicone-based impression material using a retraction cord. The prepared laminate veneers were proofed with try in paste and evaluated in terms of aesthetic color, size and symmetry and no problems were encountered. Laminate veneers were cemented with Panavia resin cement. The patient was informed about oral hygiene education and flossing. The patient was called for follow-up 1 day, 1 month and 6 months after the treatment. No problems were encountered in terms of temporamandibular joint, muscles, dental aesthetics and function.

Conclusion: In conclusion, porcelain laminate veneers were successfully applied to a patient with diastema, discoloration and rotation of the teeth. Aesthetic appearance was restored with the prosthetic rehabilitation.

Keywords: ''Diastema'' ''Orthodontic Treatment'' ''Lamınate Veneer''

ORTODONTİK TEDAVİ GÖRMÜŞ BİR HASTANIN PROTETİK REHABİLATASYONU

Gizem Erdaş[1], Onur Taşdemir[1], Özge Gülmez[1]

[1]Atatürk Üniversitesi

Giriş ve amaç: İndirekt minimal invaziv seramik restorasyonlar ile estetik bir görünüm sağlanması ve ortodontik tedavisi tamamlanmış hastanın diastemasının kapatılması amaçlanmıştır.

Olgu sunumu: 20 yaşında erkek hasta Atatürk Üniversitesi, Diş Hekimliği Fakültesi, Protetik Diş Tedavisi Anabilim Dalına, varolan diastemasının kapatılması, estetiğinin sağlanması ve diş boşluklarının doldurulması talebiyle başvurmuştur. Yapılan radyolojik muayenede dişlerde herhangi bir patolojik duruma rastlanmamıştır. Yapılan klinik muayenede ise, diş renklenmeleri, rotasyonlar ve diastemalar izlenmiştir. Hastanın 12,11,21,22 numaralı dişlerine IPS e max CAD materyalinden laminate veneer yapılmasına karar verilmiştir. Hastaya bilgilendirilmiş onam formu imzalatılmıştır ve diş preparasyonu minimal invaziv bir şekilde yapılmıştır. A tipi silikon esaslı ölçü materyali ile retraksiyon kordu kullanılarak ölçü alınmıştır. Hazırlanan laminate veneerlar, try in paste ile prova edilmiş, estetik renk, boyut ve simetri açısından değerlendirilmiş ve herhangi bir problemle karşılaşılmamıştır. Laminate veneerlar Panavia rezin siman ile simante edilmiştir. Hastaya ağız hijyeni eğitimi ve diş ipi kullanımı hakkında bilgi verilmiştir. Hasta tedaviden 1 gün, 1 ay ve 6 ay sonra kontrol amacıyla çağırılmıştır. Temporamandibular eklem, kaslar, dişlerin estetiği ve fonksiyon açısından hiçbir problemle karşılaşılmamıştır.

Sonuç: Sonuç olarak dişlerinde diastema, renklenme ve rotasyon olan hastaya porselen laminate veneeer uygulaması başarılı bir şekilde gerçekleştirilmiştir. Uygulanan protetik rehabilitasyon ile estetik görüntü geri kazanılmıştır.

Anahtar Kelime: Diastema, ortodontik tedavi, laminate veneer

RESTORATION OF AESTHETIC AREA WITH ZIRCONIUM

Beyza Betül Şencan[1], Esra Kul[1]

[1]Atatürk University Faculty of Dentistry, Department of Prosthodontics, Erzurum, Turkey

Abstract: With the widespread use and development of prosthetic treatments, the variety of materials used in restorations has increased. Porcelains with metal substructure, which are frequently used, have been replaced by more aesthetic alternatives. Zirconium has become a material routinely used in prosthetic restorations due to its advanced mechanical and optical properties.

Objective: The aim was to provide a durable and aesthetic restoration to a patient who was uncomfortable with the aesthetics of his anterior region teeth by applying zirconium restoration.

Case Presentation: A 25-year-old female patient presented to our clinic with the complaint of aesthetic appearance of her left lateral and canine teeth. Radiographic and clinical examination revealed a diastema between the lateral and canine teeth, discoloration of the canine tooth, and malformation and malposition of the lateral tooth. The patient's lateral tooth was filled in the tooth preparation session and the left lateral and canine teeth were prepared. The impression procedure was completed in the same session. After the proofing of the zirconium substructure, the porcelain with zirconium substructure was cemented with polycarboxylate cement.

Conclusion: Aesthetics and phonation were achieved, discoloration was eliminated and diastema was closed with zirconium substructured porcelains applied to the patient.

Keywords: Zirconium, restoration, staining

ESTETİK BÖLGE DİŞLERİN ZİRKONYUM İLE RESTORASYONU

Beyza Betül Şencan[1], Esra Kul[1]

[1]Atatürk Üniversitesi Diş Hekimliği Fakültesi Protetik Diş Tedavisi ABD, Erzurum, Türkiye

Özet: Protetik tedavilerin yaygınlaşması ve gelişmesiyle birlikte restorasyonlarda kullanılan materyallerde çeşitlilik artmıştır. Sıklıkla kullanılan metal altyapılı porselenler yerini daha estetik alternatiflere bırakmıştır. Zirkonyum gelişmiş mekanik ve optik özellikleri sayesinde günümüzde protetik restorasyonlarda rutin olarak kullanılan bir materyal haline gelmiştir.

Amaç: Ön bölge dişlerinin estetiğinden rahatsızlık duyan hastaya zirkonyum restorasyon uygulanarak dayanıklı ve estetik bir restorasyon yapılması amaçlanmıştır.

Vaka Sunumu: 25 yaşındaki kadın hasta kliniğimize sol lateral ve kanin dişindeki estetik görüntü şikayetiyle başvurmuştur. Hastanın radypgrafik ve klinik muayenesinde lateral ve kanin dişi arasında diastema, kanin dişinde renklenme ve lateral dişinde şekil ve konum bozukluğu olduğu görülmüştür. Hastanın lateral dişine diş preparasyonu seansında dolgu yapılmış ve sol lateral ve kanin dişi prepare edilmiştir. Aynı seans ölçü işlemi tamamlanmıştır. Zirkonyum altyapının provası sonrası zirkonyum altyapılı porselen polikarboksilat siman il simante edilmiştir.

Sonuç: Hastaya uygulanan zirkonyum altyapılı porselenler ile estetik ve fonasyon sağlanmış, renklenme giderilmiş ve diastema kapatılmıştır.

Anahtar Kelimeler: Zirkonyum,restorasyon,renklenme

PROSTHETIC REHABILITATION OF A PATIENT WITH RESTRICTED MOUTH OPENING BY CAD/CAM TECHNIQUE: A CASE REPORT

Beyzanur Dursun[1], Hatice Banu Özel Uysal[1], Erkut Kahramanoğlu[1]

[1]Marmara University Faculty of Dentistry Department of Prosthodontics

Aim: In prosthetic dentistry, different impression methods have been developed for the prosthetic rehabilitation of the patient in cases where it is difficult to place standard impression trays in the mouth during the construction stages of the prosthesis. In this study, the prosthetic rehabilitation of a patient with restricted mouth opening, whose impression could not be taken with conventional methods, using the CAD/CAM system is described.

Material And Method: 68 years old male patient who underwent surgery in 1983 due to a complaint of hearing problem in the right ear, developed partial paralysis in the right part of the face after surgery. After plastic surgery operations, an asymmetry on the face, restriction of mouth opening and serious scar tissue was developed especially in the mandible area. The patient was referred to our clinic with a complain of chewing insufficiency due to missing teeth. As a result of the extraoral/intraoral examinations and radiographs taken, it was planned to make a total prosthesis for the upper jaw and a partial prosthesis for the lower jaw. After the first impression taken with a prefabricated orthodontic tray from the maksilla, the total prosthesis was completed by routine conventional methods. Since impressions could not be taken from the lower jaw using conventional methods due to restricted mouth opening and scar tissue, the impression taking and production process for removable partial denture framework were carried out using the 3Shape CAD/CAM system.

First, digital impression was taken from the teeth numbered 38 and 43 for the construction of fixed prostheses, and metal ceramic crowns were digitally produced. A digital impression was taken again for the removable prosthesis from the patient whose fixed prostheses were temporarily cemented. The partial denture producted on the model obtained digitally, using routine conventional methods.

Result: CAD/CAM systems are successfully used in the production of prosthetic restorations of patients with restricted mouth opening, whose impressions could not be taken by conventional methods.

Keywords: Restricted mouth opening, CAD/CAM, digital

AĞIZ AÇMA KISITLILIĞI OLAN HASTANIN PROTETİK REHABİLİTASYONUNDA CAD/CAM SİSTEMLERİNİN KULLANILMASI: VAKA SUNUMU

Beyzanur Dursun[1], Hatice Banu Özel Uysal[1], Erkut Kahramanoğlu[1]

[1]Marmara Üniversitesi Diş Hekimliği Fakültesi Protetik Diş Tedavisi Anabilim Dalı

Amaç: Protetik diş hekimliğinde protezin yapım aşamalarında standart ölçü kaşıklarının ya da protezin ağza yerleştirilmesi ve çıkarılmasının zor olduğu durumlarda hastanın protetik rehabilitasyonu için farklı ölçü yöntemleri geliştirilmiştir. Bu çalışmada konvansiyonel yöntemlerle ölçüsü alınamayan ağız açma kısıtlılığı olan hastanın CAD/CAM sistemi kullanılarak protetik rehabilitasyonu anlatılmaktadır.

Materyal Ve Metod: 1983 yılında sağ kulakta duyma problemi şikayeti nedeniyle ameliyat olan 68 yaşında erkek hastada ameliyat sonrası yüzün sağ kısmında kısmi felç gelişmiştir. Asimetri ve ağız açıklığında kısıtlılık gelişen hastaya plastik cerrahi operasyonlar yapılmış olup ameliyat sonrası özellikle alt çene bölgesinde ciddi skar dokusu oluşmuştur. Diş eksikliğine bağlı çiğneme yetersizliği sebebi ile kliniğimize başvuran hastanın yapılan ekstraoral/ intraoral muayeneleri ve alınan radyografileri sonucunda üst çenesine total, alt çenesine parsiyel protez yapılması planlanmıştır. Hastanın üst çenesinden prefabrike ortodontik kaşık ile alınan başlangıç ölçüsü sonrası total protezi rutin konvansiyonel yöntemlerle bitirilmiştir. Skar dokusu nedeniyle alt çeneden konvansiyonel yöntemle ölçü alınamadığından yapılan sabit protezler ve iskelet alt yapı için ölçü ve üretim işlemi 3Shape CAD/CAM sistemi kullanılarak gerçekleştirilmiştir. İlk olarak sabit protezlerinin yapımı için 38 ve 43 numaralı dişlerden dijital ölçü alınmış, elde edilen model üzerinde metal seramik kuronlar dijital olarak üretilmiştir. Sabit protezleri geçici olarak simante edilen hastadan hareketli protezi için tekrar dijital ölçü alınmıştır. Alt çeneden alınan dijital ölçü ile elde edilen model üzerinde reçineden hazırlanan iskelet planlaması, rutin konvansiyonel yöntemler kullanılarak bitirilmiştir.

Sonuç: Konvansiyonel yöntemler ile ölçüsü alınamayan ağız açıklığı kısıtlı olan hastaların estetik, fonksiyon ve fonasyonunun rehabilitasyonu için yapılan protetik restorasyonların üretiminde CAD/CAM sistemleri başarılı bir şekilde kullanılmaktadır.

PROSTHETIC REHABILITATION OF A PATIENT WITH ATROFIC MAXILLA USING ZYGOMATIC IMPLANTS

Mustafa Çopun[1], Erkut Kahramanoğlu[1], Zübeyde Lal Okkaoğlu[1]

[1]Marmara Üniversitesi Diş Hekimliği Fakültesi, Protetik Diş Tedavisi Anabilim Dalı

Purpose: Even though endosseous dental implants have allowed much greater versatility in treating an edentulous patient, they still require adequate alveolar bone. The advent of zygomatic implants can provide a viable, predictable and stable alternative for restoring the dentition in patients with severe alveolar bone loss. The purpose of this poster presentation is to describe the prosthetic rehabilitation of an edentulous patient using zygomatic implants, which has restored function and improved esthetics.

Material and Methods: A-52 years old male patient with a complaint of missing teeth referred to Marmara University Faculty of Dentistry. The clinical examination, showed that the patient had a single tooth on the mandibula and edentulous maxilla. Radiological examination reveals that the patient has extensive bone loss in the maxilla. Dental volumetric tomography was taken from the patient in order to make treatment planning more effective. After applying bone graft in the maxillary anterior region and waiting for healing process; 6 implants (Implance, AGSMedical, Turkey) were placed to the lower jaw and 4 implants to the upper jaw. After osseointegration, screwed retained metal-ceramic restoration was performed to the lower and upper jaws.

Results: After the treatment, 6 months and 1 year routine controls were performed and no complications were encountered and patient satisfaction was high.

Conclusion: Inadequate bone foundation requires bone augmentation which can be a lengthy and complex process. Zygomatic implants can offer a viable alternative treatment plan in an atrophic jaw and also can easily be prosthetically managed as any other endosseous implant. As a result, patients with severely atrophic or deficient maxilla who require zygomatic implants for screw retained anchorage can be successfully treated through the use of predictable protocols and technology that provide efficient outcomes and high patient satisfaction.

Keywords: Zygomatic, implant, prosthetic rehabilitation, atrophic maxilla

ATROFİK MAKSİLLA HASTASININ ZİGOMATIK İMPLANTLAR KULLANILARAK PROTETİK REHABİLİTASYONU

Mustafa Çopun[1], Erkut Kahramanoğlu[1], Zübeyde Lal Okkaoğlu[1]

[1]Marmara Univercity Faculty of Dentistry, Department of Prosthodontics

Amaç: Endosseöz dental implantlar, dişsiz bir hastanın tedavisinde çok yönlülük sağlamış olsa da, hala yeterli alveolar kemiğe ihtiyaç duymaktadır. Zigomatik implantların ortaya çıkışı, ileri derecede alveolar kemik kaybı olan hastalarda protetik olarak restore etmek için uygulanabilir, öngörülebilir ve stabil bir alternatif sağlayabilir. Bu poster sunumunun amacı, zigomatik implantlar kullanılarak dişsiz bir hastanın protetik rehabilitasyonunu tanımlamaktır; bu rehabilitasyon, fonksiyonu restore etmiş ve estetiği iyileştirmiştir.

Materyal ve Metod: 52 yaşında erkek hasta diş eksikliği şikayeti ile Marmara Üniversitesi Diş Hekimliği Fakültesi'ne başvurdu.Yapılan klinik muayenede hastanın mandibulasında tek dişi olduğu ve maksillasının dişsiz olduğu görülmüştür. Radyolojik muayenede hastanın maksillasında yoğun kemik kaybı olduğu görüldü. Tedavi planlamasının daha etkin yapılabilmesi için hastadan dental volümetrik tomografi alınmıştır. Maksiller anterior bölgeye kemik grefti uygulandıktan ve iyileşme süreci beklendikten sonra; alt çeneye 6 implant (Implance, AGS Medikal, İstanbul, Türkiye) ve üst çeneye 4 implant yerleştirildi. Osseointegrasyondan sonra alt ve üst çeneye vidalı metal-seramik restorasyon yapıldı.

Bulgular: Tedavi sonrası 6 aylık ve 1 yıllık rutin kontroller yapılmış ve herhangi bir komplikasyonla karşılaşılmamış ve hasta memnuniyeti yüksek bulunmuştur.

Sonuç: Yetersiz kemik yapısı, uzun ve karmaşık bir süreç olabilen kemik ogmentasyonunu gerektirir. Zigomatik implantlar atrofik bir çenede uygulanabilir bir alternatif tedavi planı sunabilir ve ayrıca diğer endosseöz implantlar gibi kolayca protetik olarak yönetilebilir. Sonuç olarak, vida tutuculu ankraj için zigomatik implantlara ihtiyaç duyan ciddi atrofik veya eksik maksillalı hastalar, verimli sonuçlar ve yüksek hasta memnuniyeti sağlayan öngörülebilir protokoller ve teknoloji kullanılarak başarılı bir şekilde tedavi edilebilir

Anahtar Kelimeler: Zigomatik, implant, protetik rehabilitasyon, atrofik maksilla

INVESTIGATION OF THE EFFECT OF DIFFERENT SINTERING PROTOCOLS ON LIGHT TRANSMITTANCE AND FLEXURAL STRENGTH OF MULTILAYER MONOLITHIC ZIRCONIA RESTORATION

Dilara Doğay[1], Duygu Saraç[1]

[1]Ondokuz Mayis University, Faculty of Dentistry

Aim: The aim of this study is to examine how different sintering protocols affect the light transmittance and flexural strength of multilayer monolithic zirconia restorations that contain different amounts of yttrium-stabilized zirconia types.

Materials and Methods: The samples used in the study were made from a pressinterized A2 colored multilayer monolithic zirconia block (IPS e.max ZirCAD Prime, Ivoclar Vivadent, Schaan, Liechtenstein) using CAD/CAM technology. The samples were divided into three groups (n=15) and sintered using three different protocols: standard, fast, and high speed (Programat S2, Ivoclar Vivadent, Schaan, Liechtenstein), following the manufacturer's instructions. The initial color measurements of the glazed samples were taken using a spectrophotometer (SpektroShade, MHT Optic Research, Niederhasli, Switzerland) to determine the TP_{00} value. After the thermal cycle process, the color measurements were taken again, and the 4-point bending test was conducted. One-Way Analysis of Variance, Kruskal Wallis Test, and Wilcoxon Test were used for the statistical analysis of the study.

Results: There was a significant difference in TP_{00} values based on the different sintering protocols ($p<0.001$). When comparing the TP_{00} values before and after the thermal cycle, there was a difference between the high-speed ($p=0.001$) and standard ($p=0.036$) sintering groups, but no difference was found in the fast sintering group ($p=0.078$). The application of the high-speed sintering protocol resulted in a decrease in flexural strength ($p=0.013$).

Conclusions: The group with the fast sintering protocol exhibited the highest flexural strength. However, it was observed that higher sintering temperatures and longer waiting times had a negative impact on the light transmission stability of zirconia due to aging.

Examples after sintering



Anahtar Kelimeler: Flexural Strength, Speed sintering, Light transmittance, Monolithic zirconia

FARKLI SINTERLEME PROTOKOLLERININ ÇOK KATMANLI MONOLITIK ZIRKONYA RESTORASYONLARIN IŞIK GEÇIRGENLIĞINE VE BÜKÜLME DAYANIMINA ETKISININ İNCELENMESI

Dilara Doğay[1], Duygu Saraç[1]

[1]Ondokuz Mayis University, Faculty of Dentistry

Aim: The aim of this study is to examine how different sintering protocols affect the light transmittance and flexural strength of multilayer monolithic zirconia restorations that contain different amounts of yttrium-stabilized zirconia types.

Materials and Methods: The samples used in the study were made from a pressinterized A2 colored multilayer monolithic zirconia block (IPS e.max ZirCAD Prime, Ivoclar Vivadent, Schaan, Liechtenstein) using CAD/CAM technology. The samples were divided into three groups (n=15) and sintered using three different protocols: standard, fast, and high speed (Programat S2, Ivoclar Vivadent, Schaan, Liechtenstein), following the manufacturer's instructions. The initial color measurements of the glazed samples were taken using a spectrophotometer (SpektroShade, MHT Optic Research, Niederhasli, Switzerland) to determine the TP_{00} value. After the thermal cycle process, the color measurements were taken again, and the 4-point bending test was conducted. One-Way Analysis of Variance, Kruskal Wallis Test, and Wilcoxon Test were used for the statistical analysis of the study.

Results: There was a significant difference in TP_{00} values based on the different sintering protocols ($p<0.001$). When comparing the TP_{00} values before and after the thermal cycle, there was a difference between the high-speed ($p=0.001$) and standard ($p=0.036$) sintering groups, but no difference was found in the fast sintering group ($p=0.078$). The application of the high-speed sintering protocol resulted in a decrease in flexural strength ($p=0.013$).

Conclusions: The group with the fast sintering protocol exhibited the highest flexural strength. However, it was observed that higher sintering temperatures and longer waiting times had a negative impact on the light transmission stability of zirconia due to aging.

Sinterleme sonrası örnekler



Anahtar Kelimeler: Bükülme Dayanımı, Hızlı sinterleme, Işık geçirgenliği, Monolitik zirkonya

FULL MOUTH REHABILITATION OF A PATIENT WITH AESTHETIC CONCERNS CAUSED BY DIASTEMA AND ATTRITED TEETH DUE TO BRUXISM: CASE REPORT

Gülnihal Aydın[1], Tuğçe Kavaz[1], Pelinsu Yıkılmaz[1]

[1]Istanbul Medipol University

Teeth with a gap of more than 0.5 mm, having no contact points with neighboring teeth, are called diastematic teeth1. Diastemas that occur after tooth loss or in cases of congenital tooth deficiencies or hypodontia can cause malocclusion, undesirable aesthetic results, phonation disorders and periodontal problems in the patient2,3 . There are different treatment approaches for diastema closure, such as orthodontics, restorative and prosthetic treatments. Orthodontic treatment is a long-lasting and complex type of treatment4. However, it is a conservative treatment. Restorative or prosthetic diastema closure treatments can be applied to patients who do not accept long-term treatments such as orthodontics and who want to be treated quickly5.

Introduction: In this case report, it is aimed to restore incisal and occlusal abrasions and diastemas caused by bruxism and correct the function.

52 Years old male patient with no systemic diseases, presented at Istanbul Medipol University Esenler Dental Hospital, complaining of missing teeth, diastema, and clenching. Examination revealed wear from bruxism, congenital deficiency in maxillary first premolars, esulting diastematic alignment. Tooth 45 was missing, and tooth 75 occluded in place of missing tooth 36.

In the maxilla, ten teeth (15-25) were present; in the mandible, eight teeth between 36 and 44 were prepared, excluding 35. A fixed prosthesis on an implant was planned for tooth 45, using the vertical dimension in class 1 occlusal relationships as reference.

Impressions for both jaws were taken using type A silicone (Elite HD+, Zhermack, Italy). Bite registration was recorded with a face bow on a semi-adjustable articulator

Acrylic temporary crowns were fabricated, maintaining the inter-arch relationship.

Tooth 45 received a metal-supported porcelain restoration on an implant, while other prepared teeth were restored with metal-supported porcelain crowns. Material selection considered the patient's socio-economic status and bruxism.

A night guard was provided post-rehabilitation to protect the restorations and manage bruxism.

In the 6-month follow-up, no prosthetic complications were observed, and the patient's bruxism-related symptoms had resolved

Keywords: Bruxism, diastema, full mouth rehabilitation, metal supported porcelain

DİASTEMA KAYNAKLI ESTETİK KAYGISI OLAN VE BRUKSIZM NEDENİYLE ATRIZYONA UĞRAMIŞ DİŞLERI OLAN HASTANIN TAM AĞIZ REHABİLİTASYONU: OLGU SUNUMU

Gülnihal Aydın[1], Tuğçe Kavaz[1], Pelinsu Yıkılmaz[1]

[1]İstanbul Medipol Üniversitesi

0.5 mm'den daha fazla boşluğa sahip olan komşu dişlerle arasında kontak noktası bulunmayan dişlere diastemalı dişler denmektedir1 Diş kaybı sonrasında veya konjenital diş eksikliklerinde, hipodonti durumlarında meydana gelen diastemalar, hastada maloklüzyon, istenmeyen estetik sonuçlar, fonasyonda bozulmalar ve periodontal problemler yaratabilmektedir2,3. Diastema tedavisinda ortodonti, restoratif ve protetik tedaviler gibi farklı tedavi yaklaşımları bulunmaktadır. Ortodontik tedavi, uzun süren ve kompleks bir tedavi çeşididir4. Ancak konservatif bir tedavidir. Ortodonti gibi uzun süren tedavileri kabul etmeyen, hızlı bir şekilde tedavi olmayı talep eden hastalar için restoratif veya protetik olarak diastema kapama tedavileri uygulanabilmektedir5.

Giriş: Bu olgu sunumunda bruksizme bağlı olarak oluşan insizal ve oklüzal aşınmaların ve diastemaların restore edilmesi ve doğru fonksiyona getirilmesi amaçlanmıştır.

Yöntem: 52 yaşında, sistemik rahatsızlığı bulunmayan erkek hasta İstanbul Medipol Üniversitesi Esenler Diş Hastanesi'ne diş eksikliği, diastema varlığı ve diş sıkma şikayetleriyle başvurmuştur. Protetik diş tedavisi bölümündeki muayenesinde uzun süreli bruksizm sonucu tüm dişlerde aşınma, maksiller birinci premolarlarda konjenital olarak eksiklik ve buna bağlı olarak maksillada diastemalı dizilim görülmüştür. Aynı zamanda 45 numaranın eksikliği ve 75 numaralı dişin, konjenital olarak eksik olan 36 numaralı dişin yerinde oklüzyonda olduğu görülmüştür.

Hastanın 15-25 arası on adet dişi maksillada; 36-44 arası, 35 numara hariç sekiz adet dişi mandibulada prepare edilmiştir. 45 Numaralı diş implant üstü sabit protez olarak planlanmıştır. Büyük azı dişlerinin sınıf 1 okluzal ilişkilerindeki dikey boyut referans alınmıştır.

Ölçüler her iki çene için A tipi silikonla (Elite HD+, Zhermack, İtalya) alınmıştır. Hastanın ısırma kaydı yarı ayarlanabilir artikulatöre uygun olarak yüz arkıyla kaydedilmiştir.

Preparasyonu takiben kanin koruyuculu oklüzyona uygun ve arklar arası ilişkiyi koruyacak şekilde hasta için akrilik geçici kronlar üretilmiştir.

45 numaralı dişe implant üstü metal destekli porselen ve prepare edilmiş diğer dişler de metal destekli porselen kronlarla restore edilmiştir. Materyal seçiminde hastanın sosyo-ekonomik durumu ve bruksizm derecesi etkili olmuştur.

Rehabilitasyonu takiben restorasyonları korumak ve bruksizm için hastaya gece plağı yapılmıştır.
Hastanın 6 ay sonrası takibinde herhangi bir protetik komplikasyonla karşılaşılmamış ve hastanın bruksizme bağlı semptomlarının kaybolduğu gözlemlenmiştir.

Anahtar Kelimeler: Bruksizm, diastema, tam ağız rehabilitasyonu, metal destekli porselen,

PROSTHETIC REHABILITATION OF VERTICAL DIMENSION LOSS DUE TO WEAR ON TEETH

Rojda Yılmaz[1], Ayça Deniz İzgi[1]

[1]Department of Prosthodontics, Faculty of Dentistry, Dicle University

Abstract: Over time, physiological and / or pathological abrasions may occur on teeth. The loss of substance in the teeth caused by some congenital dental anomalies,parafunctional habits , melting and abrasion, attrition cannot be tolerated by the physiological system and occlusal vertical dimension (OVD) loss occurs. As a result, function, aesthetic appearance, phonation and natural processes of the temporomandibular joint are negatively affected, and due to the irreversibility of these wear patterns, treatment is often necessary.

Case report: A 73-year-old male patient applied to D.U. Faculty of Dentistry Prosthodontics Clinic with complaints of widespread wear and loss of function in all his teeth. After radiographic and clinical examination, it was decided to apply a fiber post to 7 teeth and a metal-supported porcelain bridge to 23 units. Temporary teeth prepared with CAD-CAM design were used by the patient for 3 months to adapt to the new occlusal vertical dimension, which was increased by 2 mm. Then, permanent cementation was performed in the new occlusal vertical dimension, which was 2 mm higher.

Result: Reconstruction of a reduced vertical dimension is one of the most difficult and complex procedures of oral rehabilitation. In order not to cause any anomalies in the neuromuscular system, we need to increase the vertical dimension by using temporary crowns and bridges for a while. In this case, the patient was followed up during the adaptation process to the new vertical dimension and no abnormalities were found in the joint examinations.

Figure - 1

Tooth Preparations

Keywords: Vertical Dimension Rehabilitation, Loss of Vertical Dimension, Dental Abrasions, Attrition

DİŞLERDEKİ AŞINMALAR SEBEBİYLE OLUŞAN DİKEY BOYUT KAYBININ PROTETİK REHABİLİTASYONU

Rojda Yılmaz[1], Ayça Deniz İzgi[1]

[1]Dicle Üniversitesi Diş Hekimliği Fakültesi Protetik Diş Tedavisi Ana Bilim Dalı

Özet: Zamanla dişlerde fizyolojik ve/veya patolojik aşınmalar meydana gelebilir. Bazı konjenital diş anomalileri, parafonksiyonel alışkanlıklar, erozyon, abrazyon, atrizyon gibi sebeplerden dolayı meydana gelen madde kayıpları, fizyolojik sistem tarafından tolere edilemez ve oklüzal dikey boyut (ODB) kaybı meydana gelir. Bunun sonucunda fonksiyon, estetik görünüm, fonasyon ve temporomandibular eklemin doğal süreçleri olumsuz etkilenir ve bu aşınmaların geri dönüşümsüz olması nedeni ile çoğunlukla tedaviye gereksinim olur.

Olgu Sunumu: 73 yaşındaki erkek hasta tüm dişlerindeki yaygın aşınmalar ve fonksiyon kaybı şikayetiyle D.Ü Diş Hekimliği Fakültesi Protetik Diş Tedavisi Kliniğine başvurdu. Radyografik ve klinik incelemeden sonra 7 dişine fiber post uygulanmasının ardından 23 üye metal destekli porselen köprü uygulanmasına karar verildi. 2 mm yükseltilen yeni okluzal dikey boyuta adaptasyon için CAD-CAM tasarımıyla hazırlanan geçiçi dişler hastaya 3 ay kullandırıldı. Ardından 2 mm daha yüksek yeni okluzal dikey boyutta daimi simantasyon yapıldı.

Sonuç: Azalmış bir dikey boyutun yeniden yapılandırılması, oral rehabilitasyonun en zor ve en karmaşık işlemlerinden biridir. Nöromüsküler sistemde herhangi bir anomaliye sebep olmamak için, bir süre geçici kronlar ve köprüler kullandırılarak dikey boyutu arttırmamız gerekir. Bu olguda yeni dikey boyuta adaptasyon sürecinde hasta takibe alındı ve eklem muayenelerinde herhangi bir anomaliye rastlanmadı.

Figür - 1

Diş preparasyonları

Anahtar Kelimeler: Dikey Boyut Rehabilitasyonu, Dikey Boyut Kaybı, Dental Aşınmalar, Atrizyon

REHABILITATION OF MANDIBULAR DEFECT AFTER GUNFIRE INJURY WITH TORONTO PROSTHESIS: CASE REPORT

Nesim Şahin[1], Cem Üngör[1], Mehmet Uğur[1], Sedanur Turgut[1]

[1]Karadeniz Technical University, Faculty of Dentistry

Introduction: Subperiosteal implants are an alternative fixed prosthesis treatment option for patients with severely atrophic jaws where intrabone implants cannot be applied. In this case prosthetic treatment of a patient with partially insufficient bone support in the mandible after application of subperiosteal implants was described.

Case Report: A 54-year-old male patient applied to our clinic for the treatment of missing mandibular posterior teeth. In anamnesis, it was seen that the teeth numbered 42-41-31-32-33-34-35-36 were lost due to a gunfire injury 30 years ago. Since augmentation procedure that required for implant treatment could not be applied, subperiosteal implants were placed in region 41-33-35-36. Osteointegration was found succesful according to the x-rays 4 months after the surgery. Since the interocclusal distance was over 15 mm, it was decided to treat the patient with the Toronto prosthesis. The impression for prosthetic treatment was taken with polyvinyl siloxane based impression material. According to the model, a titanium infrastructure was obtained with CAD/CAM substructure compatibility was checked and zirconium crowns which were performed with CAD/CAM were checked for compatibility with titanium substructure. Occlusal adaptations of zirconium crowns were made. Group-function occlusion was preferred for equal distribution of the functional loads on the implants. Prosthetic screws were screwed with a torque value of 30 N/cm and zirconium crowns were cemented with resin cement. Post-operative 6-month follow up was recommended to the patient .

Conclusion: No aesthetic or functional negative findings were found in the 6-month follow-up for this case. Treatment of patients who cannot undergo augmentation procedure can be successfully treated with subperiosteal implants and Toronto prostheses as an alternative for fixed prosthesis treatment option.

Keywords: Mandibular defect rehabilitation, Subperiosteal implant, Toronto prosthesis,

ATEŞLİ SILAH YARALANMASI SONRASI OLUŞAN MANDİBULAR DEFEKTİN TORONTO PROTEZ İLE REHABİLİTASYONU: OLGU SUNUMU

Nesim Şahin[1], Cem Üngör[1], Mehmet Uğur[1], Sedanur Turgut[1]

[1]Karadeniz Teknik Üniversitesi, Diş Hekimliği Fakültesi

Giriş: Subperiosteal implantlar atrofik çenelerde kemikiçi implantların uygulanamadığı hastalarda alternatif sabit protez tedavi seçeneğidir. Bu vakada mandibulada parsiyel olarak kemik desteği yetersiz olan hastaya subperiosteal implantların uygulanmasının ardından protetik tedavisi anlatılmıştır.

Olgu Sunumu: 54 yaşında erkek hasta mandibular posterior diş eksikliğinin tedavisi için kliniğimize başvurdu. Anamnezde 30 yıl önce silahlı yaralanmaya bağlı 42-41-31-32-33-34-35-36 numaralı dişlerini kaybettiği görüldü. İmplant tedavisi için gerekli olan ogmentasyon prosedürü uygulanamadığından subperiosteal implantlar 41-33-35-36 numaralı bölgelere yerleştirildi. Ameliyattan 4 ay sonraki röntgenlere göre osteointegrasyon başarılı bulundu. İnterokluzal mesafe 15 mm'nin üzerinde olduğu için hastanın Toronto protez ile tedavisine karar verildi. Ölçü polivinilsiloksan esaslı ölçü materyali ile alındı. Oluşturulan modele göre CAD/CAM cihazından titanyum altyapı elde edildi. Altyapı uyumu kontrol edildi ve zirkonyum kronların yapımına geçildi. CAD/CAM ile tasarlanan zirkonyum kronlar titanyum altyapı ile uyumu kontrol edildi. Zirkonyum kronların okluzal uyumlamaları yapıldı. İmplantlara gelecek olan fonksiyonel yüklerin eşit dağılımı için ilgili bölgede grup fonksiyonlu okluzyon tercih edildi. Protez vidaları 30 N/cm tork değeri ile vidalandı ve zirkonyum kronlar rezin simanla simante edildi. Hastaya post-op 6 aylık kontrol önerildi.

Sonuç: Vakanın 6 aylık kontrollerinde estetik ve fonksiyonel herhangi bir olumsuz bulguya rastlanmadı. Ogmentasyon prosedürleri uygulanamayan hastaların, subperiosteal implantlar ve Toronto protezlerle tedavisi alternatif bir sabit protez tedavi seçeneği olarak başarılı şekilde uygulanabilmektedir.

Anahtar Kelimeler: Mandibular defekt rehabilitasyonu, Subperiosteal implant, Toronto protez

AESTHETIC REHABILITATION OF A PATIENT WITH CLEFT LIP AND PALATE WITH FIXED PROSTHETIC RESTORATION

Halil Bora İnci[1], Emine Göncü Başaran[1], Ali İhsan Zengingül[1]

[1]Dicle Univercity Faculty of Dentistry

Aim: Cleft lip and palate (CLP) is the most common congenital craniofacial anomaly. Depending on the severity of the case, orthodontic treatment may not be sufficient in resolving aesthetic and functional problems. Prosthetic reconstruction of the anterior maxilla is provides better solutions for these patients. The primary purpose of prosthetic rehabilitation is to fix the maxillary defect, provide aesthetics, function and phonation.The aim of this case report is to describe the rehabilitation of a patient with CLP with zirconia-based fixed partial prothesis.

Materials And Methods: 18-year-old male patient with CLP reffered to the Department of Prosthodontics Faculty of Dentistry Dicle University with aesthetic complaints. In the dental history of the patient, it was seen that he had previously surgical treatment, but orthodontic treatment was not recommended. In the clinical examination ; Oronasal fissure, hyperplastic soft tissue and right and left lateral insisor deficiency in the maxilla were observed. To provide aesthetic rehabilition, zirconia-based fixed partial prothesis was planned for the patient.

Conclusion: Prosthetic reconstruction of the anterior maxilla is provides better solutions for CLP patients. In this case zirconia-based fixed partial prothesis planned for this patient. During periodic checks, it was observed that the patient did not have any complaints.

Keywords: Cleft lip and palate, zirconia-based ceramic, prosthetic rehabilitation

DUDAK DAMAK YARIKLI HASTANIN SABİT PROTETİK RESTORASYON İLE ESTETİK REHABİLİTASYONU

Halil Bora İnci[1], Emine Göncü Başaran[1], Ali İhsan Zengingül[1]

[1]Dicle Üniversitesi Diş Hekimliği Fakültesi

Amaç: Dudak damak yarığı(DDY) en sık görülen konjenital kraniyofasiyal anomalidir. Vakanın ciddiyetine bağlı olarak estetik ve fonksiyonel problemlerin çözümünde ortodontik tedavi yeterli olmayabilir. Anterior maksiller bölgedeki protez rekonstrüksiyonu bu hastalar için daha iyi çözümler sunmaktadır. Protez rehabilitasyonun temel amacı maksiller defekti düzeltmek, estetik, fonksiyon ve fonasyon sağlamaktır.Bu olgu sunumunun amacı DDY görülen hastanın zirkonya altyapılı porselen sabit protezi ile rehabilitasyonunu sağlamaktır.

Materyal-Method: 18 yaşındaki dudak damak yarıklı erkek hasta, estetik şikayetleri ile Dicle Üniversitesi Diş Hekimliği Fakültesi Protetik Diş Tedavisi Anabilim Dalı'na başvurdu. Hastanın diş öyküsünde daha önce cerrahi tedavi gördüğü görülmüş ancak ortodontik tedavi önerilmediği öğrenildi. Klinik muayenede; Oronazal fissür, hiperplastik yumuşak doku ve maksillada sağ ve sol lateral insizör eksikliği gözlendi. Estetik rehabilitasyonu sağlamak için hastaya zirkonya altyapılı porselen sabit protez planlandı

Sonuç: Anterior maksilla protez rekonstrüksiyonu DDY hastaları için daha iyi çözümler sağlar. Bu durumda hastaya zirkonya altyapılı porselen planlandı. Periyodik kontroller sırasında hastanın herhangi bir şikayeti olmadığı gözlendi.

Anahtar Kelimeler: dudak-damak yarığı, zirkonyum altyapılı porselen,protetik rehabilitasyon

MAXILLARY AND MANDIBULAR OVERDENTURE PROSTHESES WITH BAR HOLDERS: A CASE REPORT

Etem Tayfun Gökşen[1], Ayşe Meşe[1]

[1]Dicle University

For many years, the primary treatment in the rehabilitation of edentulous cases has been classical complete dentures. In cases where the retention and stabilization of classical prostheses made with support from edentulous ridges are inadequate, patients experience difficulty in function and phonation. These existing difficulties reduce patient satisfaction.

These problems can be solved by choosing implant-supported fixed prostheses, hybrid prostheses or removable overdenture prostheses in the treatment of complete edentulism. With implant-supported overdenture prostheses, it is much easier to provide better aesthetics and compensate for lost hard and soft tissues in patients who are completely edentulous and have excessive bone resorption.

In this case report, the stages of lower-upper overdenture prosthesis with hader bar holder applied on 4 implants placed in the anterior region of the upper jaw and 2 implants in the anterior region of the lower jaw are presented to a patient who is completely edentulous. The prostheses produced showed satisfactory results in terms of retention and stability, and improved the patient's aesthetics and function.

Keywords: Hader bar , implant, overdenture

BAR TUTUCULU MAXİLLER VE MANDİBULAR OVERDENTURE PROTEZLER: OLGU SUNUMU

Etem Tayfun Gökşen[1], Ayşe Meşe[1]

[1]Dicle Üniversitesi

Tam dişsizlik olgularının rehabilitasyonunda uzun yıllardır öncelikli tedavi klasik tam protezler olmuştur. Dişsiz kretlerden destek alınarak yapılan klasik protezlerin tutuculuklarının ve stabilizasyonlarının yetersiz olduğu durumlarda hastalar fonksiyon ve fonasyon güçlüğü çekmektedirler. Var olan bu zorluklar hasta memnuniyetini düşürmektedir.

Tam dişsizlik olgularının tedavisinde implant destekli sabit protezler, hibrit protezler veya hareketli overdenture protezler tercih edilerek bu sorunlar çözülebilir. İmplant destekli overdenture protezlerle tam dişsiz ve aşırı kemik rezorpsiyonu görülen hastalarda daha iyi bir estetik kazandırmak ve kaybedilen sert ve yumuşak dokuları telafi etmek çok daha kolaydır.

Bu olgu sunumunda alt üst tam dişsiz hastaya üst çene ön bölgeye 4 adet alt çene ön bölgeye 2 adet yerleştirilen implant üzerine uygulanan hader bar tutuculu alt üst overdenture protez aşamaları sunulmaktadır. Yapılan protezler retansiyon ve stabilite açısından tatminkâr sonuçlar ortaya koymuş, hastanın estetik ve fonksiyonunu düzeltmiştir.

Anahtar Kelimeler: Hader bar, implant, overdenture

AESTHETIC REHABILITATION WITH PORCELAIN LAMINA VENEERS: A CASE REPORT

Elif Uzak[1], Nazmi Dinçer[1]

[1]Onodokuz Mayıs Unıversity

Aim: Porcelain lamina veneers are preferred more frequently by patients and clinicians due to their aesthetic properties. The aim of this case report is to present the aesthetic rehabilitation of a patient who complains of malocclusıon ,discoloration and unaesthetic old restorations.

Methodology: A 47-year-old female patient applied to Ondokuz Mayıs University, Faculty of Dentistry, Department of Prosthetic Dentistry due to aesthetic problems in her anterior teeth. Extraoral and intraoral examinations were performed on the patient, and a gummy smile, marginal inconsistency in the old bridges containing the on teeth #22, 24, 26, occlusion and asymmetry in the incisor plane, and crowding in the central incisors were observed. Lamina veneer restoration on teeth #11, 21, 12 and 13, full crowns for teeth 14 and zircon bridges for teeth 15, 17, 22, 24 and 26 were planned. Teeth #14 was finished with a 0.8 mm shoulder line. A stepless cut was made due to insufficient tooth volume in the abutment teeth under the old bridge. In the lamina preparations, a chamfer margin finish was created at the gingival level, not exceeding 0.5 mm. Due to the presence of diastema in the central teeth, the proximal walls were turned palatal during the preparation phase. Thus, the contact between the incisors was created not with teeth, but with ceramics. Measurements were taken with the two-court technique (0 and 1 mm) after mechanical retraction and with the two-stage putty-wash impression technique. Color selection was made with the help of a digital color measuring device (Vita Easyshade). Completed lamina venner restorations were cemented with dual polymerized resin cement (PANAVIA V5), and zircon bridges were cemented with universal self-adhesive resin cement.

Conclusion: The patient's prosthetic aesthetic, functional and phonetic rehabilitation has been completed. At the 1st and 6th month clinical and radiological controls, aesthetic success and patient satisfaction are at a satisfactory level.

Keywords: Ips Emax Cad, Smıle Aesthetıcs, Lıthıum Dısılıcate

PORSELEN LAMİNA VENEERLER İLE ESTETİK REHABİLİTASYON: OLGU SUNUMU

Elif Uzak[1], Nazmi Dinçer[1]

[1]Ondokuz Mayıs Üniversitesi

Amaç: Minimal invaziv tedavi yaklaşımlarından biri olan porselen lamina veneerler üstün estetik özelliği sayesinde hastalar ve klinisyenler tarafından artan popülerlikle tercih edilmeye başlanmıştır. Bu olgu sunumunun amacı malokluzyon, renklenme ve estetik olmayan eski restorasyonlarından şikâyeti bulunan bir hastanın estetik rehabilitasyonunu sunmaktır.

Olgu sunumu: 47 yaşında kadın hasta anterior bölge dişlerinde mevcut olan estetik problemleri nedeniyle Ondokuz Mayıs Üniversitesi Diş Hekimliği Fakültesi Protetik Diş Tedavisi bölümüne başvurmuştur. Ekstraoral ve intraoral muayenesi yapılan hastada gummy smile, 22, 24, 26 numaralı dişlerini içeren eski köprülerinde marjinal uyumsuzluk, okluzyon ve kesici düzlemde asimetri, santral keserlerde çapraşıklık görüldü. 11, 21, 12 ve 13 numaralı dişleri lamina veneer restorasyonu, 14 numaralı dişine tam kron ve 15, 17 ve 22, 24 ve 26 numaralı dişlerini içeren zirkon köprüler planlandı. 14 numaralı diş 0.8 mm shoulder basamak ile bitirildi. Eski köprüsünün altındaki destek dişlerde yetersiz diş hacmi nedeniyle basamaksız kesim yapıldı. Lamina preparasyonlarında 0.5 mm geçmeyecek şekilde gingival seviyede chamfer marjin bitimi oluşturuldu. Santral dişlerde diastema bulunması nedeniyle preparasyon aşamasında proksimal duvarların palatinale dönüldü. Böylece santraller arası temas diş ile değil seramik ile oluşturuldu. İki kort tekniği (0 ve 1 mm) ile mekanik retraksiyon işleminin ardından ve iki aşamalı putty-wash ölçü tekniği ile ölçüler alındı. Dijital renk ölçüm cihazı (Vita Easyshade) yardımı ile renk seçimi yapıldı. Tamamlanan lamina venner restorasyonlar dual polimerize rezin siman (MARKA), zirkon köprüler universal self adeziv rezin siman ile simante edildi.

Sonuç: Hastanın protetik olarak estetik, fonksiyonel ve fonetik rehabilitasyonu tamamlandı. 1. ay ve 6. ay yapılan klinik ve radyolojik kontrollerde estetik başarı ve hasta memnuniyeti tatmin edici seviyededir.

Anahtar Kelimeler: Gülüş Estetiği,Ips Emax Cad,Lityum Disilikat

ZYGOMATIC IMPLANT SUPPORTED PROSTHETIC REHABILITATION OF PATIENT WITH PARTIAL TOOTH LOSS AND CLEFT PALATE AND LIP

Dilara Doğay[1], Nihat Akbulut[1], Kübra Uğurlu[1]

[1]Ondokuz Mayis University, Faculty of Dentistry

Introduction: Bone grafting techniques can be used in patients with severely resorbed and defective upper jaws who require implant support.However,these multi-stage treatments are now less preferred. Zygomatic implants are widely used to restore atrophic and defective upper jaws,eliminating the need for bone augmentation. This case report presents the prosthetic rehabilitation of a patient assisted by zygomatic implants, addressing the loss of palatal bone and alveolar bone caused by cleft lip and palate.

Case Presentation: A 33-year-old male patient was admitted to the Dentistry Department of Ondokuz Mayıs University with the complaint of missing teeth. The patient underwent a thorough examination, including extraoral, intraoral and radiographic evaluations. The examination revealed partial tooth deficiency and loss of palatal bone and alveolar bone due to consecutive surgeries for cleft lip and palate. The treatment plan for the patient involved a zygomatic implant-supported bar overdenture prosthesis.The zygomatic implant surgery was successfully performed in the Department of Oral and Maxillofacial Surgery (Implantswiss Zygoma, Switzerland). The implants were placed in the regions of teeth 12, 23 and 26.
After the completion of the healing process,closed and open impressions were taken at the abutment level using silicone-based impression material(Elite HD,Zhermack S.p.A in Italy). These impressions were used for the construction of bar-supported overdenture prostheses. The horizontal and vertical relationship of the jaws was recorded,and the alignment of the teeth was adjusted to support the soft tissue contours. Necessary controls were performed in the patient's mouth. In the laboratory, the bar retainers were planned and subsequently produced using chrome-cobalt casting. The intraoral fit of the retainers was carefully checked. The maxillary overdenture prosthesis was constructed using conventional techniques,and after the completion of the metal substructure and tooth proofing stages,it was finished with acrylic. The patient was informed about the cleaning and use of the prosthesis before the prosthesis was delivered.

Results: Zygomatic implants are a highly effective and successful treatment option for prosthetic treatment of patients with cleft lip and palate.The prosthesis achieved aesthetic and functional success during the 1st and 3rd month follow-up examinations,meeting the expectations of both the patient and the physician.

Keywords: Bar Retained Prosthesis, Cleft lip and palate, Zygomatic Implant Supported Overdenture

DAMAK DUDAK YARIĞI OLAN PARSİYEL DİŞSİZ HASTANIN ZİGOMATİK İMPLANT DESTEKLİ PROTETİK REHABİLİTASYONU

Dilara Doğay[1], Nihat Akbulut[1], Kübra Uğurlu[1]

[1]Ondokuz Mayıs Üniversitesi Diş Hekimliği Fakültesi

Giriş: İleri derecede rezorbe ve defektif maksillaya sahip hastaların protetik tedavisi oldukça güçtür. Maksiller protezlerini konforlu bir şekilde kullanabilmek için implant desteğine ihtiyaç duyan hastalarda kemik greftleme teknikleri uygulanabilse de bu tür çok aşamalı tedaviler daha az tercih edilir hale gelmiştir. Zigomatik implantlar, kemik ogmentasyonu ihtiyacını ortadan kaldırarak atrofik ve defekte maksillaların rehabilitasyonunda yaygın olarak kullanılmaktadır. Bu vaka raporunda damak dudak yarığı sebebiyle palatal kemik ve alveol kemiği kayıpları olan hastanın zigomatik implant destekli protetik rehabilitasyonu sunulmaktadır.

Vaka Sunumu: 33 yaşında erkek hasta diş eksikliği şikayetiyle Ondokuz Mayıs Üniversitesi Diş Hekimliği Fakültesi' ne başvurmuştur. Ekstraoral, intraoral ve radyografik muayenesi yapılan hastada, parsiyel diş eksikliği olduğu ve damak dudak yarığı sebebiyle ardışık ameliyatlar geçirmesine bağlı palatal kemik ve alveol kemiği kayıpları olduğu tespit edilmiştir. Hastaya zigomatik implant destekli bar tutuculu overdenture protez yapılması planlanmış, ağız diş ve çene cerrahisi anabilim dalında servikal multiunitlerin çıkış profili 12, 23 ve 26 nolu diş bölgelerinde olacak şekilde zigomatik implant cerrahisi gerçekleştirilmiştir (Implantswiss Zygoma, Switzerland). İyileşme sürecinin tamamlanmasının ardından bar tutuculu overdenture protezlerin yapımı için silikon esaslı ölçü maddesi (Elite HD, Zhermack S.p.A, İtalya) kullanılarak abutment seviyesinde sırasıyla kapalı ve açık ölçüler alınmıştır. Elde edilen model üzerinde kaide plağı hazırlanarak çenelerin horizontal ve vertikal ilişki kaydı alınmış, buna göre diş dizimi yumuşak doku konturlarını destekleyecek şekilde yapılarak ağızda gerekli kontroller gerçekleştirilmiştir. Laboratuvarda bar tutucuların konfigürasyonları ve bar tutucuların klipslerinin yerleştirileceği yerler planlanmış, krom-kobalt döküm bar tutucular üretilerek implantlarla pasif uyumu ve vertikal, hozirontal ve frontal düzleme göre optimum pozisyonları kontrol edilmiştir. Konvansiyonel yapım teknikleri kullanılarak elde edilen maksiller overdenture protezin metal alt yapı ve dişli prova aşamalarının ardından akrilik bitimleri gerçekleştirilmiştir. Hastaya protezlerinin temizliği ve kullanımı ile bilgiler verildikten sonra protezi teslim edilmiştir.

Sonuç: Zigomatik implantlar maksillada kısmi ya da tam dişsizliği bulunan damak dudak yarıklı hastaların protetik tedavisinde etkili ve başarılı bir tedavi seçeneğidir. Hastanın yapılan 1. ay ve 3. ay kontrol muayenelerinde, protezin estetik ve fonksiyonel başarısı hastanın ve hekimin beklentilerini karşılamıştır.

Anahtar Kelimeler: Bar tutuculu protezler, Damak dudak yarığı, Zigomatik implant destekli overdenture

CASE PRESENTATION OF TREATMENT WITH PREPLESS PORCELAIN LAMINATE VENEERS USING MINIMAL INVASIVE APPROACH

Aslı Delice[1]

[1]Marmara University

Objective: One of the most important factors contributing to an individual's aesthetic appearance is smile aesthetics. In this regard, both minimal invasive techniques and aesthetic restoration options have become increasingly popular. Laminate veneers are among the most commonly used restoration options for this purpose. This case presentation focuses on porcelain laminate veneers that can be applied using a minimal invasive approach.

Case: A 38-year-old male patient presented to our clinic with complaints of tooth wear and discoloration. Upon examination, abrasion and attrition-related shape and color changes in the teeth were observed. Based on a wax-upstudy, a treatment plan was developed, which in cluded 12 lithium disilicate laminate veneers and 16 lithium disilicate on top veneers for the patient. A minimal invasive approach was employed by preparing the teeth based on the mock-up, which involve drounding only sharp corners and creating a subtle finishing line. Medium translucent lithium disilicate ingots (e.max, IvoclarVivadent AG, Liechtenstein) were used to create the final laminates, which were cemented to the patient with light-cure dresin cement (G-Cem one, GC Corporation, Tokyo, Japan). Following the finishing procedures, a stabilization splint(Damla orthodontics Manu Aligner, Turkey) was applied to the patient.

Conclusion: The prepless approach preserved the natural structure of the teethand significantly enhanced smile aesthetics. The application of minimal invasive techniques increased patient satisfaction. This case presents a successful example of minimal invasive porcelain laminate veneer applications.

Keywords: Aesthetic dentistry, minimal invasive approaches in dentistry, laminate restorations, prepless porcelain laminate veneers.

MİNİMAL İNVAZİV YAKLAŞIMLA PREPLESS PORSELEN LAMİNA VENEERLE TEDAVİ EDİLMİŞ OLGU SUNUMU

Aslı Delice[1]

[1]Marmara Üniversitesi

Amaç: Kişinin dış görünüşündeki estetiği sağlayan en önemli faktörlerden biri gülüş estetiğidir. Bu konuda da hem minimal invaziv teknikler hem de estetik restorasyon seçenekleri popüler hale gelmiştir. Lamina veneerler, bu amaçla en yaygın kullanılan restorasyon seçeneklerinin en başında yer almaktadır. Bu olgu sunumunda, minimal invaziv yaklaşımla uygulanabilen porselen lamina veneerler anlatılacaktır.

Olgu: Aşınma ve renk değişimi şikayeti ile kliniğimize başvuran 38 yaşındaki erkek hastanın yapılan muayenesinde dişlerinde abrazyon ve atrizyona bağlı şekil ve renk değişikliği görülmüştür. Yapılan wax-up çalışmasına göre hastamıza 12 üye lityum disilikat lamina veneer ve 16 üye lityum disilikat on top veneer ile beraber lamina veneerler planlanmıştır. Minimal invaziv yaklaşım ile mockup üzerinden preparasyon yapılmıştır. Buna göre diş yüzeylerinden sadece keskin köşelerin yuvarlanması ve ince bir bitim sınırı oluşturarak prepless bir yaklaşım gerçekleştirilmiştir. Mediumtranslusent lityum di silikat ingotlar (e.max, Ivoclarvivadent AG, Liechtenstein) cut-back tekniği ile üretilerek hastaya final laminalarılightcureresin siman (G-Cem one, GC Corporation, Tokyo, Japan) ile simante edilmiştir. Bitim işlemlerini takiben hastaya stabilizasyon splinti(Damla ortodonti ManuAligner, Türkiye) uygulanmıştır.

Sonuç: Prepless yaklaşım sayesinde dişlerin doğal yapısı korunmuş ve gülüş estetiği önemli ölçüde iyileştirilmiştir. Minimal invaziv tekniklerin uygulanması, hasta memnuniyetini artırmıştır. Bu olgu, minimal invaziv porselen lamina veneer uygulamalarının başarılı bir örneğini sunmaktadır.

Anahtar Kelimeler: Estetik diş hekimliği, diş hekimliğinde minimal invaziv yaklaşımlar, lamina restorasyonlar, prepless porselen lamina veneerler

A POTENTIAL THREAT FOR IMPLANT SUPPORTED HYBRID PROSTHESES: BRUXISM

Pınar Kursoğlu[1], Püren Barut[1], Elifnaz Özen Sütüven[1]

[1]Yeditepe University Faculty of Dentistry Department of Prosthodontics

Purpose: Thepurpose of this poster presentation is todrawattentiontothepotentialdamagethatbruxismparafunction, which is a threattothestomatognathicsystem, can causetoimplant-supportedhybridprosthesesandtodiscus sproposedsolutionsforitsmanagement.

Case Report: A 60-year-old male complete edentulous patient attended tour clinic for prosthetic treatment. The patient reported that he was unabletousecomplet had been living without dentures for the past two years. After examinations and thereview of dental volumetric tomography (DVT) images; a treatment plan was done as a hybrid restoration involving 6 implants for both the upper and lower jaws. Following the implant surgeries and osseointegration period, a hybrid prosthesis was fabricated and delivered to the patient. Just two days after the prostheses were delivered, the patient returned with complaints of fractures in the lower jawlateral and canine artificial teeth(33, 32, 42, 43). Examination of the fractured teeth revealed cohesive fractures, indicating that these fractures occurred due to the application of additional force, rather than being a laboratory error. During the intraoral examination, signs of bruxism were observed. Then the patient was examined according to diagnostic criteria for temporomandibular disorders (DC/TMD) to assess the potential harmful effects of this load on the chewing muscles and temporomandibular joint. No findings were detected during muscle palpation and joint examination. To prevent the development of temporomandibular disorders in the long term, minimize excessive loads on implant sand ensure the long-term use of prostheses, an upper stabilization splint was fabricated and fitted. The mandibular hybrid prosthesis was repaired, necessary occlusal adjustments were made. The patient was scheduled for a follow-up appointment four weeks later. How ever, three weeks after that, the patient returned to the clinic with complaints of fractures in the right lateral and canine artificial teeth(42, 43) of the mandibular hybrid prosthesis. The significant wear patterns observed on the right side of the patient's stabilization splint indicated the presence of nocturnal bruxism. Necessary repairs and checks were made. The possibility of diurnal bruxism was considered due to the recurrence of the fracture within a short period. The patient was motivated accordingly and cognitive awareness was established. The patient continues to be monitored for the long term.

Conclusion: The possibility of bruxism should always be considered, even in patient swith completeed entulism. The examination, anamnesis, the causes of tooth loss and reasons for restoration failure are crucial steps in diagnosis. Prostheses should be planned based on these criteria. Cognitive awareness should be created and preventive measures to protect the stomatognathic system, such as stabilization splints, should be taken. Patient swith bruxism should be monitored over the long term.

Keywords: Bruxism, hybridprosthesis, prosthesisfracture, stabilizationsplint

İMPLANT DESTEKLİ HIBRİT PROTEZLERDE POTANSİYEL TEHDİT: BRUKSİZM

Pınar Kursoğlu[1], Püren Barut[1], Elifnaz Özen Sütüven[1]

[1]Yeditepe Üniversitesi Diş Hekimliği Fakültesi Protetik Diş Tedavisi Ana Bilim Dalı

Amaç: Bu poster sunumunun amacı stomatognatik sistem için bir tehdit oluşturan bruksizm parafonksiyonunun implant üstü hibrit proteze verebileceği zararlara dikkat çekmek ve yönetilmesi için çözüm önerilerinin anlatılmasıdır.

Vaka: 60 yaşında total dişsiz bir erkek hasta protetik tedavi için kliniğimize başvurdu. Alınan anamnezde hasta total protez kullanamadığını ve iki yıldır hayatını bu şekilde sürdürdüğünü belirtti. Yapılan muayeneler ve dental volumetrik tomografinin incelenmesi sonucu hastaya alt ve üst çene 6 implant üzeri hibrit restorasyon yapılmasına karar verildi. İmplant operasyonları ve osseointegrasyon sürecinden sonra hastaya hibrit protez yapıldı ve teslim edildi. Protezler hastaya uygulandıktan yalnızca iki gün sonra hasta alt çene lateral ve kanin dişlerinin (33, 32, 42, 43) kırılması şikâyeti ile bize geldi. Kırılan dişleri incelediğimizde bu kırıkların koheziv kırıklar olduğu görüldü. Böylece bu kırıkların bir laboratuvar hatası değil de ekstra bir yük uygulanması sonucu oluştuğu düşünüldü. Ağız içi muayenede bruksizm bulgularına rastlandı ve bu yükün kas ve temporomandibular ekleme zararlı etkisi olabilmesine yönelik hasta temporomandibular rahatsızlık teşhis kriterlerine (DC/TMD) göre muayene edildi. Kas palpasyon muayenesinde ve eklem muayenesinde bir bulguya rastlanamadı. Uzun dönemde temporomandibular rahatsızlık gelişmemesi, implantlara ve protezlere ekstra yük gelmemesi ve protez kullanımının uzun ömürlü olması için üst stabilizasyon splinti uygulandı ve uyumlandırıldı. Mandibular hibrit protez tamir edildi, gerekli oklüzal uyumlamalar yapıldı. Hasta 4 hafta sonra kontrole çağrıldı. Ancak 3 hafta sonra hasta mandibular hibrit protezin sağ lateral ve kanin (42, 43) dişlerinin kırılması şikâyeti ile tekrar kliniğimize geldi. Hastanın stabilizasyon splintinin sağ tarafında belirgin aşındırma yollarının görülmesi şiddetli uyku bruksizmin varlığını gösterdi. Gerekli tamirler ve düzenlemeler yapıldı. Kırık durumunun kısa zaman içinde tekrarlanması hastanın gün içinde de diş sıkma alışkanlığının olabileceğini düşündürdü. Bu ihtimale karşı hastaya gerekli motivasyon verildi ve bilişsel farkındalık oluşturuldu. Hasta uzun dönemli olarak takip edilmektedir.

Sonuç: Bruksizmin hasta total dişsiz bile olsa var olabileceği ihtimali her zaman dikkate alınmalıdır. Muayene, anamnezler, diş kayıp nedenleri ve restorasyon başarısızlık nedenleri teşhiste en önemli adımlardır. Protezler bu kriterlere göre planlanmalıdır. Hasta farkındalığı oluşturulmalıdır ve stabilizasyon splinti gibi stomatognatik sistemi koruyucu önlemler alınmalıdır. Bruksizm hastaları uzun dönemler takip altında tutulmalıdır.

Anahtar Kelimeler: Bruksizm, hibrit protez, protez kırığı, stabilizasyon splinti

PROSTHETIC TREATMENT DECISION-MAKING IN EDENTULOUS CASES - A CASE REPORT

Sarp Sarıkaya[1], Pınar Kursoğlu[1], Ecem Karacan[1]

[1]Yeditepe University Faculty of Dentistry Department of Prosthodontics

Purpose: With the improving technology, treatment plans for edentulous patients are not restricted to complete dentures and are expanding to include implant-supported treatments including implant-supported fixed bridges and implant-supported hybrid prosthesis. The decision on prosthetic treatment option depends on several criteria. This presentation highlights the significance of these factors in borderline cases and how the treatment plan may change after the measurements.

Case: A 44-year-old edentulous woman came to our clinic in order to get prosthetic treatment. Intra-oral, extra-oral, and radiographic examinations were done. Due to the age and demand of the patient, priority was given to fixed prosthetic treatment options instead of removable prosthesis. After the necessary examinations, treatment was planned as implant-supported fixed prosthesis treatment. Complete dentures were applied in order to organize implant localization and decide whether implant-supported fixed bridges or hybrid prosthesis treatment options were suitable for this patient. In this way, inter-crestal distance, horizontal relations between upper and lower jaws, localization of implants, smile line, and the need for soft tissue support were identified by complete dentures. Although implant-supported fixed bridges can be planned if the maximum distance between the crests is 15 mm, the treatment plan may change due to various criteria. As a result of the measurements made on the articulator, the distance between the crests was measured as 15 mm, but due to the implant localization, the anterior-posterior relationship of the ridges, the smile line, and the amount of bone, a hybrid prosthesis was indicated instead of an implant-supported fixed bridges. After a 6-month of osseointegration period, the hybrid prosthesis was constructed in the standard workflow. After the delivery of prosthesis, the patient was satisfied both functionally and aesthetically.

Conclusion: Even though there is a tendency to plan implant-supported fixed prosthesis in an edentulous patient, there are several factors that can affect prosthetic treatment such as anatomical factors, aesthetic expectancy, and implant localization. Similarly in this case, when prosthetic planning for borderline patients is made, complete dentures may have beneficial effects in order to increase the reliability and confirmation of the indication and prognosis of the treatment.

Keywords: Implant-supported prosthesis, hybrid prosthesis, fixed prosthesis, edentulism

TOTAL DIŞSIZ VAKALARIN PROTETIK TEDAVI KARARI - VAKA SUNUMU

Sarp Sarıkaya[1], Pınar Kursoğlu[1], Ecem Karacan[1]

[1]Yeditepe Üniversitesi Diş Hekimliği Fakültesi Protetik Diş Tedavisi Ana Bilim Dalı

Amaç: Gelişen implant teknolojisiile total dişsizhastalarıntedaviseçeneklerinde, tam protezlereekolarak implant üstüsabit köprüler ve hibrit protez tedavileri de düşünülmektedir. Uygun protezin seçiminde ise bazı faktörler gözönünde bulundurulmalıdır. Bu poster sunumunda, sınır vakalarda bu faktörlerin önemi ve ölçümler sonrasında tedavi planının nasıl değişebileceği incelenmiştir.

Vaka: 44 yaşında tam dişsizbirkadın hasta protetik tedavileri için kliniğimize başvurdu. Ağıziçi, ağızdışıveradyografikmuayeneleryapıldı. Hastanınyaşıvetalebinedeniileharekettiprotezyerineönceliksabitproteztedaviseçeneklerineverildi. Gereklitetkikleryapıldıktansonrahastaya implant üstüsabitproteztedaviplanlamasıyapıldı. İmplantlarınyerlerininplanlanmasıve implant üstüsabitköprüveya implant üstühibritprotezendikasyonukararıiçinhastayaöncelikle alt veüst total protezyapıldı. Böyleliklekretlerarasımesafeveçenelerarasıilişkiler, implant yerleşimi, hastanıngülüşhattıveyumuşakdokudesteğiihtiyacıbelirlendi. Kretlerarasımaksimummesafe 15 mm olduğutakdirde implant üstüsabitköprüplanlanabilmesinerağmençeşitlifaktörlernedeniyletedaviplanıdeğişebilmektedir. Artikülatördeyapılanölçümlersonucukretlerarasımesafe 15 mm ölçülmüşancakkretlerinönarkayöndekiilişkisi, gülmehattıvekemikmiktarınabağlıolarakdeğişen implant yerleşiminedeniile implant üstüsabitköprüyerinehibritprotezendikasyonukondu. Dahasonrasındateşhisiçinyapılan total protezüzerindebelirlenennoktalara, kemikmiktarınınizinverdiğiölçüde implant yerleştirildi. 6 aylıkosseointegrasyonsürecindensonra implant üstühibritprotez normal işakışınagöreyapılmayabaşlandı. Protezhastayateslimedildiktensonra hem fonksiyonel hem estetikaçıdantatminolan hasta protezinikullanmayabaşladı.

Sonuç: Total dişsiz hastaların protetik planlaması yapılırken , ,sabit protezendikasyonukoyma eğiliminde olunmasına rağmen anatomic faktörler, estetikbeklenti, yumuşakdokudesteğive implant yerleşimindenkaynaklıolarakendikasyonundeğişebileceğigözardıedilmemelidir. Bu vakadaolduğugibisınırvakarlarda, öncelikleteşhisiçin total protezyapılmasıendikasyonundoğruluğuna, teyidinevetedavininprognozunayararsağlamaktadır.

Anahtar Kelimeler: implantüstüprotez, hibritprotez, sabitprotez, total dişsizlik